

Lara Pepita de Souza Oliveira[1]

PROJETO DE EXTENSÃO RESGATANDO SORRISOS: RELATO DE EXPERIÊNCIA DO ANO 2024

RESCUING SMILES EXTENSION PROJECT: EXPERIENCE REPORT FOR THE YEAR 2024

Evellyn Rose[2]
Gabrielle de Aquino Figueira[2]
Lídia Karla Lima[2]
Manoel Fernando S. Pimentel[2]
Maria Luiza S. Couto[2]
Martha Inês Oliveira dos Santos[2]
Michele Lima Trindade[2]
Thainara F. Silva dos Santos[2]
Vanessa Oliveira Santana[2]
Yargilla O. Santana[2]

Resumo: Introdução: A busca por procedimentos estéticos conservadores tem crescido na Odontologia, exigindo que os alunos desenvolvam habilidades técnicas e senso clínico desde a graduação. **Objetivo:** Relatar a experiência vivenciada por alunos de graduação em Odontologia com detalhes sobre os procedimentos clínicos realizados no projeto de extensão Resgatando Sorrisos no ano de 2024. **Metodologia:** O projeto de extensão "Resgatando Sorrisos", realizado na Faculdade do Amazonas IAES, proporcionou a integração entre teoria e prática clínica, com foco em procedimentos avançados na área de dentística. O projeto ocorreu entre agosto de 2024 e janeiro de 2025. Dez alunos participaram, organizados em duplas, atendendo pacientes triados previamente na clínica da instituição. **Resultados:** Ao todo, 38 procedimentos odontológicos foram realizados, com diferentes particularidades em cada caso clínico realizado. Os atendimentos seguiram critérios clínicos, estéticos e funcionais, com planejamento individualizado. As técnicas abordadas incluíram o uso de resina composta, facetas diretas, confecção de provisórios em resina acrílica, clareamento dental (caseiro, de consultório e interno), além de restaurações semidiretas em dentes posteriores. **Conclusão:** O envolvimento dos alunos, supervisionados, garantiu não apenas o sucesso clínico dos casos, mas também a formação ética e técnica dos futuros cirurgiões-dentistas.

Palavras-chave: Estética dentária. Extensão. Saúde.

Abstract: Introduction: *The search for conservative aesthetic procedures has been growing in Dentistry, requiring students to develop technical skills and clinical sense since graduation.* ***Objective:*** *To report the experience lived by undergraduate Dentistry students with details about the clinical*

[1] Professora da Faculdade do Amazonas – IAES.
[2] Acadêmico(a) do curso de Odontologia da Faculdade do Amazonas IAES.

procedures performed in the extension project Resgatando Sorrisos in 2024. ***Methodology:*** *The extension project "Resgatando Sorrisos", carried out at Faculdade do Amazonas IAES, provided the integration between theory and clinical practice, focusing on advanced procedures in dentistry. The project took place between August 2024 and January 2025. Ten students participated, organized in pairs, treating patients previously screened at the institution's clinic.* ***Results:*** *In total, 38 dental procedures were performed, with different particularities in each clinical case performed. The care followed clinical, aesthetic and functional criteria, with individualized planning. The techniques covered included the use of composite resin, direct veneers, the production of acrylic resin provisionals, dental whitening (home, in-office and in-house), and semi-direct restorations in posterior teeth.* ***Conclusion:*** *The involvement of supervised students ensured not only the clinical success of the cases, but also the ethical and technical training of future dentists.*

Keywords: Dental aesthetics. Extension. Health.

1 INTRODUÇÃO

A Dentística Restauradora tem evoluído significativamente nas últimas décadas, incorporando princípios da odontologia minimamente invasiva, biomimética e interdisciplinar, com o objetivo de preservar a estrutura dentária saudável e restaurar tanto a função quanto a estética do sorriso. A crescente demanda por tratamentos estéticos reflete a importância da aparência dentária na autoestima, bem-estar social e qualidade de vida dos pacientes (Aldegheishem *et al.*, 2024). Nesse contexto, os procedimentos restauradores não se limitam apenas à reabilitação funcional, mas envolvem uma abordagem humanizada que considera os desejos estéticos individuais.

A busca por tratamentos conservadores e estéticos impulsionou o desenvolvimento de técnicas como as facetas diretas em resina composta, as restaurações semidiretas, elevação de margem gengival, clareamento dental (caseiro, de consultório e misto), e os acabamentos e polimentos refinados, que garantem longevidade e naturalidade às reabilitações, sendo essas opções que, além de efetivas, têm demonstrado alta aceitação clínica e satisfação dos pacientes (Von Gehren *et al.*, 2023; Silva *et al.*, 2024; Floriani *et al.*, 2024; Grassi *et al.*, 2025). A atuação interdisciplinar, envolvendo o diagnóstico e tratamento de fatores como bruxismo, perda da dimensão vertical e condições periodontais correlacionadas, que possam ser tratadas previamente, tem sido cada vez mais relevante para o sucesso dos tratamentos reabilitadores (Floriani *et al.*, 2024; Lin, 2025).

No ambiente acadêmico, a inserção precoce dos alunos em práticas supervisionadas, com foco em procedimentos complexos, fortalece o aprendizado ativo e a formação ética-profissional. Nesse processo, os estudantes contribuem com criatividade e inovação, enquanto os preceptores oferecem maturidade, conhecimento e habilidade (Pessoa *et a*l., 2018).

Além disso, a documentação fotográfica dos casos clínicos tem se mostrado um importante recurso didático, contribuindo para a produção científica, elaboração de artigos e apresentações em congressos. Essa integração entre teoria, prática e pesquisa promove uma formação mais completa, conectando o ensino à realidade da clínica odontológica contemporânea. Fotografias tiradas antes, durante e após o tratamento tornaram-se fundamentais para acompanhar o caso com mais precisão. Além de permitir comparar os resultados obtidos com os objetivos propostos, elas ajudam o dentista a avaliar tecnicamente o tratamento e identificar possíveis ajustes. A fotografia odontológica é, portanto, uma ferramenta valiosa para o diagnóstico, desenvolvimento do senso crítico e aprimoramento das habilidades clínicas (Dalafini *et al.*, 2022).

Diante disso, o presente relato de experiência tem como objetivo apresentar um panorama geral dos atendimentos realizados no projeto de extensão "Resgatando Sorrisos", desenvolvido na Faculdade do Amazonas – IAES, entre agosto de 2024 e janeiro de 2025. O projeto teve como foco o desenvolvimento de habilidades clínicas na área de Dentística, com a participação de dez discentes (cinco duplas) do 6º até o último período do curso de graduação em Odontologia, por meio de aulas teóricas, práticas em manequim e atendimentos clínicos supervisionados.

2 METODOLOGIA

O projeto "Resgatando Sorrisos" foi desenvolvido semanalmente na Faculdade do Amazonas - IAES, com foco na área de Dentística. Esta ação de extensão contou com a participação de alunos da graduação, desde os períodos iniciais (6º período) até os alunos do último período, sempre sob supervisão da professora orientadora.

O projeto foi estruturado de forma a integrar aulas teóricas (Figura 1), seguidas por atividades práticas em manequim odontológico (Figuras 2 e 3), com o objetivo de preparar os discentes para o atendimento clínico real. Os atendimentos foram realizados em pacientes oriundos da própria instituição, por meio de triagens e convocações realizadas pelas duplas de alunos participantes.



Figura 1 – Roda de conversa sobre procedimentos em dentística.

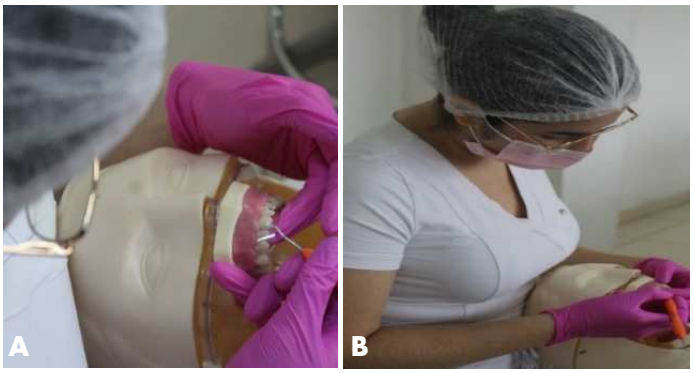

Figura 2 – Preparos e confecções de restaurações estéticas em manequim.



Figura 3 – Preparos e confecções de restaurações estéticas em manequim.

Durante o projeto, os estudantes tiveram a oportunidade de executar procedimentos estéticos e complexos, com ênfase em Dentística (Figuras 4 e 5), incluindo clareamento dental (caseiro, de consultório e misto), facetas em resina composta, restaurações diretas e indiretas (semidiretas), provisórios, acabamento e polimento de facetas e ainda participaram do encaminhamento e discussão de casos com outras necessidades, como periodontais e endodônticas, estimulando pensamento crítico e interdisciplinaridade.

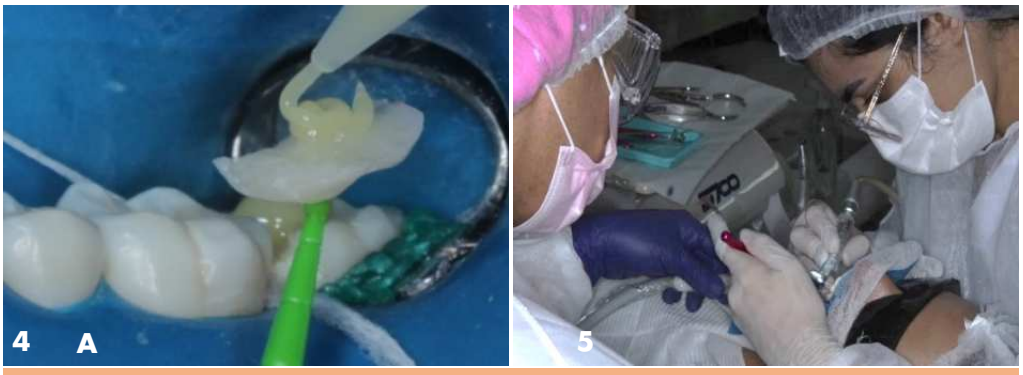

Figura 4 – Semidireta pronta para a cimentação. Figura 5 – Discentes em atendimento.

A metodologia do projeto priorizou a qualidade do atendimento prestado e a formação clínica crítica dos alunos, promovendo debates sobre diagnóstico, planejamento restaurador, seleção de materiais e execução técnica dos procedimentos. Os casos clínicos foram fotografados e documentados, e esses registros são utilizados como recurso didático complementar e para fins científicos. Os alunos foram incentivados a utilizar esse material na elaboração de artigos e submissão de casos clínicos para congressos científicos, o que estimula o pensamento crítico, a produção acadêmica e a valorização da prática clínica com base em evidências.

A avaliação do projeto se deu de forma qualitativa, observando-se o desempenho técnico e ético dos discentes, e também quantitativa, por meio da produtividade registrada em relatórios. Entre agosto de 2024 e janeiro de 2025, foram realizados 38 procedimentos clínicos, conforme descrito na Tabela 1, evidenciando o impacto significativo da ação tanto na formação dos alunos quanto na promoção de saúde bucal da comunidade atendida.

3 RESULTADOS E DISCUSSÃO

O projeto "Resgatando Sorrisos" proporcionou aos alunos uma rica vivência clínica, contemplando desde procedimentos simples até casos de maior complexidade. Foram realizados, ao todo, 38 procedimentos odontológicos, com ênfase em estética pelas cinco duplas do projeto, com destaque especial para os procedimentos mais procurados: clareamento dental e restaurações semidiretas.

Tabela 1. Número de pacientes atendidos com base no tipo de procedimento

Procedimento	Número de pacientes atendidos
Facetas em resina composta	2
Provisórios (resina acrílica + composta)	2
Clareamento caseiro	4
Clareamento de consultório	8
Clareamento misto	4
Restaurações semidiretas	8
Acabamento/polimento de facetas	1
Restaurações diretas	6
Encaminhamentos	3
Total de procedimentos	38

Clareamento dental

- Clareamento caseiro: 4 pacientes.
- Clareamento de consultório: 8 pacientes.
- Clareamento misto (consultório + caseiro): 4 pacientes.
- **Total de procedimentos de clareamento: 16.**

Dentre os casos atendidos, destacam-se dois com manchamento por tetraciclina e um com necessidade de clareamento interno, revelando a diversidade de etiologias envolvidas. Um caso também se beneficiou de clareamento associado a restauração classe IV extensa utilizando resina de efeito camaleão Vittra Unique (FGM), que acompanha a cor do clareamento, promovendo estética imediata e transição funcional.

Restaurações semidiretas

Foram realizados **8 procedimentos de semidiretas**, abrangendo molares e pré-molares superiores e inferiores, muitas vezes associadas a tratamento endodôntico prévio, aumento de coroa clínica e planejamento com técnica direta-indireta.

Restaurações diretas

Foram realizados **6 atendimentos restauradores diretos**, incluindo:

- Restaurações simples e complexas;
- Restauração classe IV complexa;
- Caso com colagem de fragmentos dentários utilizados para oferecer suporte para uma barreira palatina (guia de silicone) em restauração classe IV;
- Provisórios em resina composta na região anterior.

A diversidade dos casos evidencia a importância da individualização do planejamento, especialmente nos dentes anteriores, onde estética e função se entrelaçam. Os casos mais simples foram direcionados para a disciplina de Dentística II.

Facetas em resina composta

Foram realizados **2 atendimentos** relacionados a facetas:

- Uma faceta finalizada no dente 12.
- Um caso de 8 facetas provisórias, em paciente com perda da dimensão vertical de oclusão e histórico de fraturas de facetas anteriores. Esse último caso evidencia a complexidade do planejamento restaurador em pacientes com bruxismo e ausência de prótese na região posterior, destacando a importância de uma abordagem multidisciplinar. As facetas foram provisórias devido urgência estética do paciente devido viagem. Foram recobertas apenas as superfícies vestibulares, sem aumento de bordas incisais, até seu retorno para restabelecimento de DVO e continuidade do tratamento.

Provisórios

- **1 atendimento** com provisório anterior em resina acrílica, realizado em paciente com necessidade estética imediata.
- **1 atendimento** com provisório em resina composta em dente com pino rosqueável exposto na porção coronária, sem coroa e sem tratamento endodôntico prévio. O caso foi encaminhado para endodontia e remoção do pino.

Acabamento e polimento de facetas

- **1 procedimento** de refinamento de facetas com sobrecontorno gengival.
- Constata-se um aumento no número de pacientes que comparecem à faculdade com sobrecontorno em restaurações do tipo facetas realizadas em consultório particular, entretanto, o mais apropriado é solicitar ao paciente que retorne com seu profissional para o recontorno e repolimento da faceta por este realizado. Nesse caso em específico, esse retorno pela paciente não seria possível, e o procedimento de ajuste então foi realizado, objetivando devolução da saúde periodontal.

Encaminhamentos

Foram identificados **3 pacientes** com condições periodontais ou endodônticas significativas, sendo encaminhados para projetos integrados com Periodontia e Patologia. Dentre os achados, destacam-se:

- Profundidade de sondagem e supuração em dente tratado endodôntico.
- Recessões gengivais múltiplas com indicação de recobrimento.
- Fratura de pino com necessidade de remoção, aumento de coroa e retratamento do canal.

Esses encaminhamentos reforçam a importância do diagnóstico integral e do trabalho interdisciplinar dentro do contexto acadêmico.

4 CONCLUSÃO

O projeto "Resgatando Sorrisos" proporcionou aos alunos uma rica vivência clínica, contemplando desde procedimentos simples até casos de maior complexidade. Foram realizados, ao todo, 38 procedimentos odontológicos, com ênfase em estética, reabilitação funcional e promoção de saúde bucal. O envolvimento dos alunos, supervisionados, garantiu não apenas o sucesso clínico dos casos, mas também a formação ética e técnica dos futuros cirurgiões-dentistas.

REFERÊNCIAS

1. ALDEGHEISHEM, A. et al. Perception of dental appearance and aesthetic analysis among patients, laypersons and dentists. World Journal of Clinical Cases, v. 12, n. 23, p. 5354-5365, 2024.

2. DALAFINI, L. M.; VINHA, T. da C.; SANTOS, A. C. M. A importância da fotografia digital para o diagnóstico e aperfeiçoamento das técnicas em procedimentos odontológicos. Revista Científica Unilago, v. 1, n. 1, 2022.

3. FLORIANI, F. et al. Semidirect Resin Composite Veneers in a Patient with Bruxism. Case Reports in Dentistry, v. 2024, p. 5572481, 2024. PMID: 38560367; PMCID: PMC10980552.

4. GRASSI, E. D. A.; GRESNIGT, M. M. M. Deep margin elevation in anterior teeth: A clinical report. Journal of Prosthetic Dentistry, 2025. Epub ahead of print. PMID: 40102165.

5. LIN, G. H. Double-vestibular incision subperiosteal tunnel access (double-VISTA) with connective tissue graft for treating multiple gingival recessions: 2-year follow-up. Clinical Advances in Periodontics, 2025. Epub ahead of print. PMID: 39812302.

6. PESSOA, Talitha Rodrigues Ribeiro Fernandes et al. Formação em Odontologia e os estágios supervisionados em serviços públicos de saúde: percepções e vivências de estudantes. Revista da ABENO, v. 18, n. 2, p. 144-145, 2018.

7. SILVA, R. de A. C. da et al. Comparação entre laminados cerâmicos e facetas diretas em resina composta: revisão de literatura. Brazilian Journal of Implantology and Health Sciences, v. 6, n. 1, p. 2285-2297, 2024.

8. VON GEHREN, M. O. et al. A 23-Year Observational Follow-Up Clinical Evaluation of Direct Posterior Composite Restorations. Dentistry Journal (Basel), v. 11, n. 3, p. 69, 2023. PMID: 36975566; PMCID: PMC10047388.