IAES

REVISTA CLÍNICA DE ODONTOLOGIA

V.1, N.2 | 2021 | WWW.IAES.COM.BR



IAES

FACULDADE DO AMAZONAS



IAES

REVISTA CLÍNICA DE ODONTOLOGIA

V.1 N.1 | 2022

CONTATO
RUA MACEIÓ, N° 861, ADRIANÓPOLIS
MANAUS - AM
(92) 3584-6068 | (92) 3584-6067

IAES
REVISTA CLÍNICA DE ODONTOLOGIA
V.1 N.1
SEMESTRE 2022

DIRETORA
PROFª. DRª. ZOBÉLIA MARIA DE SOUZA LOPES

VICE-DIRETOR
PROF. MSC. LUÃ LOPES BORGES

COORDENADOR DE CURSO
PROF. DR. ALBERTO TADEU DO NASCIMENTO BORGES

COORDENADOR DE ENSINO, PESQUISA E EXTENSÃO
PROF. DR. MÁRCIO LANGBECK CASTELO BRANCO

REVISORA
PROFª. DRª. LIZETE KARLA FILGUEIRAS DE SOUZA

CAPA, PROJETO GRÁFICO E DIAGRAMAÇÃO
DETERMINA DESIGN

AUTOR CORPORATIVO
PROF. MSC. LUÃ LOPES BORGES

APRESENTAÇÃO

A Revista IAES é a revista científca da Faculdade do Amazonas - IAES, em formato impresso. Sendo que, a partir do ano de 2018 será semestral com o objetivo de estimular e desenvolver o intercâmbio entre docentes, discentes e profssionais da classe odontológica, divulgando a publicação de pesquisas realizadas por estudantes, como por exemplo, Trabalhos de Conclusão de Curso e Monografas de especialização, no formato de um artigo científco, a fm de aproximar o conhecimento científco da comunidade de modo geral.

A Revista irá comportar discussões sobre temas atuais nas seguintes áreas ligadas à odontologia nas diversas especialidades clínicas e cirúrgicas: dentística, prótese, endodontia, peridontia, ortodontia, odontopediatria, cirugia bucomaxilofacial e implante, além de temas como prevenção do câncer bucal, odontologia social, patologias, malformação congênita, odontologia hospitalar e psicologia.

A Revista IAES é um passo importante para a efetivação da pesquisa na Faculdade do Amazonas - IAES. Esperamos que os textos publicados contribuam para a formação intelectual e a reflexão crítica dos nossos alunos, professores e demais leitores.

ARTIGOS

8 OZONIOTERAPIA NA ESTÉTICA UM ESTUDO DE CLAREAMENTO DE OLHEIRAS: RELATO DE CASO

14 RESINA COMPOSTA EM DENTES ANTERIORES COM FECHAMENTO DE DIASTEMA ATRAVÉS DE PLANEJAMENTO DIGITAL E MOCK-UP: RELATO DE CASO

24 REMOÇÃO CIRÚRGICA DE SUPRANUMERÁRIOS RETIDOS NA REGIÃO DA MAXILA: RELATO DE CASO

31 RESTAURAÇÃO INDIRETA ONLAY EM DENTE POSTERIOR EM DISSILICATO DE LÍTIO – RELATO DE CASO

42 TRATAMENTO ENDODÔNTICO EM INCISIVO CENTRAL COM SISTEMA PROTAPER MANUAL ASSOCIADO A TERAPIA FOTODIN MICA: RELATO DE CASO

48 TRATAMENTO ENDODÔNTICO EM INCISIVO CENTRAL COM SISTEMA PROTAPER MANUAL ASSOCIADO A TERAPIA FOTODIN MICA: RELATO DE CASO

ARTIGOS

55 REMOÇÃO DE LIMA ROTATÓRIA FRATURADA ASSOCIADA AO TRATAMENTO ENDODÔNTICO: RELATO DE CASO

61 MÚLTIPLAS EXTRAÇÕES E INSTALAÇÕES DE IMPLANTES ATRAVÉS DA TÉCNICA ALL-ON-FOUR: RELATO DE CASO

67 EXPANÇÃO RÁPIDA DA MAXILA CIRURGICAMENTE ASSISTIDA SOB ANESTESIA LOCAL: RELATO DE CASO

73 REABILITAÇÃO ORAL COM PRÓTESE PARCIAL REMOVÍVEL INFERIOR CONJUGADA COM ATTACHMENT EXTRA CORONÁRIOS EMIRRÍGIDOS – RELATO DE CASO

85 LASER ODONTOLÓGICO NA REMOÇÃO DE LAMINADOS CER MICOS: RELATO DE CASO

91 REABILITAÇÃO ORAL SUPERIOR ATRAVÉS DAS PRÓTESES CONJUGADAS PARCIAL REMOVÍVEL E FIXAS UTILIZANDO RETENTORES EXTRACORONÁRIOS SEMIRRÍGIDOS RELATO DE CASO

OZONIOTERAPIA NA ESTÉTICA UM ESTUDO DE CLAREAMENTO DE OLHEIRAS: RELATO DE CASO

NURHAN FELIPE OLDAKOSKI
GRADUANDO

PROFª. DRª LIZETE KARLA FILGUEIRAS DE SOUZA
ORIENTADORA

INTRODUÇÃO

A ozonioterapia é um programa de tratamento complementar integrado à prática cirúrgica, cujos benefícios incluem o controle microbiano local, a regulação da inflamação, o edema e até a indução reflexa da liberação de endorfinas, que promove um mecanismo analgésico anti-nocivo de extrema importância.

O ozônio usado em procedimentos médicos foi usado pela primeira vez por cirurgiões para tratar gangrena pós-traumática, pés frios e úlceras durante a Primeira Guerra Mundial para prevenir infecções locais e infecções de feridas durante procedimentos médicos, porque suas propriedades podem causar agudeza suficiente e oxidação transitória estresse, estimula o sistema antioxidante, produz regulação imunológica, efeitos antiinflamatórios, esterilizantes, antivirais, antifúngicos e analgésicos (Marin et al, 2019).

Uma revisão da literatura feita por Shuhma, em 2011, mostra que nas últimas duas décadas, a aplicação de ozônio tornou-se uma opção potencial de tratamento, mostrando que o ozônio pode ser utilizado no tratamento da dor devido às suas propriedades analgésicas e antiinflamatórias, abrindo assim um novo espaço terapêutico.

A dor é uma sensação ou experiência emocional desagradável relacionada ao dano real ou potencial do tecido e geralmente responde bem ao tratamento sintomático com analgésicos ou antiinflamatórios não esteroidais. Quando o ozônio medicinal é usado para tratar a dor, a autorregulação é potencializada, estimulando os mecanismos naturais responsáveis pela proteção dos tecidos e células (Rodrigues, 2016).

A descoberta dos antibióticos revolucionou a medicina nos mais diversos casos de infecções, mas além dos antibióticos com resistência significativa e medicamentosa, também tem efeitos colaterais e afeta diretamente a saúde pública devido à sua farmacocinética e farmacodinâmica. Mesmo considerando sua seletividade, eles o farão ameaçam a qualidade de vida e as reações adversas à resposta imune do paciente em diversos aspectos, prejudicando a resposta cicatricial ideal após a cirurgia (Nesi, 2018).

Mesmo que não seja considerado um tratamento tradicional, os muitos benefícios do ozônio foram testados e comprovados para a área da saúde. Os principais obstáculos encontrados no processo de evolução e disseminação desta terapia está fadada a recursos escassos para pesquisa e a resistência da indústria farmacêutica ao investimento em produtos não patenteável. Embora o resultado do tratamento com ozônio seja muito ativo, é necessário verificar o protocolo de aplicação e concentração (Sabbah et all, 2018).

Naik et all (2016) fizeram uma revisão de literatura e concluíram que o ozônio se tornou um elemento no tratamento para infecções e apresentações de uso na cirurgia e dermatologia. Sua concentração pode variar de acordo com dados da área de atuação e do fabricante, sendo ele livre de efeitos colaterais e extremamente seguro.

Diante do exposto o presente estudo enfatizará a importância do uso da ozônioterapia na estética, sobretudo da área odontológica, a fim de demonstrar os benefícios com a exemplificação de um estudo de caso, e sua utilização na Harmonização orofacial.

DESENVOLVIMENTO

O que é o ozônio?

Diferente do ozônio utilizado para fins industriais, o ozônio medicinal é obtido a partir do oxigênio medicinal puro. O ozônio é formado pela inclusão de um terceiro átomo à molécula de oxigênio, o que no ponto de vista bioxidativo o torna mais ativo na sua ação biológica. Ele está presente na estratosfera e é responsável por agir como filtro dos raios ultravioleta que são emitidos pelas radiações solares (MARTINS, et al., 2012). Ele também é um poderoso oxidante, bactericida e desinfetante que purifica a atmosfera. Atualmente está ganhando grande preferência entre os cirurgiões-dentistas, já que uma das principais vantagens de se utilizar o ozônio é que não há produção de resíduos prejudiciais à saúde humana, pois sua ação oxidante produz como subproduto apenas o oxigênio (Souza, 2006).

Foi descoberto por Schonbein em 1840 através da observação de um odor característico quando se submetia o oxigênio a uma descarga elétrica, e devido à frequência em que isto acontecia, sendo inicialmente chamado de oxigênio ozonizado (MARTINS et al, 2012).

A utilização tópica do ozônio como cicatrizante de feridas sépticas vem desde a Primeira Guerra Mundial. Seus efeitos antimicrobianos continuam sendo comprovados. Wolf publicou em 1974 um método de auto-hemoterapia com ozônio, em que o sangue humano retirado do paciente era exposto a uma mistura de ozônio e oxigênio durante alguns minutos em vidros adequados, e reinfundido no paciente. Desde então, esse método vem vendo utilizado para fins terapêuticos (TYLICKI, RUTKOWSKI, 2004).

Sabe-se que o ozônio inalado é extremamente agressivo aos alvéolos pulmonares, porém outros métodos de administração têm se mostrado com alto valor terapêutico ao longo de mais de um século, por suas diversas formas de

aplicações nos diferentes ramos da medicina, e o principal, que é a única medicação que possui poucos ou nenhuns efeitos colaterais quando utilizado em doses terapêuticas (OLIVEIRA, 2007)

Formas de aplicação com ozônio

Esquematicamente, os métodos de administração de ozônio podem ser classificados como se segue: por via subcutânea (SC); intramuscular (IM); Intradiscal; intracavitaria (espaços peritonial e pleural); intravaginal, intrauretral e vesical e auto-hemoterapia ozonizada.

Auto-hemoterapia

Este provavelmente é o método mais aplicado. Nesse procedimento, 50 a 100 ml de sangue do paciente são retirados com uma seringa. O sangue, então, é tratado com ozônio e oxigênio e, depois, devolvido ao paciente com uma injeção intramuscular (BOCCI, et al., 2011).

Insuflações retais

Uma mistura de ozônio e oxigênio é introduzida pelo reto e absorvida pelo intestino.

Injeção intramuscular

A mistura ozônio e oxigênio também aparece nesse método. A injeção é de até 10 ml e geralmente nas nádegas, como outras injeções.

Aplicação intra-arterial e intravenosa direta

Nesse procedimento, uma seringa é usada para injetar, lentamente, uma mistura de ozônio e oxigênio. É usado principalmente nos tratamentos para distúrbios circulatórios arteriais. Essa, no entanto, não é uma técnica tão utilizada.

Água ozonizada

O gás ozônio é borbulhado na água, que é usada externamente para lavar feridas, queimaduras e infecções de pele com cicatrização lenta. Os dentistas também a utilizam como desinfetante.

Injeção intra-articular

Novamente o gás ozônio é borbulhado na água, porém, nesse método, a mistura é injetada entre as articulações.

Bag de ozônio

Esse procedimento é indicado principalmente no tratamento de úlceras nas pernas, gangrena, infecções por fungos, queimaduras e feridas de cicatrização lenta. Para isso, um plástico especial é colocado no entorno da área que será tratada. Por último, a mistura de ozônio/oxigênio é bombeada para dentro do saco e absorvida pela pele.

Óleo ozonizado

O óleo ozonizado é mais convencional nos tratamentos de feridas e infecções da pele. Também é uma opção para eliminar bactérias ou parasitas intestinais patogênicos.

RELATO DE CASO

Paciente M.I., gênero feminino, 40 anos, compareceu à clínica de Especialização em Harmonização Orofacial da Faculdade IAES, para avaliação de suas olheiras. Na anamnese foi relatado que possui olheiras fundas e muito escuras que a incomoda deste a adolescência mais por possuir lupos nunca conseguiu realizar procedimentos estéticos mais invasivos, foi proposto o uso de ozônioterapia nas olheiras e realizar o acompanhamento. A paciente foi esclarecido quanto o tratamento a ser realizado assinando o Termo de Consentimento Livre e Esclarecido (TCLE), autorizando o uso de imagem (Apêndice 1) (Anexo 1).

Na Figura 01, apresenta o estado inicial da região dos olhos, no primeiro contato com o pesquisador. Foi realizado a assepsia da área escolhida na paciente com água ozonizada, e dessa forma repassado os cuidados que deveriam existir, entre eles o de não esfregar os olhos e que poderia apresentar inchaço no local da aplicação por 3 dias. Procedimento realizado sem necessidade de anestesia com aplicação local imediata, sem dor.



Figura 01 : Estado inicial

Dosagem para o ozônio utilizado, em uma seringa de 5 ml, foi de concetração de 5ml/LPM 1, sendo aplicado no local 2ml de gás em cada lado.

Na figura 02, o ato da aplicação do gás, houve aumento de volume da área, vermelhidão e um rubor, sendo estes aspectos clínicos esperados, já obtendo uma confirmação visível de que havia uma ativação das células ao redor dos olhos, além de produção de células de colágeno

no local. Foi possível também perceber uma claridade imediata no aspecto da pele perceber uma claridade.imediata no aspecto da pele.



Figura 02: Após aplicação do gás ozonizado

Na figura 03, foi notado um clareamento da pele e uma diminuição da profundidade na região das olheiras com apenas uma aplicação de ozônio, foi realizado um aumento da concentração esperando uma ação mais rápida do local, preparado uma seringa de 5ml com concentração de 12ml/LPM 3/4, aplicando no local 2 ml de gás.

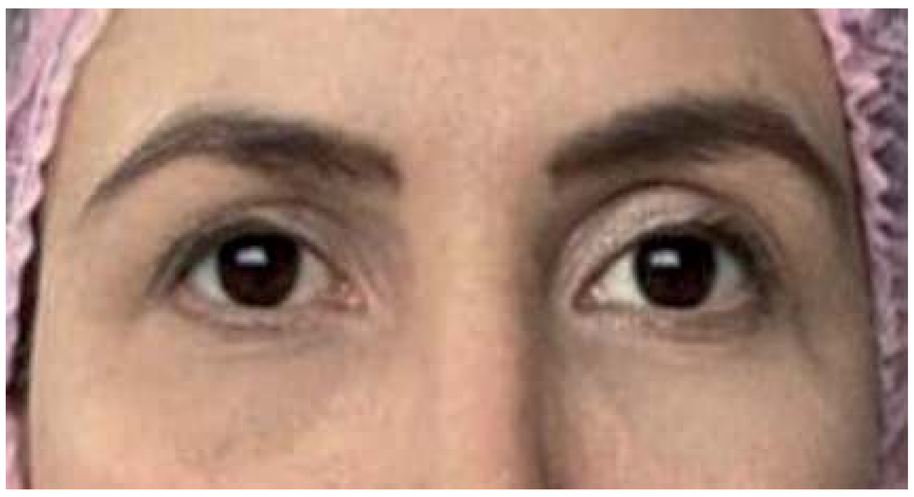

Figura 03: Aspecto inicial na 2ª aplticação.

Na figura 04, foi possível ver um inchaço menor que na aplicação anterior, mas em contrapartida foi utilizado uma concentração maior de ozônio.



Figura 04: Apos aplicação do gás ozonizado 2 seção

Foram realizadas no total 6 aplicações de ozônio ao longo do tratamento, e o resultado final chegou ao aspecto desejado pela paciente.

DISCUSSÃO

Diferente do ozônio utilizado para fins industriais, o ozônio medicinal é obtido a partir do oxigênio medicinal puro. O ozônio é formado pela inclusão de um terceiro átomo à molécula de oxigênio, o que no ponto de vista bioxidativo o torna mais ativo na sua ação biológica. Ele está presente na estratosfera e é responsável por agir como filtro dos raios ultravioleta que são emitidos pelas radiações solares (Martins, et al., 2012). Ele também é um poderoso oxidante, bactericida e desinfetante que purifica a atmosfera. Atualmente está ganhando grande preferência entre os cirurgiões-dentistas, já que uma das principais vantagens de se utilizar o ozônio é que não há produção de resíduos prejudiciais à saúde humana, pois sua ação oxidante produz como subproduto apenas o oxigênio (Souza, 2006).

O ozônio desempenha diversas ações no corpo humano, como um imunoestimulante, um analgésico, um anti-hipóxico, um desintoxicante, um antimicrobiano, um bioenergético e um biossintético (Deepthi et al, 2020. Liborio, 2020). A ozonioterapia tem se mostrado eficiente no tratamento de feridas extensas e de difícil cicatrização, em processos isquêmicos, alérgicos e outros (Morete, 2011). Além dos efeitos de inativação dos microrganismos, o ozônio aumenta a taxa de glicólise dos glóbulos vermelhos no sangue, levando a aumento na quantidade de oxigênio liberada nos tecidos e ativação do sistema imunológico (Liborio et al, 2020).

A terapia com ozônio pode ter efeitos benéficos na regeneração dos nervos faciais esmagados. Seus efeitos positivos foram observados 33 principalmente na avaliação patológica. Portanto, a terapia com ozônio pode ser um meio promissor para explorar o tratamento da paralisia facial aguda e da regeneração de nervos periféricos (Ozabay et al.,

2017).

De acordo com Naik et al. (2016) existem três sistemas diferentes para a geração de gás ozônio. 1. Sistema ultravioleta: produz baixas concentrações de ozônio, usado na estética e na purificação do ar; 2. Sistema de plasma frio: usado na purificação do ar e da água; 3. Sistema de descarga corona: produz altas concentrações de ozônio. É o sistema mais comum usado na área médica / odontológica.

A terapia de ozônio pode induzir as seguintes respostas biológicas: (mais frequentemente varia entre 20 e 40 µg / ml de ozônio por ml de sangue): Melhora a circulação sanguínea e o fornecimento de oxigênio no tecido isquêmico devido a NO, CO e aumenta o nível de intraeritrocítico 2,3-DPG; Aumenta o metabolismo geral, melhorando o fornecimento de oxigênio; Regula enzimas antioxidantes celulares e indução de HO-1 e HSP70; 4. Induz uma ativação moderada do sistema imunológico e aumenta a liberação de fatores de crescimento; Não provoca efeitos colaterais agudos ou tardios; Obtém um bem-estar surpreendente na maioria dos pacientes, provavelmente por meio da estimulação do sistema neuroendócrino; Ativa sistemas neuroprotetores; Intervém na liberação de autocoids.

Sabe-se que o ozônio inalado é extremamente agressivo aos alvéolos pulmonares, porém outros métodos de administração têm se mostrado com alto valor terapêutico ao longo de mais de um século, por suas diversas formas de aplicações nos diferentes ramos da medicina, e o principal, que é a única medicação que possui poucos ou nenhuns efeitos colaterais quando utilizado em doses terapêuticas (Oliveira, 2007).

CONCLUSÃO

O ozônio se mostrou de fundamental importância no tratamento. A ozonioterapia carrega uma proposta interessante como meio auxiliar de tratamento em harmonização orofacial por ser fácil e excelente de trabalhar sem complicações de uso. Estudos para o esclarecimento de concentrações e períodos de administração do ozônio ainda são necessários, como proposta de terapias biologicamente eficazes.

REFERÊNCIAS

Marin TS, Bortoluci CD, Oliveira KR de, Cassucci PP, Moraes JMP, Santos AD. O uso do ozônio na odontologia. Anais Da Jornada Odontológica Do Unifunec. 2014;1(1):e1.

Sushma, D. Aplicação da terapia com ozônio em odontologia. Indiano. Journal of Dental Advances, v. 3, n. 2, pág. 538-542, 2011.

Rodrigues PCF. Efeito aplicação do gás ozônio na resistência de união entre resina composta e dentina [dissertação]. Goiânia (GO): Universidade Federal de Goiás; 2016.

Nesi AK. Ozonioterapia: o uso do ozônio na Odontologia [monografia]. Porto Velho (RO): Centro Universitário São Lucas; 2018.

Sebbah. et al. Ozonoterapia na odontologia - onde estamos e para onde vamos? Revista Espanhola de Ozonoterapia, v. 8, n. 1, pág. 37-63, 2018.

Naik. et ai. Ozônio: uma terapia biológica na odontologia realidade ou mito? Dente Aberto. J. v. 10, n.1, p. 196-206, 2016.

Martins, a.; Silva, j.t.; Graciola, l.; Frez, a.r.; Ruaro, j.a.;Marquetti,m. g. k. Efeito bactericida do gerador de alta frequência em cultura de Staphylococcus aureus.Fisioter Pesq, v. 19, p.7-153, 2012.

Souza, Jeanett Beber de. Avaliação de métodos para desinfecção de água, empregando cloro, ácido peracético, ozônio e o processo de desinfecção combinado ozônio/cloro. 2006. Tese (Doutorado em Hidráulica e Saneamento) - Escola de Engenharia de São Carlos, University of São Paulo, São Carlos, 2006.

Deepthi, R.; Bilichodmath, S. Ozonioterapia em Periodontia: Uma Meta-análise. Contemp. Clin. Dent., v.11, n.2, p.108-115, abr-jun, 2020.

Liborio, K. O.; Dosea, R. R. Qualidade Pós-Operatória em Procedimento de Bichectomia Associada a Ozonioterapia. AHOF, v.01, n. 01, p. 52-61. 2020.

.Morete, D. A. Principais Aplicações terapêuticas da ozonioterapia. Trabalho de Conclusão de curso (Medicina Veterinária). Faculdade de Medicina Veterinária e Zootecnia da Universidade "Júlio de Mesquita Filho", Botucatu, São Paulo, 2011. 19f.

Ozbay, I.; Ital, I.; Kucur, C.; Akcilar, R.; Deger, A.; Aktas, S.; et ai.Efeitos da terapia com ozônio na regeneração do nervo facial. Braz. J. Otorrinolaringol.; v. 83, p.168-175, 2017.

Oliveira CTJ. Revisão sistemática de literatura sobre o uso terapêutico do ozônio em feridas. São Paulo: University of São Paulo, Escola de Efermagem; 2007.

Bocci V, Zanardi I, Travagli V. Oxigênio/ozônio como mistura de gases medicinais. Uma avaliação crítica dos vários métodos esclarece aspectos positivos e negativos; 2011.

Martins, a.; Silva, j.t.; Graciola, l.; Frez, a.r.; Ruaro, j.a.;Marquetti,m. g. k. Efeito bactericida do gerador de alta frequência em cultura de Staphylococcus aureus.Fisioter Pesq, v. 19, p.7-153, 2012

Tylicki, L. , Lizakowski, S. , Biedunkiewicz, B. . Função plaquetária não afetada pela auto-hemoterapia ozonizada em pacientes cronicamente hemodialisados. Fibrinólise do Coágulo Sanguíneo 2004

RESINA COMPOSTA EM DENTES ANTERIORES COM FECHAMENTO DE DIASTEMA ATRAVÉS DE PLANEJAMENTO DIGITAL E MOCK-UP: RELATO DE CASO

JOÃO VICTOR DUARTE SILVA COSTA
GRADUANDO

PROF: ESP FERNANDO DOS SANTOS GONÇALVES JUNIOR
ORIENTADOR

INTRODUÇÃO

A odontologia estética cada dia mais vem passando por avanços e a resina composta é um material bastante presente nos consultórios odontológicos, por apresentar uma possibilidade de tratamento minimamente invasivo e um custo relativamente baixo para o paciente [1].

Embora o conceito de estética seja considerado altamente subjetivo, pois se encontra relacionado a fatores sociais, culturais e psicológicos, os dentes anteriores são considerados essenciais na estética do sorriso [2]. Diante disso, a presença de diastemas - espaço maior que 0,5 mm entre dois ou mais dentes consecutivos - pode prejudicar consideravelmente a estética do sorriso [2].

Os diastemas são de etiologias multifatoriais como discrepâncias no tamanho dental, ausência de dentes, trespasse horizontal excessivo, giroversões, angulações inadequadas entre dentes contíguos, presença de freio lingual com inserção baixa, presença de dentes supranumerários ou problemas periodontais [3]. Apesar de poderem ser vistos em qualquer região dos arcos, esses espaços são mais frequentes na região anterossuperior, pelo fato de ocorrer uma discrepância entre o tamanho dos elementos dentários e a maxila [3].

A estética facial e o sorriso estão intimamente relacionados e a procura por um sorriso perfeito e harmonioso teve um aumento bastante significativo [4]. Com isso, pacientes têm manifestado a vontade de obter restaurações com materiais na cor e forma naturais pelo fato de que dentes claros, bem contornados e alinhados, estabelecem o padrão de beleza do indivíduo [4].

Para a correção dos diastemas, são indicados os tratamentos ortodônticos, facetas diretas em resina composta, facetas de porcelanas, lentes de contato, coroas cerâmicas, entre outros [5]. Nos casos de espaçamento maior que 3,0 mm de largura, o tratamento ortodôntico é o mais indicado, enquanto para diastemas variando de 0,5 mm a 3,0 mm de largura o fechamento com resina composta pode ser realizado [5].

A indicação para a realização de restaurações diretas em resina composta para os dentes anteriores tem crescido em importância para o cirurgião-dentista [6]. Esse aumento é resultado dos recentes avanços nas formulações das resinas compostas e sistemas adesivos que tornam a execução de restaurações em dentes anteriores e posteriores adequada sob o ponto de vista estético, biológico e funcional [6].

A técnica direta, como em qualquer outra apresentam vantagens e limitações, sendo compreensível uma conversa assertiva entre o profissional e o paciente para que se chegue a um consenso na escolha da técnica e principalmente do material a ser utilizado [7]. Dentre as vantagens pode-se destacar o tempo de trabalho, muitas vezes finalizados em uma menor quantidade de sessões; o baixo custo, comparado ao uso dos laminados cerâmicos; a não obrigatoriedade da utilização de serviços laboratoriais, e ainda pode-se destacar a preservação da estrutura dentária por envolver um desgaste mínimo ou nenhum tipo de preparo prévio. Nas limitações podendo ser destacado a instabilidade de cor, pouca resistência ao desgaste e menor longevidade comparado aos laminados cerâmicos [7].

É possível restabelecer a estética, forma e função de vários dentes através de procedimentos diretos em uma mesma sessão, realizando o prévio enceramento progressivo [8]. Portanto, torna-se importante para o cirurgião-dentista o conhecimento das propriedades físicas e mecânicas das resinas compostas, a fim de combinar com a excelência estética da técnica e, assim, obter a tão almejada harmonia do sorriso [8].

Ao aplicar a técnica conservadora, reanatomizando os dentes da paciente com resina composta, é importante frisar a aplicação da proporção áurea, proporção estética e propriedades ópticas tais como opalescência, contra-opalescência, e translucidez, assim como a aplicação de diferentes tipos de cores de resina de acordo com a área do dente a ser restaurada [9].

O emprego destes materiais com diferentes níveis de translucidez, o conhecimento da técnica de estratificação e de suas indicações, possibilitou o desenvolvimento de técnicas restauradoras que proporcionam resultados estéticos muito próximos as características naturais da estrutura dental, e dentro dos princípios de uma Odontologia minimamente invasiva [10].

O uso de resinas nano híbridas se justifica por apresentarem propriedades satisfatórias como excelente polimento e brilho, semelhante às resinas micropartículadas, enquanto mantém as propriedades físicas e mecânicas equivalente às resinas híbridas e micro-híbridas, como o alto conteúdo de carga, que lhes confere alta resistência à compressão, à fratura e ao desgaste, podendo ser utilizadas tanto em dentes posteriores quanto em dentes anteriores [11]. Dessa forma, a qualidade em longo prazo desse material tem a limitação de ser totalmente dependente do paciente, pois, se este não tiver uma boa higiene oral, favorecerá a degradação da matriz orgânica da resina e a consequente alteração da sua cor e textura [12].

Entretanto, o sucesso clínico está diretamente relacionado ao material restaurador de escolha, a técnica a ser utilizada, bem como, a habilidade do profissional para que ocorra o sucesso funcional e estético das facetas em resina composta, o cirurgião-dentista deve saber diagnosticar e fazer o correto planejamento do caso clínico [13].

Para uma maior percepção do resultado final no tratamento Odontológico, o Cirurgião-Dentista pode utilizar como método de planejamento, dispositivos digitais ou softwares que orientam quanto à escolha do formato e da cor do dente, determinando o biotipo dental mais adequando para o formato do rosto e personalidade do paciente [14].

A Odontologia moderna evoluiu ainda mais para satisfazer as expectativas e demandas dos pacientes, e muitas vezes para conseguir a aprovação, os Cirurgiões Dentistas precisam ir além dos limites da Odontologia tradicional e adquirir habilidades inovadoras para a comunicação e visão do tratamento a ser realizado [15].

O planejamento digital é importante passo para um melhor desenvolvimento no tratamento, pois facilita a comunicação entre paciente e profissional, viabilizando maior aceitação na finalização dos procedimentos [16].

Existem alguns tipos de planejamentos digitais, à exemplo do Digital Smile Design (DSD), sendo este uma ferramenta digital de alta qualidade, usada para análises faciais, realizada em procedimentos para diagnósticos de várias áreas da Odontologia, apresentando passos que são simples para a avaliação de tamanho, posição dentária, contorno gengival e harmonia do sorriso, mostrando ao paciente o aspecto final do tratamento, tendo uma previsão mais dinâmica sobre o resultado [15].

Dessa forma, para satisfazer as expectativas dos pacientes, foram criadas ferramentas digitais ou softwares com o intuito de facilitar o planejamento e diagnóstico dos tratamentos, a fim de promover as apresentações dos possíveis resultados finais, simplificando a intercomunicação entre o paciente e o profissional durante o procedimento [16].

De forma direta, pode ser confeccionado um guia de silicone translúcido sobre um modelo de estudo previamente encerado, esse material é bastante elástico e tem uma ótima precisão na cópia dos detalhes chamado de mock-up [17].

O mock-up consiste em um ensaio restaurador intra-oral, baseado em um enceramento diagnóstico realizado em modelos de estudo, que permite ao profissional trabalhar com maior previsibilidade de resultados e consequentemente com uma menor margem de erros em casos mais difíceis, quando múltiplas restaurações serão realizadas [17].

A mão de obra laboratorial, nesta técnica, entra quando o operador escaneia os arcos a serem trabalhados e laboratorialmente pode-se criar uma proposta reabilitadora. Desta forma obtém-se previsibilidade, uniformidade em relação as proporções dentárias e alta estética principalmente nas texturas vestibulares e das regiões incisais [18].

A resina bisacrílica atende muito bem à demanda, por apresentar excelente estética, fácil manuseio, melhor polimento e aderência mecânica ao elemento dental, auxiliando na utilização da técnica de mock-up, em casos que envolvem uma reabilitação estética substancial, possibilitando a previsão do resultado final, que é essencial para o correto planejamento [19].

Portanto, o presente trabalho teve como objetivo relatar um caso clínico em que se optou pela confecção de facetas em resina composta direta para o fechamento de diastemas na região anterossuperior, nos elementos 11 e 21. Deste modo, dando ênfase ao planejamento digital e execução da técnica com a finalidade em melhorar a estética e harmonia do sorriso, devolvendo bem-estar e autoestima à paciente de maneira conservadora e atual.

RELATO DE CASO

Paciente A.C.A.B, 38 anos, gênero feminino, sem alterações de saúde sistêmica ou local, compareceu a clínica odontológica da Faculdade do Amazonas - IAES com a queixa principal: "a estética do meu dente me incomoda, já usei aparelho mas meus dentes voltaram a ficar tortos". A paciente consentiu o tratamento e assinou o termo de autorização do uso de imagem, Termo de consentimento livre e esclarecido (TCLE) e o trabalho foi submetido à Plataforma Brasil. (Apêndice 01, 02 e 03). Na anamnese a paciente relatou que não fazia uso de nenhum medicamento, não apresentava doenças sistêmicas,.

Durante o exame clínico foi observada a presença de um diastema entre os elementos 11 e 21, superfície de esmalte com ranhuras ocasionadas pela remoção de resina adesiva para a fixação de brackets e contorno gengival desarmônico.(Figura 1)



Figura 1 - Fotografia inicial.



Figura 2- Tomografia.

Após o exame clínico, solicitou-se exames complementares tomografia de maxila para a possibilidade de gengivoplastia (Figura 2)(Anexo 01), foi planejado à paciente a cirurgia de aumento de coroa clínica para otimização da linha do sorriso (Figura 03) remoção de tecido gengival ao qual recobria o elemento dentário (Figura 04 e 05), duas sessões de clareamento e reanatomização do elementos 13 12, 11, 21, 22 e 23 através da técnica de restauração direta com resina composta utilizando guia de silicone. A paciente foi encaminhada para para realização de gengivoplastia e após 15 dias, a paciente retornou até a clínica da Faculdade do Amazonas - IAES apresentando o tecido gengival nos períodos finais de cicatrização, já com características normais (Figura 08) e relatou que no pós-operatório não houve sintomatologia dolorosa ou qualquer complicação. Não houve a necessidade de intervenção cirúrgica em tecido ósseo.



Figura 03 - Determinação dos pontos sangrantes.



Figura 04 - Colar gengival removido.



Figura 5 – Aspecto imediato após a gengivoplastia.



Figura 06 - Aspecto final da coroa clínica após 15 dias.

Concluído o procedimento cirúrgico periodontal, realizou-se o planejamento para a reanatomização do elemento dentário, iniciando com a moldagem com silicone de condensação e posterior obtenção do modelo de estudo, a partir desse material, foi feito o processo de enceramento digital nos dentes 13,12,11,21, 21, 22 e 23, seguindo proporções de altura/largura (Figura 07,08 e 09), após finalização o projeto foi exportado em STL e impresso com resina de modelo (Anycubic) por meio da impressora Anycubic Mono SE (Figura 10).



Figura 07 - Modelo digital



Figura 08 - Enceramento digital.

Após isso, deu - se início a realização da técnica de clareamento imediata. Primeiramente foi feito aplicação com o gel desensibilize (KF-2%® FGM) por 10 minutos para promover a dessensibilização prévia. Em seguida lavando e secando para a confecção da barreira gengival (Top Dam® - FGM), cobrindo a gengiva marginal e as papilas interdentais, após a correta adaptação, foi fotopolimerizada utilizando 20 a 30 segundos para cada grupo de 3 dentes de acordo com fabricante.



Figura 09 - Enceramento digital em oclusão.



Figura 10 - Modelo impresso.

Para aplicação do peróxido de hidrogênio a 35% (Whiteness HP AutoMixx - Kit 5g), foi misturado as duas faces do gel clareador com as seringas conectadas, assim aplicando em toda face vestibular dos dentes (Figura 11). Foram realizados duas sessões e obteve-se a cor A1 da escala A-D Shade Guide® (Figura 12).



Figura 11 - Aplicação do gel clareador.



Figura 11 - Aplicação do gel clareador.

Com o modelo já finalizado, foi confeccionado um guia de silicone de condesação Zetalabor (Zhermack) e com uma resina Bisacrilica Structor 3 cor A2 (VOCO) foi inserida a resina dentro da guia e levada em posição (Figura 13), após o tempo de presa a guia foi retirada e, com isso tem-se o mock-up instalado e com um bisturi número 12 foi possível a retirada de todos os excessos de resina bisacrílica. Em seguida, foi realizado acabamento e polimento com discos de lixa e de camurça, e, só então, após a prova estar pronta foram checadas as guias de desoclusão laterais e protrusiva e o paciente pôde pré -visualizar como iria ficar suas facetas, baseando-se nessa guia (Figura 14), avaliar, também, tamanho e forma, não apenas o paciente, mas o dentista pode avaliar as guias e proporções.

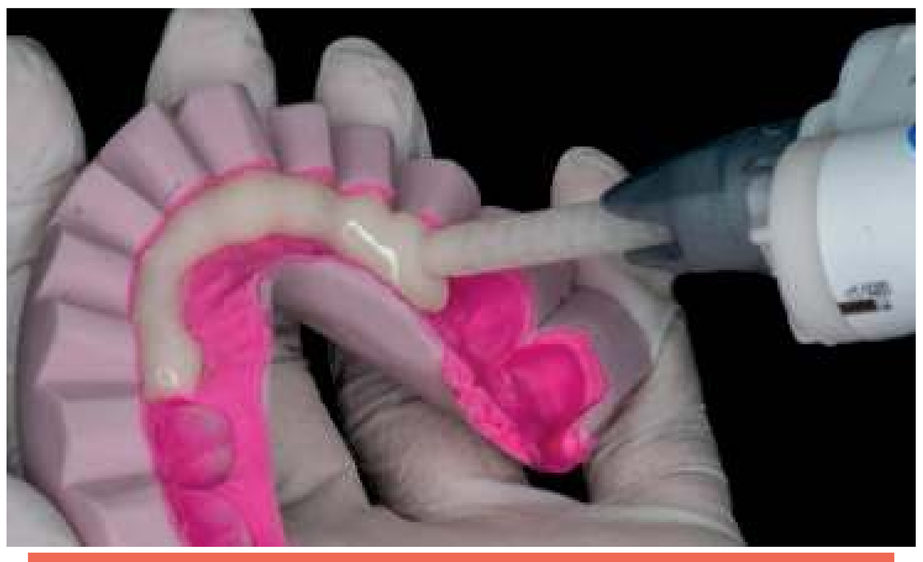

Figura 13 - Inserção de resina bisacrílica em guia de silicone.

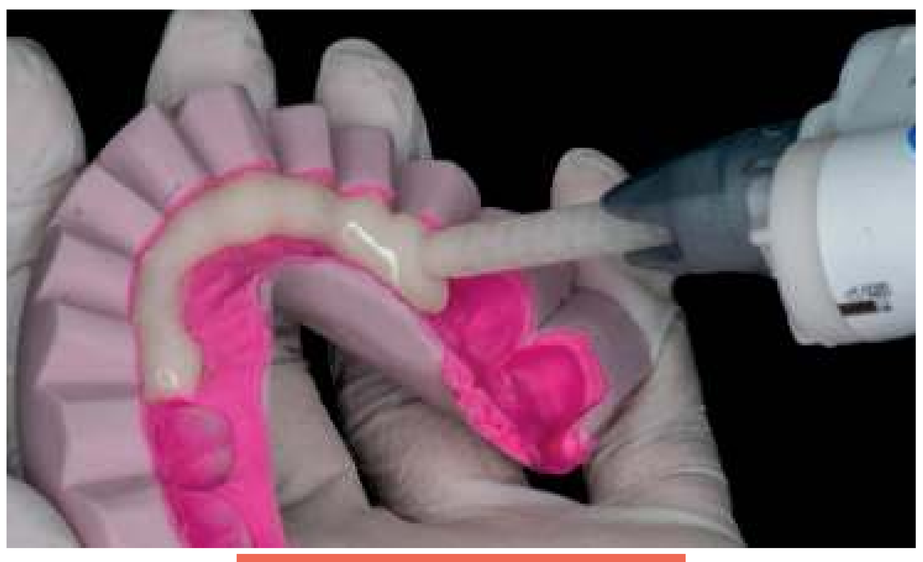

Figura 14 - Mock up instalado.

Após aprovação do mock up com resina bisacrílica, deu-se início ao protocolo restaurador com profilaxia com pedra-pomes e água para seleção da cor da resina. Após a escolha de cor com um pequeno incremento de resina das cores escolhidas foram fotopolimerizadas por 20 segundos na superfície vestibular dos dentes, incremento de resina de dentina na porção cervical e esmalte na incisal, sem condicionamento prévio para aferição da cor com os dentes úmidos. As cores escolhidas para os dentes foram da marca Forma EA1 para esmalte e Palfique LX5 OA1 para dentina (Figura 15).



Figura 15 - Seleção de cor das resinas.

Posteriormente, realizou-se o isolamento absoluto modificado entre os dentes 14 a 24. Iniciou-se o procedimento restaurador com a aplicação do ácido fosfórico a 37% por 30 segundos e tempo de lavagem de 60 segundos (Figura 16).



Figura 16 - Aplicação do ácido fosfórico a 37%.

Após a lavagem do ácido, o dente foi seco com um leve jato de ar e algodão estéril, em seguida foi aplicado o adesivo (Ambar APS - FGM) (Figura 17) fotopolimerizado por 20 segundos.



Figura 17 - Aplicação do sistema adesivo Ambar APS.

Para confecção da parede palatina foi utilizada uma guia de silicone de condensação confeccionada a partir do modelo encerado em que, adaptados uma fina camada de resina Forma incisal (Ultradent) no espaço entre o dente e o arcabouço do dente encerado, e, em seguida, feita a fotopolimerização, por 30 segundos cada dente (Figura 18). Após a realização da parede palatina de todos os dentes selecionados, foi feita a aplicação de resina flow na superfície da guia de silicona e levado a parede palatina do elemento, foi fotopolimerizado o incremento definindo a largura mesiodistal do dente e confecção da palatina (Figura 19 e 20).



Figura 18 - Acomodação da resina na guia de silicone.

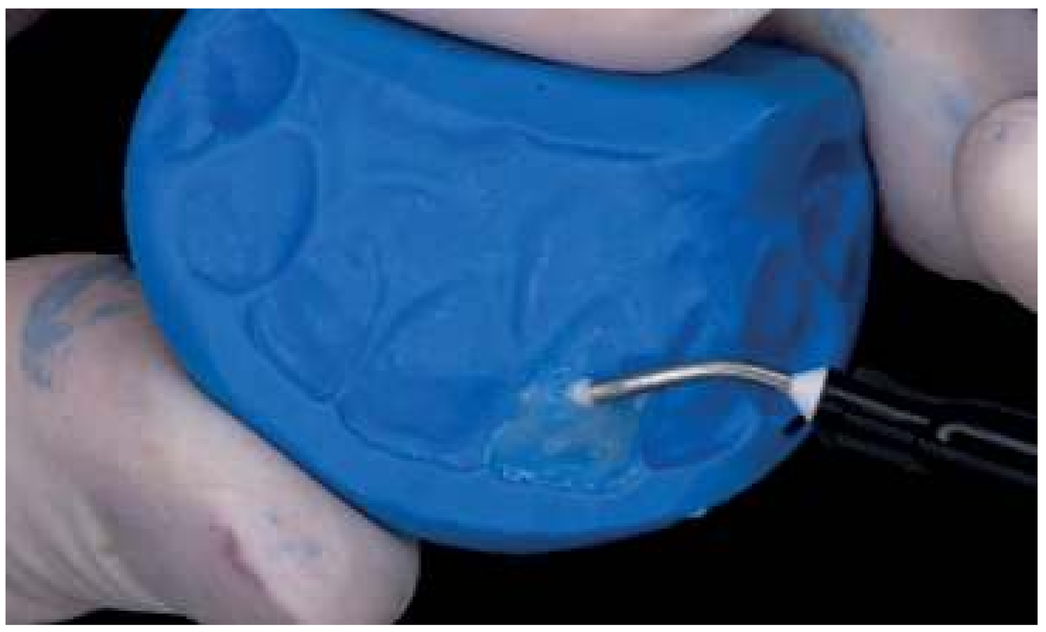

Figura 19 - Aplicação do sistema adesivo Ambar.



Figura 20 - Confecção da região palatina com a guia.

Em seguida, foi realizado o incremento da resina de dentina (Palfique LX5 OA1).(Figura 21).



Figura 21 - Inserção da resina de dentina.

Após a fotopolimerização desta camada de material, foi aplicada uma camada de esmalte que se estendeu desde o início da incisal até o restabelecimento completo do elemento dentário (Figura 22), sempre com o cuidado de se imprimir todo o relevo anatômico superficial, criando uma "crista marginal' que deve vir desde o terço gengival até o bordo incisal, formando uma linha contínua e suave que marque o início das faces proximais. Neste passo, a utilização de um pincel seco e macio (Tokuyama n24) é particularmente interessante para criação de uma textura superficial.(Figura 23).



Figura 22 - Inserção da resina de esmalte.



Figura 23 - Inserção da resina de dentina.

Os excessos grosseiros foram removidos com lâmina de bisturi n 12 e tiras de lixa de papel nas proximais (Figura 24) e o acabamento da restauração foi iniciado com ponta chama 3168 (F) na região palatina (Figura 25). Em seguida, a ponta diamantada 1190 (F), foi usada na região na região cervical, proximal e incisal (Figura 26)



Figura 24 - Aspecto do dente após a restauração.



Figura 25 - Ponta diamantada 3168 (F).



Figura 26 - Ponta diamantada 1190 (F).

A ponta 1190 foi usada para acabamento na região intrasulcular, por apresentar extremidade fina e tamanho reduzido, que possibilita acesso a essa região, de forma mais precisa, reduzindo injúria ao tecido periodontal. Para o polimento da restauração utilizou-se Disco de lixa (Sof - lex Pop - On 3M), sendo utilizados na sequência decrescente de granulação (Figura 27A, 27B , 27C e 27D). Após a utilização de cada ponta, foi utilizado jato de ar e água para que os resquícios das pontas depositados sobre a superfície da restauração não interferissem na ação da ponta seguinte.



Figura 27A - Polimento inicial com tira abrasiva de granulação grossa.



Figura 27B - Polimento com tira abrasiva de granulação média.



Figura 27C - Polimento com tira abrasiva de granulação fina.



Figura 27D - Polimento com tira abrasiva de granulação extra fina.

Em seguida, foi utilizado o disco de polimento (American Burrs) (Figura 28) seguido de irrigação e discos de felco com as pastas (Diamond Polish Ultradent) em sequência (I e II) (Figura 29A e 29B). Obtendo o seguinte resultado imediato (Figura 30, 31 e 32).



Figura 29B - Polimento com disco de feltro e pasta Diamond.



Figura 30 - Aspecto final após acabamento e polimento.



Figura 31 - Aspecto clínico inicial.



Figura 32 - Aspecto clínico final após o tratamento.

DISCUSSÃO

O tratamento do espaço interdental é baseado em um plano pessoal detalhado e, em determinadas situações clínicas, métodos ortodônticos especializados podem ser realizados. No momento que o tamanho e o volume dos dentes são diminuídos, o procedimento é feito à custa do tratamento ortodôntico ocorrendo diminuição do volume, portanto a estética pode ser gravemente prejudicada [13]. De acordo com este relato, a paciente sofria com a estética ruim de uma condição fisiológica do seu sorriso.

A correção e o fechamento dos diastemas interincisivos por meio de coroas totais e ou facetas de porcelana são procedimentos restauradores considerados indiretos que, apesar de proporcionarem excelentes resultados estéticos e funcionais, são procedimentos invasivos, por necessitarem de um desgaste do tecido dental sadio, além disso, possuem a desvantagem de ter um custo financeiro alto para o paciente [14]. Corroborando com o caso em questão, pois a paciente teve todas as opções para a resolução do caso e sua opção foi voltada por custo benefício a longo prazo.

As restaurações e facetas em resina composta são famosas por sua excelente estética, longevidade aceitável e relativo baixo custo [15]. A opção do fechamento de diastemas com resinas compostas apresenta grandes vantagens: técnica rápida, segura e eficaz, menor custo em relação às cerâmicas, dispensam etapas laboratoriais, não requerem provisório, sendo uma técnica reversível caso não se tenha alcançado o resultado estético desejado [16]. No relato em questão, há um acordo entre os autores e o caso, pois o custo e tempo de outros tratamentos oferecidos não se adequaram nas condições da paciente.

Dessa forma, a anamnese e exame clínico detalhados tornam-se indispensáveis para o planejamento do tratamento. Atualmente as resinas compostas possuem grande variedade de cores e efeitos, que favorece combinações variadas de translucidez e opacidade [17]. A área da estética dentária é muito ampla, envolve princípios científicos e artísticos e está diretamente associada ao sorriso, à harmonia dental, gengiva, lábios e à face como um todo [18]. A quebra da ligação entre esses componentes pode fomentar problemas no convívio social e de autoestima, conforme a realidade e a necessidade de cada paciente [18]. De acordo com o relato em questão, as resinas usadas foram escolhidas de forma minuciosa respeitando a biologia e anatomia dentária, para uma melhor harmonia e naturalidade estética.

A capacidade de polimento de uma resina composta é um elemento importante na avaliação destes materiais restauradores. Assim, uma superfície lisa altamente polida melhora a aparência estética da restauração, reduzindo o risco de adesão de placa, e consequentemente uma baixa afinidade por manchas extrínsecas [19]. Corrobora com o caso em questão, onde foi realizado em duas sessões para polimerização total da resina e estabilidade para melhor lisura pós polimento.

A previsão do resultado final de um tratamento é essencial quando do planejamento de uma reabilitação estética substancial [25]. Nesse sentido, uma das grandes vantagens do mock-up é o fato de permitir ao paciente e profissional a visualização tridimensional real quanto à forma final do tratamento proposto [26]. Enquanto no enceramento diagnóstico observamos apenas o formato desejado para os dentes, o mock-up vai além, pois permite a visualização do sorriso do paciente integrado à gengiva, lábios, face e fonética [27] [28]. Corrobora com o caso em questão pois dessa forma, o paciente pode avaliar, opinar e aprovar a forma final do seu novo sorriso previamente à realização de qualquer procedimento irreversível.

O mock-up pode ser feito com resina bis-acrílica, resina composta fotopolimerizável ou resina acrílica. A mais utilizada é a resina bis-acrílica, por apresentar maior facilidade de manipulação, base/catalisador em duas seringas de automistura, menor contração de polimerização, maior resistência, maior ganho de tempo clínico, alta qualidade funcional e estética e grande gama de cores [29]. De acordo com o caso em questão, a resina bis-acrilica foi elegida por suas características de excelente estética e praticidade no manuseio.

A abordagem restauradora de casos clínicos executados com a utilização do planejamento digital do sorriso tem alcançado resultados de excelência com base em uma combinação de parâmetros estéticos e tecnologia de análise de sorriso [29]. O momento da consulta inicial é quando o profissional conhece melhor o paciente, suas expectativas

quanto ao tratamento, e é dado início à coleta de dados para a documentação, com a realização de fotografias, radiografias, exame clínico detalhado multidisciplinar, confecção de modelos das arcadas em gesso e montagem em articulador, para que se obtenha um adequado plano de tratamento e verificação da função do tratamento idealizado [30]. Corrobora com o caso em questão, pois o planejamento digital minimizou os erros na sua execução.

Linhas de referências são desenhadas e um novo sorriso é planejado seguindo normas e parâmetros estéticos adequados de acordo com a análise de cada caso [38]. Esse protocolo amplia a visão diagnóstica e ajuda os membros da equipe a avaliar as limitações do tratamento e fatores de risco, como assimetrias, desarmonia e violações de princípios estéticos [31]. O resultado guiará o enceramento diagnóstico de forma mais eficiente, replicando o que foi proposto digitalmente [32]. Dessa forma, o autor corrobora com o caso, pois, o planejamento digital traça pontos que o olho humano de certo modo, passa despercebido e torna-se uma importante ferramenta para estudo e evolução da técnica do profissional.

CONCLUSÃO

Os tratamentos diretos para o fechamento de diastemas anteriores destacam-se por reduzir tempo de trabalho e baixo custo, apresentando resultado imediato. Portanto, a realização de facetas diretas de resina composta mostrou-se eficaz no restabelecimento dos aspectos funcionais e estéticos do sorriso da paciente quanto ao entendimento e a aplicação de conceitos estéticos aliados ao Planejamento Digital do sorriso tornaram os procedimentos mais previsíveis, seguros e estéticos.

REFERÊNCIAS

Andreiwolo R, Veiga W, Miragaya L, Dias KRHC. Fechamento de diastema com coroas de alumina densamente sinterizadas. Rev Bras Odontol. 2018;68(1):81-4.

Mangani F, Cerutti A, Putignano A, Bollero R, Madini L. Clinical approach to anterior adhesive restorations using resin composite veneers. Eur J Esthet Dent. 2017;2(2):188-209

Lamenha, EGR, Guimarães RP, Silva CHV. Diastema mediano superior: Aspectos etiológicos. Int J Dent. 2017;(6)1:2-6

Baratieri LN, Monteiro Júnior S., Melo TS, Ferreira KB, Hilgert LA, Schlichting LH et al. Odontologia restauradora: fundamentos e técnicas. v. 1. São Paulo: Santos; 2013.

Fradeani M. Reabilitação estética em prótese fixa. Tratamento protético: uma abordagem sistemática a integração estética biológica e funcional. vol. 2. Chicago: Quintessence; 2019.

Rabello TB, et al. Fechamento de diastema com resinas compostas: reabilitação estética e funcional: relato de caso clínico. Internacional Journal of Brazilian Dentistry; 2017.

Guerra, MLRS, et al. Fechamento de diastemas anteriores com resina composta direta: relato de caso. FOL; 2017.

Alves MR, et al - Soluções clínicas para fechamento de diastemas anteriores: Revista Gutierre Odontolife. ed. 62. [s.d].

Vellasco K, Campos I, Zouain-Ferreira TRF, Basting RT. Dentística minimamente invasiva: plástica dental. Arq Odontol; 2016.

Rosa FM, Hammershitt T, Zanchet M, Pozzobon R. A importância do enfoque multidisciplinar do recontorno estético de diastemas e incisivos conóides. Internacional Journal of Brazilian Dentistry; 2017.

Morais A, et al. Utilização de cirurgia plástica periodontal para otimização de resultados estéticos na região anterior. Rev Assoc Paul Cir Dent; 2010.

Quagliatto PS, Soares PV, Calixto LF. Restaurações diretas estéticas em dentes anteriores – protocolos clínicos e propriedades dos compósitos. In: Vieira LFT, Silva CHV, Filho PFM, Vieira CE. editors. Estética odontológica: soluções clínicas; 2012.

Mondelli J, Pereira MA, Mondelli RFL. Etiologia e tratamento dos diastemas dentários. Rev Bio Odonto; 2013.

Omais S, Yassumoto LM. Reanatomização e recontorno cosmético de dentes anteriores: relato de caso. JBC Clin Odontol Int. 2011;5(30):499-502.

Zavanelli AC, Alexandre RS, Bordignon LS, Silva AO, Santos Neto OM, Mazaro JVQ. Reconstrução estética anterior baseada no planejamento digital do sorriso. Rev Odontol. 2019;40(2):9-14.

Sriphadungporn C, Chamnannidiadha N. Perception of smile esthetics by laypeople of different ages. Prog Orthod. 2017;18(1):1-8.

Zanardi PR, Laia R, Zanardi R, Stegun RC, Sesma N. The use of the Digital Smile Design concept as an auxiliary tool in aesthetic rehabilitation: a case report. Open Dent J. 2016;10:28-34.

Tak ONT, Kois JC. Digital smile design meets the dento-facial analyzer: optimizing esthetics while preserving tooth structure. Compend Contin Educ Dent. 2016;37(1):46-50.

Poonacha V, Poonacha S, Salagundi B, Rupesh PL, Raghavan R. In vitro comparison of flexural strength and elastic modulus of three provisional crown materials used in fixed prosthodontics. J Clin Exp Dent. 2013;5(5):e212-7.

Ferracane JL. Resin-based composite performance: are there some things we can predict? Dent Mater. 2013;29(1):51-8.

Prieto LT, Araujo CT, de Oliveira DC, de Azevedo Vaz SL;Arce MB, Paulillo LA. Minimally invasive cosmetic dentistry: smile reconstruction using direct resin bonding. Gen Dent. 2014;62(1):28-31.

Nahsan FP, Mondelli RF, Franco EB, et al. Clinical strategies for esthetic excellence in anterior tooth restorations: understanding color and composite resin selection. J Appl Oral Sci. 2012;20(2):151-6.

Oliveira DC, Souza-Junior EJ, Prieto LT, Coppini EK, Maia RR, Paulillo LA. Color stability and polymerization behavior of direct esthetic restorations. J Esthet Restor Dent. 2014;26(4):288-95.

Furuse AY, Baratto SS, Spina DR, Correr GM, da Cunha LF, Gonzaga CC. Planning extensive esthetic restorations for anterior teeth: use of waxed-up study casts and composite resin mock-ups. Gen Dent. 2016;64(1):6-9.

Mondelli RF, Apayco LC, Trentino AC, Wang L, Ishikiriama SK. Challenges of restoring an anterior maxillary tooth: the impact of fluorescence and the mock-up approach. Quintessence Int. 2014;43(10):859-62.

Paschoal MA, Santos-Pinto L, Nagle M, Ricci WA. Esthetic and function improvement by direct composite resins and biomimetic concept. J Contemp Dent Pract. 2014;15(5):654-8.

Goyatáfdr, et al. Remodelação estética do sorriso com resina composta e clareamento dental em paciente jovem: relato de caso. Arch Heal Investig. 2017;6(9):408-13.

Higashi C, et al. Resina composta para dentes anteriores. In: Fonseca AS (Org.). Odontologia estética: a arte da perfeição. Porto Alegre: Artes Médicas; 2014. p. 73-104.

Lima RBW. et al. Reabilitação estética anterior pela técnica do facetamento – relato de caso. Revista Brasileira de Ciências da Saúde. 2013;17(4):363-370.

Netto L, Reis R. Reestabelecimento estético-funcional de dentes ânterosuperiores com rara alteração de cor e forma. Relato de caso clínico. Revista Dentísticaonline. 2011;20:50-53.

Ribeiro JCR, et al. Shear strength evaluation of composite-composite resin associations. Journal of Dentistry. 2018;36(5):326-330.

Venturini D, et al. Effect of polishing techniques and time on surface roughness, hardness and microleakage of resin

composite restorations. Operative Dentistry. 2016;31(1):11-17.

REMOÇÃO CIRÚRGICA DE SUPRANUMERÁRIOS RETIDOS NA REGIÃO DA MAXILA: RELATO DE CASO

LUANE ASSIS DE PAIVA
GRADUANDA

PROFª. DRª SIDINÉIA FEITOZA DE JESUS
ORIENTADORA

O início da formação da dentição humana se dá a partir da quinta semana de vida intrauterina, onde o epitélio oral primitivo começa a se proliferar formando as bandas epiteliais e as lâminas vestibular e dentária, formada pelas células que originarão os dentes posteriormente. Posteriormente haverá fases de desenvolvimento onde ocorrem os processos de iniciação, proliferação, diferenciação, aposição e calcificação. Durante as fases de desenvolvimento alguns fatores podem interferir na formação dental, trazendo variações de tamanho, forma, cor, localização e número (supranumerários)[1].

Dentes supranumerários ou hiperdontia são alterações do desenvolvimento que podem aparecer em qualquer um dos arcos dentários[2]. A espécie humana apresenta um número constante de dentes, cerca de 20 dentes na dentição decídua e 32 dentes na dentição permanente. A presença de supranumerários ou hiperdontia é definida como o excesso de dente na arcada dentária além da quantidade fisiológica, sendo essa uma das anomalias mais recorrente na odontologia [3].

As etiologias de formação de dentes supranumerários não são completamente definidas. As mais aceitas são: 1) a teoria de formação por meio de remanescentes da lâmina dentária que induzidos a iniciação formariam um dente extra; 2) A teoria da hiperatividade da lâmina dentária que produziria um número anormal, no caso maior, de germes; 3) E a teoria do resultado da divisão de um germe em desenvolvimento[4]; 4) Outra teoria os relaciona a fatores genéticos, onde estudos tem mostrado que a regulação inadequada da atividade de uma proteína pode desempenhar um papel fundamental na formação de dentes supranumerários [5,6].

Podem ser classificados de acordo com sua localização no arco dentário, sendo assim são conhecidos como: mesiodens (localizados linha média da maxila entre os incisivos centrais), distomolar (localizado distalmente aos terceiros molares), paramolar (localizado nas regiões vestibular ou palatina/ lingual a um molar) e suplementares (demais regiões)[7].

Os dentes supranumerários podem ocasionar complicações na arcada dentária dos indivíduos que apresentam essa alteração que podem ser: retardo na erupção, dentes impactados, diastemas, lesões císticas, erupção ectópica, reabsorção radicular dos dentes vizinhos, apinhamento dental, abscesso periodontal e dentes girovertidos. Em casos mais raros, dores de cabeça, parestesia e edema cístico na região pré-maxilar [8].

A anamnese, exame clínico e exames complementares são fundamentais para o diagnóstico e planejamento cirúrgico dos dentes impactados. Os recursos mais utilizados são as radiografias panorâmicas além da tomografia[9].

O tratamento depende da posição e efeito aos dentes e demais estruturas próximas. Se o dente em questão estiver interferindo na erupção, posicionamento, estética e/ou outro tratamento necessário é indicada sua extração. Em casos onde o dente supranumerário não interfere na saúde bucal e geral do paciente e o mesmo escolhe deixá-lo, devemos orientá-lo ao acompanhamento através de exames de imagem[10].

As extrações devem ser realizadas com devido cuidado e sempre por cirurgiões-dentistas experientes, a fim de evitar possíveis danos ao folículo dental ou redução do epitélio do esmalte nas raízes dos dentes permanentes adjacentes, que por sua vez pode causar anquilose ou mal erupção desses dentes. O cirurgião deve também estar atento a todas as complicações prováveis: dano à artéria alveolar inferior e nervo; fratura óssea; perfuração do espaço pterigomaxilar, seio maxilar ou órbita [10].

O objetivo deste trabalho foi apresentar o relato de um caso clínico de remoção cirúrgica de três elementos supranumerários impactados em região da maxila.

RELATO DE CASO

Paciente J.A.M., gênero feminino, 18 anos, compareceu à clínica de Integrada da Faculdade IAES, para avaliação de múltiplos elementos na maxila. Na anamnese e exame físico foi constatado que a paciente não possuía o elemento 23, e relatou que possuía aumento na gengiva na região vestibular do elemento 16 e aumento no palato tecidual. Para um melhor diagnóstico, realizou-se exame radiográfico panorâmico e tomográfico. No exame panorâmico (Figura 1) foi possível observar vários elementos suprenumerários.



Figura 1: Radiografia Panorâmica.

No exame tomográfico (Figura 2, 3, 4 e 5) , o elemento 23 incluso, mésioangulado, coroa vestibularizada em relação aos elementos 12 e ao supranumerário, não respeitando os limites do supra ápice em íntimo contato com o seio maxilar esquerdo. Entre os elementos 22 e 24, não respeitando o

INTRODUÇÃO

limites do terço apical do elemento 22 e da coroa do elemento 23, incluso, palatinizado compatível com elemento supranumerário. Nos elementos 16 e 17, não respeitando os limites do colo do 16, elemento supranumerário. Na distal do elemento 28, compatível com elemento supranumério, em íntimo contato com a raíz distovestibular. O tratamento proposto foi a remoção cirúrgica dos elementos supranumerários localizados na vestibular do elemento 16 e 17, o elemento no palato próximo ao elemento 23 incluso e o elemento 28 e quarto molar nessa região. O elemento 23 incluso não foi abordado, para posteriormente ser tracionado ortodonticamente.



Figura 5: Corte Parassagitalz



Figura 2: Vista Perfil Direito.



Figura 3: Vista Axial.



Figura 4: Vista Perfil Esquerdo.

A paciente foi esclarecida quanto o tratamento a ser realizado, foi assinado o Termo de Consentimento Livre e Esclarecido (TCLE) (Anexo 1), autorizando o uso de imagem (Anexo 2). O presente caso foi inserido na Plataforma Brasil aguarda o parecer (Anexo 3).

No ato cirúrgico, realizado na própria clínica odontológica da faculdade, foi realizada antissepsia intrabucal com solução aquosa de Clorexidina 0,12% (Reymer®) e extrabucal com solução aquosa de Clorexidina 2% (Rioquímica®). Em seguida, feita aposição dos campos cirúrgicos estéreis. A técnica anestésica utilizada foi do tipo bloqueio regional do NASP (nervo alveolar superior posterior) e NASM (nervo alveolar superior médio), palatino maior e infiltrativas, para remoção dos elementos supranumerários entre o 16 e 17, remoção do elemento 28 e quarto molar (Figura 6).



Figura 6: Anestesia NASP.

Para o elemento no palato foi anestesiado o nervo alveolar superior anterior, nasopalatino e infiltrativa. A solução anestésica de escolha foi a Articaína 4% (DFL ®) com Epinefrina 1:100.000 como vasoconstrictor.

Iniciou-se com a exodontia do elemento na região vestibular dos elementos 16 e 17, incisão com bisturi número 15 (solidor®) para confecção do retalho (Figura 7) do tipo newmann seguida do descolamento total com descolador de molt nº 9 (quinelato®) (Figura 8), luxação com alavanca

apical 301 (quinelato®) (Figura 9), e exérese com fórceps 150 (quinelato ®) (Figura 10), foi realizada curetagem do alvéolo dentário com cureta de lucas 86 (quinelato) e irrigação com soro fisiológico 0,9% (Sorimax®) sobre o sítio cirúrgico, reposição passiva dos tecidos moles e suturas de ponto simples com fio de nylon 5-0 (Sertix®).



Figura 7: Incisão lâmina bisturi 15.

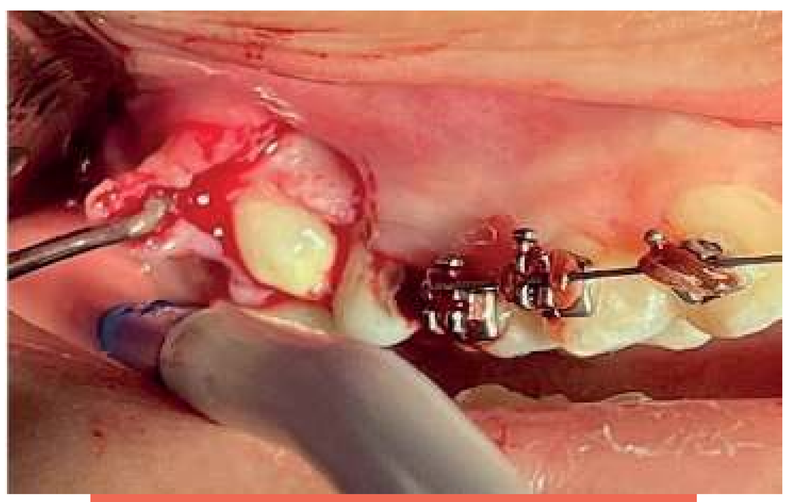

Figura 8: Descolamento Mucoperiosteal.

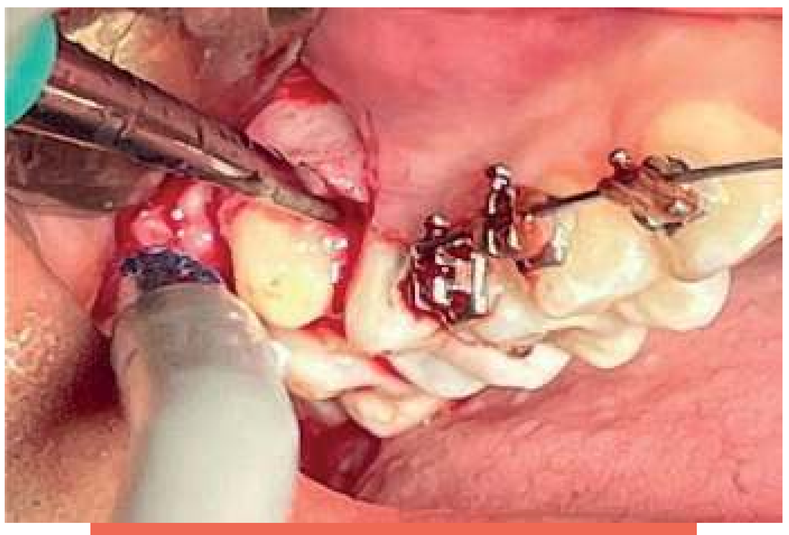

Figura 9: Luxação Alavanca Seldin 2 Reta.

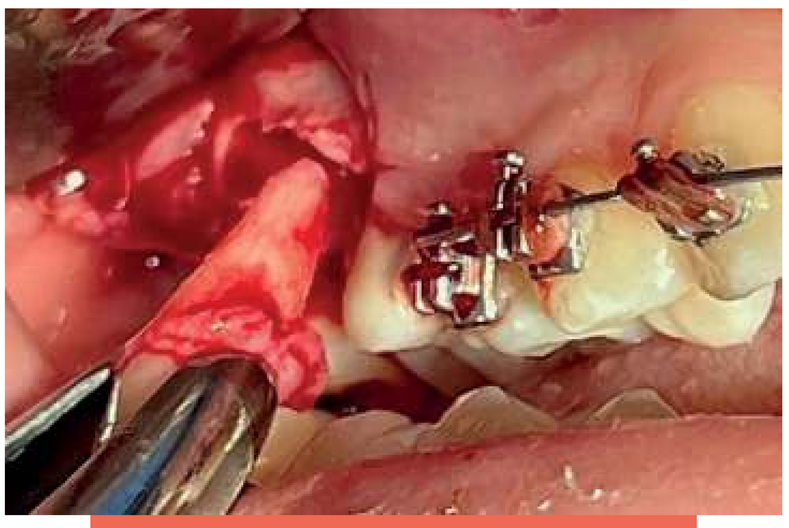

Figura 10: Remoção fragmento Paramolar.

Para remoção do elemento 28 e quarto molar, o retalho foi de newmann (Figura 11) seguido do descolamento mucoperiosteal para exposição do tecido ósseo com descolador. Iniciou-se pela exodontia do elemento 28 foi utilizado para luxação a alavanca seldin reta 2 (quilenato®) e exérese com fórceps 18L (quinelato®) (Figura 12), para uma melhor visualização do quarto molar no qual iniciou com osteotomia com broca zekrya (FG®) (Figura 13) sob alta rotação e irrigação salina estéril abundante para exposição do elemento, uso da alavanca reta seldin 2 (quinelato®), e remoção com pinça kelly reta (quilenato®) (Figura 14), foi realizada curetagem do alvéolo dentário para remoção da papila dentária remanescente e para regularização de espículas ósseas utilizou-se pinça goiva (quinelato®). Por fim, foi realizada profusa irrigação com soro fisiológico 0,9% sobre o sítio cirúrgico, sutura de ponto simples com fio de nylon 5-0 (Sertix®).



Figura 11: Incisão do Retalho.

Figura 12: Exérese elemento 28, fórceps 18L.

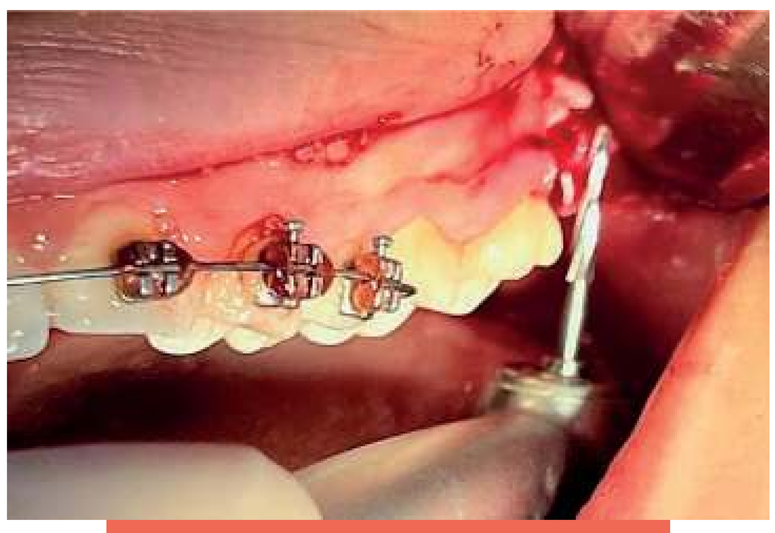

Figura 13: Osteotomia broca Zekrya.



Figura 14: Remoção do fragmento Distomolar.

A técnica cirúrgica para o elemento supranumerário na região do palato, iniciou com a incisão (Figura 15) na distal do elemento 13 até a distal do elemento 26, retalho do tipo envelope. Em seguida foi realizado o descolamento mucoperiosteal com descolador de molt nº 9 (quinelato®) (Figura 16), até total visualização da área operatória e, logo em seguida, osteotomia para completa visialização do elemento com broca zekrya, e odontosecção (Figura 17) e luxação com alavanca apical 301 (Figura 18). Curetagem da loja cirúrgica com cureta de Lucas nº86 (Figura 19), sutura com fio nylon 5-0 (Sertix®) (Figura 20).

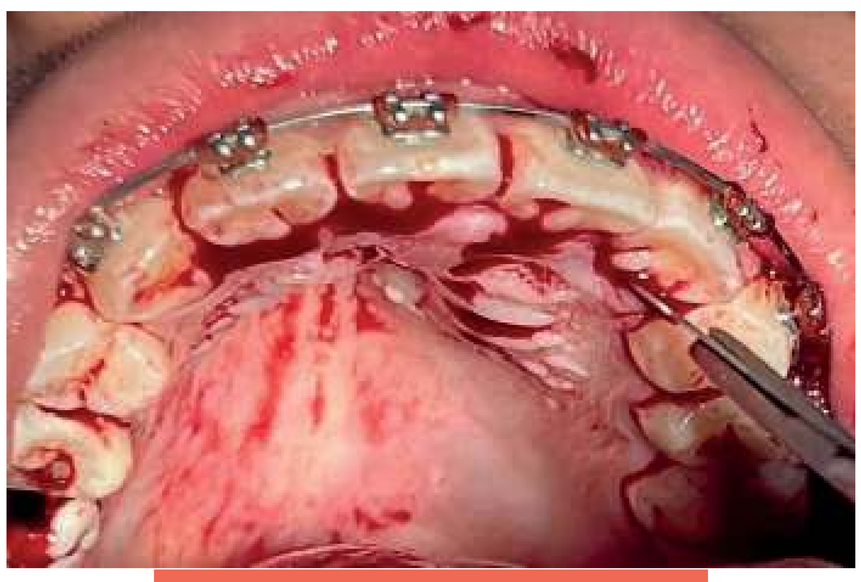

Figura 15: Incisão para retalho.



Figura 16: Descolamento mucoperiosteal.

Figura 17: Visualização após odontosecção.



Figura 18: Luxação com Alavanca Apical 301.

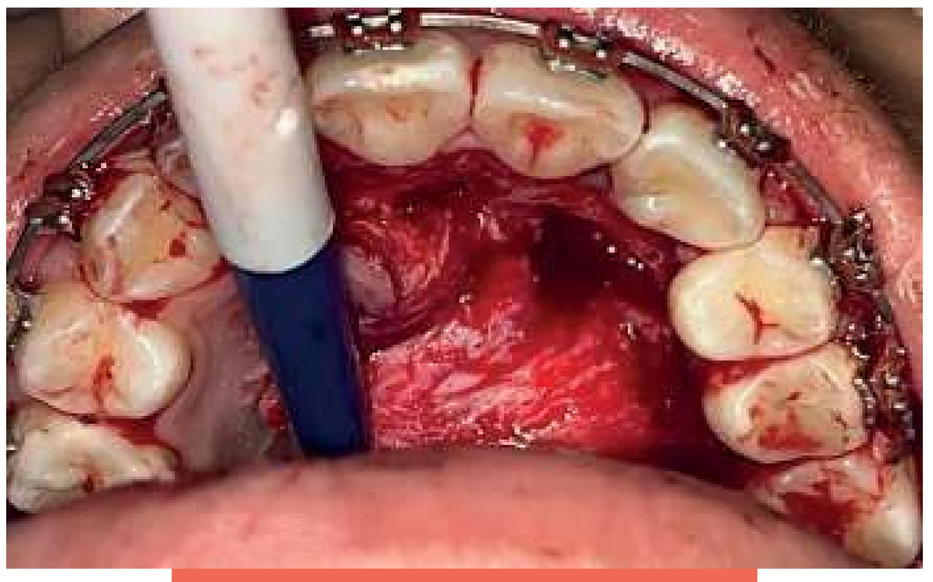

Figura 19: Loja cirúrgica após exérese.

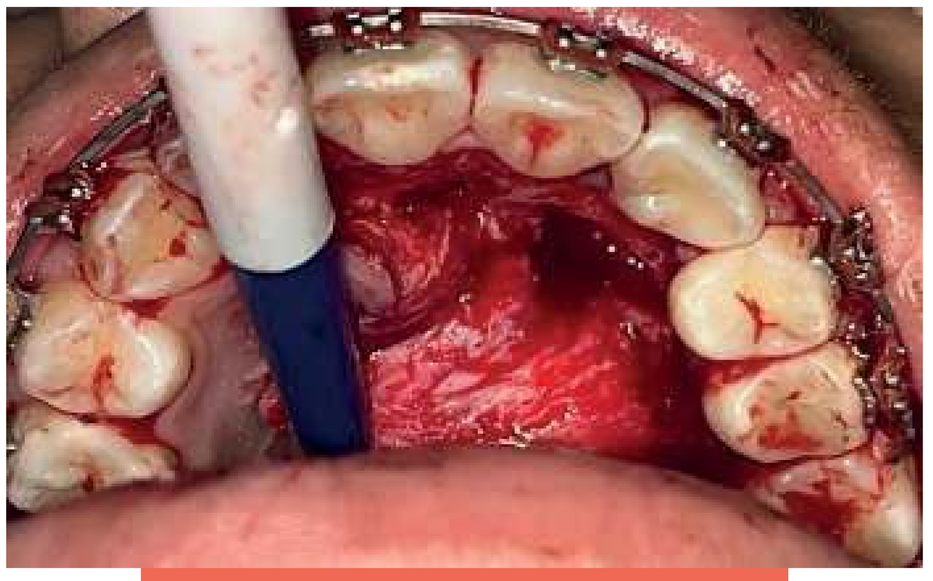

Figura 20: Sutura interpapilar fio Nylon 5-0.

O paciente foi orientado quanto aos cuidados pós-operatórios usuais. A prescrição medicamentosa envolveu antibiótico Amoxicilina (500mg), de 08 em 08 horas durante 07 dias, anti-inflamatório Nimesulida (100mg), de 12 em 12 horas por 05 dias, e analgésico Dipirona (1g) de 06 em 06 horas, nas primeiras 24 horas ou em caso de dor (Anexo IV).

O paciente retornou dentro de uma semana para remoção de sutura e apresentou aspecto clínico imediato favorável, com reepitelização da área operada, mínimo edema pós-operatório e quadro álgico inicial ao caso ausente por completo, após o período de devido acompanhamento pós-operatório, o mesmo foi encaminhado para Especialização de Ortodontia.

DISCUSSÃO

As anomalias de número de dentes podem estar envolvidas com o início da formação dos germes dentários devido a modulação inadequada das moléculas de sinalização que controlam esse desenvolvimento, como a proteína morfogenética óssea (BMP), o fator de crescimento de fibroblastos (FGF), o fator de necrose tumoral (TNF) e as moléculas do ouriço sônico (Shh) e vias de sinalização (Wnt) [11]. Além da ação das moléculas de sinalização, durante a embriogênese, há na região de diastema brotos dentais que sofreram apoptose através de marcadores inibidores de quinase, a falha nesse processo pode ser, portanto, a responsável pela presença de supranumerários nessa região [12] .

A presença de múltiplos dentes impactados está diretamente relacionada a presença de alguma síndrome. Apesar disso alguns casos, onde não haviam síndromes relacionadas, foram relatados e os estudos genéticos fizeram-se necessários[2]. No presente caso a paciente não possui nenhuma síndrome.

De acordo com a revisão de Anthonappa, et al, 2013[13] e Tanwar, et al., 2017 [9] as prováveis causas de dentes supranumerários são atavismo, dicotomia, hiperatividade da lâmina dentária, hereditariedade, teoria da zona de progresso e etiologia unificada. A teoria da lâmina dentária é a mais aceita até hoje. Acredita-se que esse excesso de atividade da lâmina está relacionado ao desenvolvimento anormal do embrião devido a fatores genéticos e uma estimulação através de fatores ambientais, ou seja, multifatorial [5]. Paciente relata segundo seu histórico familiar que já ocorreu casos de dentes supranumerários.

Para completar o diagnóstico, além de toda história médica e odontológica, são necessários os exames complementares de imagem. Nasseh[14] mostraram em seu trabalho as várias aplicações da tomografia computadorizada na área odontológica, entre elas, localização das características anat sem amp tório, auxi o do trata lo os exar iras: a extr oriza- ção moção prec mpre que exem-

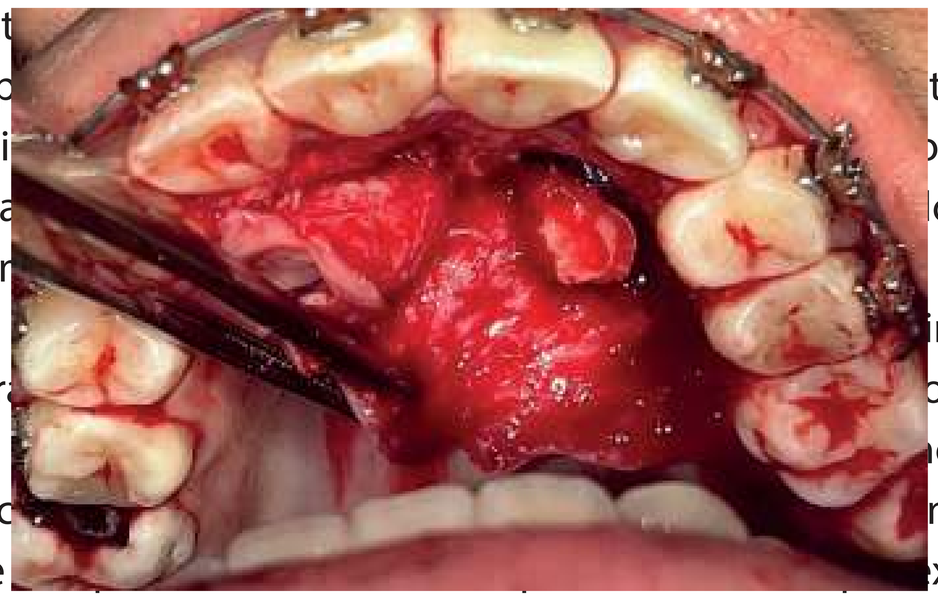

plo: Erupção retardada ou não erupção dos dentes permanentes, o deslocamento dos dentes adjacentes com aglomerações, forçar má oclusões dentais, pericoronarites subaguda, inflamação gengival, abcessos periodontais, lesões císticas, absorção de raiz[15]. Entretanto a maioria dos autores afirmam que as extrações dos elementos supranumerários devem ser a conduta de escolha. Neste caso, optou-se por extrair os três elementos supranumerários. Preferimos abordar o caso em um único procedimento cirúrgico, conforme descrito pelos autores a fim de evitar maiores traumas e lesões à estruturas adjacentes [16].

CONCLUSÃO

- Portanto, o caso clínico apresentado, foi um procedimento de extrema importância na prevenção de complicações oclusais e resolução de problemas já instalados.
- Indispensável uma boa anamnese, exame clínico, exame radiográfico e tomográfico para um melhor diagnóstico e planejamento deste tipo de tratamento.
- O resultado mostrou-se satisfatório, elevando a qualidade de vida da paciente.

REFERÊNCIAS

Research, Sociedade e Desenvolvimento, v. 10, n. 1, e49110111626, 2021 (CC BY 4.0) | ISSN 2525-3409 | DOI: http://dx.doi.org/10.33448/rsd-v10i1.11626

Bae D.H, Lee JH, Song JS, Jung HS, Choi HJ, Kim JH. (2017). Análise genética de pré-molares supranumerários múltiplos familiares não sindrômicos. Acta Odontologica Scandinavica, 75(5), 350–354. https://doi.org/10.1080/00016357.2017.1312515

Lodi, CS, Rodrigues A, Angeloni BP. Diagnóstico e tratamento de dente supranumerário incluso: relato de caso. Revista Funec Científica–Odontologia, v 1, n. 1, p. 22-32, 2017.

Chen KC, Huang JS, Chen MY, Cheng KH, Wong TY, Huang TT. (2019). Dentes supranumerários incomuns e resultados de tratamento analisados para o desenvolvimento de planos aprimorados de diagnóstico e manejo. Revista de Cirurgia Oral e Maxilofacial, 77(5), 920–931. https://doi.org/10.1016/j.joms.2018.12.014

Al-Tamimi B, Abela S, Jeremiah HG, Evans RD. (2017). Supernumerários na Síndrome de Nicolaides-Baraitser. Revista Internacional de Odontopediatria, 27(6), 583–587. https://doi.org/10.1111/ipd.12309

Lu X, Yu F, Liu J, Cai W, Zhao Y, Zhao S, & Liu S. (2017). A epidemiologia dos dentes supranumerários e o mecanismo molecular associado. Organogênese, 13(3), 71–82. https://doi.org/10.1080/15476278.2017.1332554

Sarne O, et al. Dentes supranumerários na região anterior da maxila: o dilema da intervenção cirúrgica precoce versus tardia. J Clin Pediatra Dent. 2018; 42(1): 55-61.

Nunes KM, Medeiros MV, Ceretta LB, Simões PW, Azambuja FG, Sônego FGF.; Pires PDS. Dente supranumerário: revisão bibliográfica e relato de caso clínico. Revista de Odontologia da Universidade Cidade de São Paulo, v. 27, n. 1, p. 72-81, 2017.

Tanwar R, Jaitly V, Sharma A, Heralgi R, Ghangas M, & Bhagat A. (2017). Pré-molares supranumerários múltiplos não sindrômicos: relato clínico-radiográfico de cinco casos. Jornal de Pesquisa Odontológica, Clínicas Odontológicas, Perspectivas Odontológicas, 11(1), 48–52. https://doi.org/10.15171/joddd.2017.009

Almeida CM, Pereira EL, Carvalho DA, Silva Júnior SE, Lima VPR, Araújo Filho JCWP. Exodontia de elemento supranumerário incluso e impactado localizado na mandíbula. Arch Health Invest. 2018:7 (Special Issue 1):27.

Cobourne MT, & Sharpe PT. (2010). Compondo os números: O controle molecular da fórmula dental de mamíferos. Seminários em Biologia Celular e do Desenvolvimento, 21(3), 314–324. https://doi.org/10.1016/j.semcdb.2010.01.007

Klein OD, Oberoi S, Huysseune A, Hovorakova M, Peterka M, & Peterkova R. (2013). Distúrbios do desenvolvimento da dentição: Uma atualização: American Journal Of Medical Genetics Part C (Seminars In Medical Genetics). American Journal of Medical Genetics Parte C: Seminários em Genética Médica, 163(4), 318–332. https://doi.org/10.1002/ajmg.c.31382

Anthonappa, RP, King, NM, & Rabie, ABM. (2013). Etiologia dos dentes supranumerários: Uma revisão de literatura. Arquivos Europeus de Odontopediatria, 14(5), 279–288. https://doi.org/10.1007/s40368-013-0082-z

Nasseh, I, & Al-Rawi, W. (2018). Tomografia Computadorizada Cone Beam. Clínicas odontológicas da América do Norte, 62(3), 361–391. https://doi.org/10.1016/j.cden.2018.03.002

Pereira, Valdelias Xavier, Silva, Alan Patricio da, Carlesso, Juliana Spat, & Campos, Marcelo Ferraz. (2019). Um caso raro de quarto molar maxilar: um relato de caso. Journal of Human Growth and Development, 29(1), 125-128.

Nunes KM, Medeiros MV, Ceretta LB, Simões PW, Azambuja FG, Sônego FGF et al. Dente supranumerário: revisão bibliográfica e relato de caso clínico. Rev Odontol Univ Sao Paulo. 2015;27:72-81.

RESTAURAÇÃO INDIRETA ONLAY EM DENTE POSTERIOR EM DISSILICATO DE LÍTIO – RELATO DE CASO

ADRIANA SIMONETTI SAMPAIO RIBEIRO
GRADUANDA

PROF.ª DRA MARCELA LOPES LINHARES
ORIENTADORA

INTRODUÇÃO

Em dentes posteriores é mais comum a ocorrência de cáries pela falta de higiene, proveniente de uma anatomia que é mais delicada e complexa da fase oclusal na região posterior. De modo que, os materiais restauradores na odontologia possuem o intuito de reestabelecerem a função e a estética da estrutura do elemento dental, seja de forma direta ou indireta[1]. Restaurar de forma indireta é função de diversos materiais, assim como dos materiais denominados cerâmicos[1]. Os quais apresentam características ópticas e coeficiente de expansão térmica semelhantes ao dente, além que possuírem compatibilidade biológica, estabilidade química, resistência à compressão e abrasão[1 2].

A cerâmica, dentre os materiais restauradores estéticos, é considerada a melhor escolha para reproduzir os dentes naturais. Isso ocorre devido às suas propriedades físicas, biológicas e ópticas, pois permitem a manutenção da cor com o passar do tempo. Além do que, apresentam uma maior resistência à abrasão, grande estabilidade no meio bucal e biocompatibilidade[3].

As primeiras cerâmicas utilizadas na Odontologia foram porcelanas feldspáticas, que apresentavam, como principal limitação, baixa resistência à flexão, ao redor de 70 Mpa. É considerada um vidro amorfo e se diferencia das demais cerâmicas odontológicas pela ausência de formação de cristais no momento da fusão do material. Apresenta o caulino em sua composição, conferindo uma característica modelável e de fácil manipulação[4].

As cerâmicas vítreas por dissilicato de lítio (SiO2 Li2 O) foram apresentadas em sequência e possuem cerca de 60 a 65% desses cristais em sua fase cristalina. Este sistema apresenta resistência flexural de 300 a 400MPa, podendo ser até sete vezes mais resistente quando comparado às porcelanas feldspáticas convencionais[5].

O sistema cerâmico (E-max) tem -se destacado no mercado, por ser uma cerâmica à base de dissilicato de lítio de alta resistência, que apresenta como resultando uma boa resolução estética[6].

São inúmeras as vantagens de se utilizar cerâmicas reforçadas por dissilicato de lítio. Este é um sistema cerâmico que une alta resistência à excelente estética, além de ser biocompatível e translúcido. Sua grande versatilidade e desempenho, bem como sua alta resistência e estética, o colocam como material restaurador adicional ao atual arsenal terapêutico odontológico[7].

A cerâmica e-max requer um cuidado especial com o desenho da coroa e da ponte para que tenha um mínimo de espessura de material de 0,8 mm e uma área de conecção de 16 mm^2. Quando o preparo mínimo do dente é indicado para confecção de facetas finas, o Dissilicato de Lítio permite aos ceramistas a confecção de restaurações com 0,3 mm. Se houver espaço suficiente disponível (como retrusão de um dente), nenhum preparo é necessário[8].

Os produtos IPS e.max são únicos, por serem materiais com excelentes propriedades e excepcionais versatilidade e flexibilidade, que apresentam resultados com máxima estética. Trata-se de uma pastilha de cerâmica vítrea de di-silicato de lítio para a tecnologia de injeção, que possui as seguintes indicações: facetas finas, facetas, Coroas anteriores e posteriores, Pontes anteriores de 3 elementos, Pontes de 3 elementos, com o segundo pré-molar como o pilar mais distal, Sobre-injeção em coroas unitárias galvanizadas, Supra-estruturas de implantes para restaurações unitárias (regiões anterior e posterior), Supra-estruturas de implantes para pontes de 3 elementos, com o segundo pré-molar como o pilar mais distal e Coroas telescópicas primárias[9].

As cerâmicas compostas por dissilicato de lítio são resistentes a choques térmicos, devido possuírem uma expansão térmica reduzida inerente à sua constituição[3 1o]. Essa classe de cerâmica pode ser produzida através do método da cera perdida por prensagem isostática a quente, ou pela fresagem empregando o sistema CAD/DAM, além de atualmente possibilitarem estética e resistência essenciais para atender as exigências dos profissionais e pacientes [11 5].

O objetivo deste trabalho é apresentar através de um relato de caso clínico as etapas de confecção de uma restauração indireta onlay como uma alternativa conservadora na reabilitação funcional da paciente.

RELATO DE CASO

Paciente LMCDS, gênero feminino, 21 anos, apresentou-se, para visita de avaliação protética, na Clínica Integrada da Faculdade do Amazonas - IAES. Na anamnese, o paciente não apresentou doenças sistêmicas relevantes. No exame clínico intra bucal observou que o elemento 46 apresentava com uma restauração provisória (Figuras 1 e 2).



Figura 1 – Restauração Provisória (vista frontal)



Figura 2 – Restauração Provisória (vista lateral)

No exame radiográfico, observou-se tratamento endodôntico satisfatório. O plano de tratamento proposto e aceito pelo paciente consistiu na confecção de restauração indireta onlay em dissilicato de lítio (Figura 3).



Figura 3 -- Radiografia inicial

O tratamento iniciou-se com a remoção do curativo, e com uma ponta diamantada FG nº 4138 (KG Sorensen, Brasil) as paredes internas ganharam pequena expulsividade para oclusal, a parede pulpar foi aplainada e os ângulos cavossuperficiais de contorno bem nítidos, biselados e arredondados (Figuras 4, 5 e 6). As margens axiais desse preparo em chanfrado profundo e margens oclusais em topo. O preparo viabilizou assim, a obtenção de forma de contorno adequadas e uma altura oclusogengival suficiente para uma espessura de 2 mm de porcelana.



Figura 4 - Vista oclusal do preparo



Figura 5 - Vista Oclusal



Figura 6 - Vista Vestibular do preparo

Após o preparo, foi feito o forramento dessa cavidade com Ionômero de vidro (Ionoseal,VOCO) sendo considerado assim, um material biocompatível e proporcionando dessa forma um selamento marginal imediato. (Figura 7)



Figura 7 – Cavidade com ionômero de vidro

Para o Acabamento e Polimento, foi se utilizado o kit da American Burrs, de três pontas e colorações diferentes, na ordem de acordo com a sua gramatura (azul, rosa e cinza),da mais grossa para a mais fina (Figuras 8, 9 e 10).



Figura 8 – Acabamento e polimento 1



Figura 9 - Acabamento e polimento 2



Figura 10 – Acabamento e polimento 3

Em seguida, após a finalização do preparo realizou-se a introdução de dois fios retratores da Ultrapak de calibre compatível com o sulco gengival, utilizando o fio de número #00, sendo o fio mais delgado, sendo o mesmo removido durante a moldagem (Figuras 11 e 12).



Figura 11 -- Fio retrator (vista vestibular)



Figura 12 – Fio retrator (vista oclusal)

Em seguida foi realizada uma moldagem de trabalho com silicona de condensação Zetaplus (Zhermack), denso e fluido com auxilio de uma seringa de elastômero para obtenção de riquezas de detalhes, para posterior modelo de trabalho (Figuras 13,14 e 15).



Figura 13 - Aplicação da Silicone Fluida

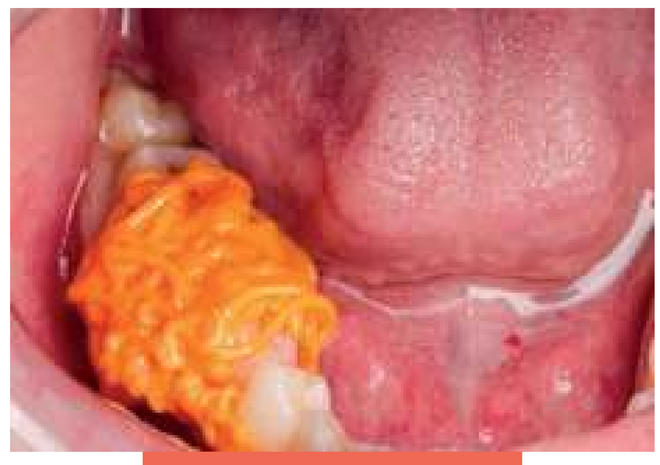

Figura 14 - Moldagem



Figura 15 - Molde de trabalho

Após a obtenção do molde de trabalho, foi realizado a moldagem do antagonista com alginato Jeltrate plus (Dentsply) e o vazamento dos mesmos com gesso especial tipo IV (Durone) e confecção da base com gesso pedra tipo III (Asfer). (Figuras 16, 17 e 18)



Figura 18 - Vista do preparo

A seleção de cor, foi feita com base na escala Vita (Vitaplan Classical) e selecionou-se a cor A3 (Figuras 19 e 20) e encaminhou-se a solicitação ao laboratório de prótese para a confecção da restauração onlay com o sistema cerâmico IPS Empress LT- Ivoclar.



Figura 20 -- Escolha de cor

A técnica utilizada para a confecção da restauração provisória foi a técnica direta, na qual a mesma consiste em passar vaselina em todo o dente, aglutinar o pó ao liquido da resina acrílica (TDV) em um pote dappen e ao chegar na fase plástica, inseriu-se no preparo e então feita a escultura da restauração provisória com o auxílio de uma ponta carbide maxicut do kit de acabamento e polimento (American Burrs). A restauração provisória foi cimentada com cimento de hidróxido de cálcio e por fim, feito os ajustes oclusais (Figuras 21 e 22).



Figura 21 -- Provisório e ajustes oclusais



Figura 22 - Provisório cimentado em boca

Após a finalização do preparo cavitário e a limpeza da cavidade com pedra- pomes e água, fez-se a aplicação de um sistema adesivo convencional de três passos a fim de proporcionar o selamento imediato da dentina.
A cerâmica escolhida foi a dissilicato de lítio em pastilha IPS E-max Press LT(Ivoclair Vivadent) na coloração A3, onde o mesmo foi feito pelo método injetado. (Figuras 23 e 24).



Figura 22 - Provisório cimentado em boca



Figura 24 -- Peça Protética

Para cimentação, primeiro realizou-se o tratamento de superfície da peça protética, com a desinfecção com clorexidina 2% e secagem com jato de ar (Fig 25).



Figura 25 - Desinfecção com clorexidina 2%

O preparo dentário, seguiu-se com a cimentação, após a limpeza da cavidade com pedra pomes e água, realizou-se isolamento relativo do campo operatório, aplicação do ácido fosfórico 37% seguida pela lavagem abundante e secagem e a aplicação do sistema adesivo (Universal 3M) (Figuras 26 e 27).



Figura 26 - Aplicação Ácido Fosfórico 37%



Figura 27- Aplicação Adesivo

Na região interna, aplicou-se ácido fluorídrico 10% (FGM), durante 60 segundos conforme fabricante, lavagem abundante, secagem do fragmento e em seguida aplicação do ácido fosfórico 37% (FGM) por 60 segundos como agente de limpeza para remoção dos resíduos do ácido fluorídrico. Seguido da aplicação do agente de união Silano (Dentsply) três camadas aguardaram-se por 2 minutos com o intuito de unir matéria orgânica com inorgânica, a orgânica liga-se à resina e a porção inorgânica a porcelana (Figuras 28, 29 e 30).

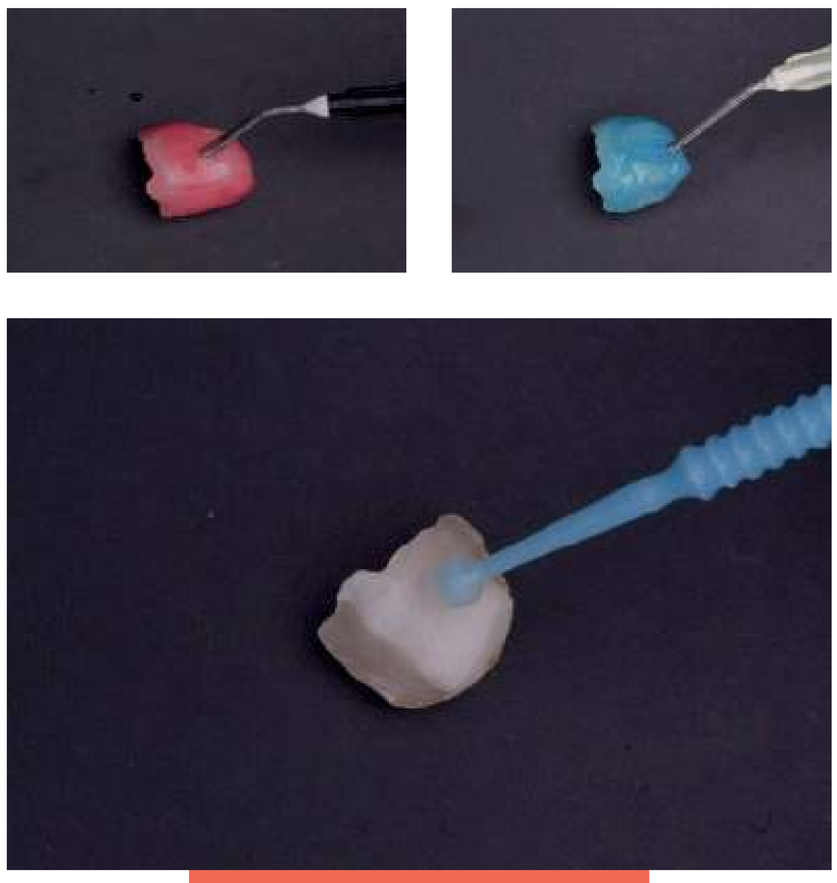

Figura 30 – Aplicação Silano

O cimento escolhido foi o cimento resinoso dual All Cem (FGM) devido a sua presa dual (química e fotopolimerização). Foi realizada a inserção do cimento com espátula plástica na parte interna da coroa (Figuras 31 e 32) e inserida ao preparo mantendo em posição, removendo-se os excessos residuais e fotoativação por um período total de 40 segundos.



Figura 31 -- Inserção do cimento resinono dual na parte interna



Figura 32 - Inserção do cimento no preparo

Com o auxilio de uma sonda exploradora foi realizado a remoção dos excessos de cimento além da utilização do fio dental nos espaços interproximais. Checagem oclusal com papel carbono Accufilm (3M), acabamento e polimento com borrachas de silicones abrasivos promovendo lisura, uniformidade e brilho a restauração indireta até seu aspecto final está funcional e estético (Figuras 33, 34, 35 e 36).

Após a cimentação final, foi feito uma radiografia periapical para avaliar adaptação total da restauração sobre o preparo (Figura 37).



Figura 37 – Aspecto Radiográfico Final



Figura 33 – Aplicação Silano



Figura 34 - Vista oclusal, aspecto final



Figura 35 - Checagem do ponto de contato



Figura 36 - Checagem Oclusal

DISCUSSÃO

Em dentes posteriores é mais comum a ocorrência de cáries pela falta de higiene, devido a sua anatomia que é mais delicada e complexa da fase oclusal na região posterior[12].

De acordo com Vechiato Filho[13], as cerâmicas de Dissilicato de Lítio, são as que mais se destacam no mercado e por isso são as mais utilizadas e conhecidas entre os vidros ceramizados. Um dos seus principais representantes é a IPS e. max. (Ivoclar Vivadet). Possuem as vantagens de serem altamente resistentes ao choque térmico, devido à sua baixa expansão térmica que resulta do seu processamento, além de se destacar por sua translucidez, em que o material atinge a cor desejada após a transformação do metassilicato de Lítio em dissilicato de Lítio, durante o processo de sinterização. No presente trabalho optou-se pelo dissilicato de lítio por apresentar características ideais para restauração indireta concordando com o autor supracitados.

Culp Mclaren[14] cita que esse tipo de cerâmica trata-se de um sistema que é composto por cristais de dissilicato de lítio que são embebidos e unidos à matriz de vidro (cerâmica vítrea), numa proporção variando de 60 a 70% em volume de cristais para matriz de vidro. Já para Carvalho[15] destacou que é muito translúcida, e que dessa forma, reflete muito bem a luz, devido ao baixo índice de refração dos cristais de Dissilicato de Lítio. No Caso em questão conseguiu-se reproduzir a cor ideal deixando o dente mais natural nas faces perdidas pelas cárie.

Segundo estudos realizados por Baker et al.[16], no sistema metalocerâmico, as complicações biológicas são as mais representativas, pois em uma análise retrospectiva de 332 PPF em 20 anos foi demonstrado que a razão mais comum para complicações irreversíveis foi a recidiva de cárie (22%) seguida pela perda de retenção (15,3%). Para Pjetursson et al.[17], citam que as complicações biológicas são menos frequentes se comparadas com as complicações mecânicas em coroas ou PPF totalmente cerâmica. Dentre as falhas

biológicas mais frequente, cita-se a perda de vitalidade pulpar, com taxa de 2,1% em 5 anos. Por conseguinte, a segunda maior causa de fracassos em sistemas totalmente cerâmicos está relacionada com a recidiva de cárie, com taxa anual de 0,37%.

Oliveira et al.[18] realizaram um estudo comparativo entre o cimento de fosfato de zinco e o cimento resinoso. Em relação ao cimento de fosfato de zinco, quando fora comparado a outros agentes cimentantes mais recentes, como os cimentos adesivos, demonstrou que possuem menor adesão, retenção e resistência ao cisalhamento, tração e flexão Frizzo 2009[19 2o]. Enquanto que em relação ao cimento resinoso, demonstrou que a propriedade de adesão ao substrato, aumenta a resistência de união, reduz a microinfiltração, promove um menor desgaste do remanescente dental, apresenta alta insolubilidade ao fluido oral e são biocompatíveis. Além do mais, possui uma manipulação simples, grande resistência à compressão, suporta grandes tensões de cisalhamento e, em relação a seleção da cor do agente cimentante, há a possibilidade de se tornar um excelente agente de cimentação[21 22].

Sahafi et al.[23] apresentou que sobre as forças de tração e de compressão do cimento de fosfato de zinco se demonstrarem inferiores à de cimentos resinosos, concluem que o cimento de fosfato de zinco possui pouca resistência em relação as forças transmitidas, e isso pode resultar em formação de fendas e no deslocamento de peças protéticas.

Segundo estudos realizados por Martins et al.[24] sobre o comportamento biomecânico das cerâmicas odontológicas e seu comportamento mecânico durante a utilização clínica, verificaram que a cerâmica a base de sílica reforçada por dissilicato de lítio, são quatro vezes mais resistentes que as cerâmicas feldspáticas.

Segundo Carvalho et al.[15], destacou que os cristais que compõe a cerâmica são criados pela adição de óxido de lítio ao vidro de silicato lítio, que atua como agente para baixar a temperatura de fusão do material. Os cristais formados apresentam-se no formato de agulha, constituindo aproximadamente dois terços do volume da cerâmica de Dissilicato de Lítio. O volume e a forma desses cristais contribuem para a grande resistência flexural deste material, o que contribui para uma alta resistência à fratura, que poderá variar dependendo da forma e volume desses cristais presentes no sistema escolhido.

No intuito de melhorar a resistência das cerâmicas feldspáticas, nos estudos realizados por Amoroso et al.[25], foram adicionadas partículas de leucita, entretanto ainda apresentaram uma resistência flexural de aproximadamente 180MPa. O acréscimo de cristais de dissilicato de lítio à formulação das cerâmicas feldspáticas, dispersos em uma matriz vítrea de forma interlaçada contribuiu para as propriedades mecânicas sem, contudo, compromissar as propriedades ópticas das cerâmicas vítreas, surgindo dessa maneira um novo sistema cerâmico, que fora denominado de IPS Empress II (Ivoclair – Vivadent), em que sua resistência flexural se deu em aproximadamente 400Mpa.

Em relação a resistência flexural, Gomes et al.[26] realizaram um estudo sobre as cerâmicas odontologicas em que destacou que o sistema IPS Empress 1 apresenta uma resistência que varia entre 97 a 180 MPa, enquanto que o IPS Empress 2 sua resistência é de 300 - 400 Mpa. Além do mais, ao avaliar algumas propriedades mecânicas dos sistemas cerâmicos IPS Empress, In-Ceram e Procera AllCeram verificou-se que esses materiais apresentam maior resistência à flexão e dureza comparada com as porcelanas feldspáticas convencionais utilizadas para a confecção das coroas de jaqueta, enquanto que a cerâmica In-Ceram apresenta menor resistência flexural que a Procera AllCeram, porém mostra resistência a fratura semelhante ao sistema comparado. Sobre a elevada dureza apresentada pela In-Ceram, tem-se que é resultado da segunda fase de reforço dado pela alumina, que possivelmente torna mais difícil a propagação de trincas.

No estudo de caso, utilizou-se o cimento resinoso dual AllCem, em que destaca-se que em comparação realizada, por meio dos estudos realizados por Campos, Magalhães Filho e Weig[27], com o cimento convencional Allcem CORE, este apresentou menor resistência flexural, onde, segundo o fabricante, ao convencional Allcem Dual, possui maior quantidade de carga inorgânica.

Segundo estudos realizados por Zhang, Kelly[28], a cerâmica de dissilicato de lítio, apresentam cerca de 95% de taxa de sobrevivência após dez anos, e por isso, o resultados são satisfatórios, sendo nesse caso, processada de forma injetada ou usinada, foi o único material dessa composição disponível por um longo tempo no mercado, sendo comercializado pela Ivoclar Vivadent. Entretanto, Magne[29] relatou que em 2005 foi lançado o sistema IPS e.max Press (Ivoclar Vivadent), que consiste em uma cerâmica à base de dissilicato de lítio injetável, que se apresenta melhor que o IPS Empress 2, pois, devido a uma diferença no processo de queima, suas propriedades físicas e translucidez foram aperfeiçoadas, tornando-os viáveis também como cerâmicas estéticas de cobertura. Conrad[3o], por sua vez, descreveu que o sistema IPS e.max (Ivoclar Vivadent) utiliza as tecnologias de injeção e CAD/CAM, e esta última disponibiliza blocos usináveis em diferentes graus de translucidez para aplicações clínicas específicas.

No estudo clinico, optou-se pela cerâmica pela longevidade

clínica, e pelo processo de queima e pelas propriedades físicas que contribuíram para um prognóstico favorável ao longo prazo.

Guimarães et al.[31] realizaram uma pesquisa sobre a importância do tipo de silano empregado e dos processos envolvidos na silanização de partículas de carga de compósitos odontológicos, em que os mais estudados são o MPTS (γ-metacriliox ipropiltrimetoxisilano), o OTMS (n-octiltrimetoxisilano), o UDMS (3-[(1,3(2)-dimetacriloiloxipropil)-2(3)-oxicarbonillamido]propiltrietoxisilano), o GPS (γ-glicidoxipropil trimetoxisilano) e o ATES (organosilanos allitrietoxisilano)[32]. Dentre esses tipos, o MPTS é o mais utilizado pois evita a agregação das partículas de carga e promove uma união entre as partículas de carga inorgânica e a matriz orgânica, por meio da copolimerização, mediante ligações covalentes e pontes de hidrogênio[33] [34]. Concluindo assim, em seus estudos, que a quantidade de agente de união silano utilizada na formulação dos compósitos pode interferir nas propriedades do material.

De modo que o uso de um agente de união silano induz o encapsulamento dos cristais[35] e permitirá a continuidade entre as fases orgânica e inorgânica.

Pachecco e Goes[36] sobre o efeito de agentes de silanização na resistência de união à tração da superfície da cerâmica condicionada, por meio de seus estudos realizados, demonstrou que os melhores resultados foram obtidos combinando o condicionamento ácido com o agente de silanização. Isso ocorreu porque o condicionamento da superfície cerâmica cria micro-porosidades e promove a retenção mecânica do adesivo, e a aplicação de um agente de união silano aumenta ainda mais essa resistência de união.

Contudo, tem-se que a adesão com cimentos resinosos depende diretamente da presença de microporosidades nas superfícies que serão aderidas[37]. De modo que, essas microporosidades podem ser obtidas na estrutura do dente, por meio da utilização de ácido fosfórico ou mesmo com a utilização de adesivos acidificados ou cimentos auto condicionantes. Obtem-se assim, as microporosidades na superfície do material restaurador através do condicionamento com ácido fluorídrico, jateamento com óxido de aluminio ou tratamento com laser[38].

CONCLUSÃO

Conclui-se que a utilização no estudo de caso da cerâmica de dissilicato de lítio proporcionou um melhor resultado por apresentar características ideais para restauração indireta, além de possuir uma alta resistência e excelente estética.

REFERÊNCIAS

Borges, G.A.; Spohr, A.M.; Caldas, D.B.; Miranzi, A.J.S. Pro-odonto Prótese e Dentística. In: Cerâmicas Odontológicas Restauradoras, v. 3, 2014.

Chen, L.; Hammond, B.D.; Alex, G.; Suh, B.I. Effect of silane contamination on dentin bond strength. Journal of Prosthetic Dentistry .2017. Han, W.; Li, Y.; Zhang, Y.; LV, Y.; Zhang, Y.; Hu, P.; Liu, H., Ma, Z.; Shen, Y. Design and fabrication of complete dentures using CAD/CAM technology. Medicine (Baltimore), v. 96, n. 1, p. e5435, Jan 2017.

Rekow, ED; Silva, Nrfa; Coelho, PG; Zang, Y; Guess, P; Thompson, VP. Performance of dental ceramics: challenges for improvement. J Dent Res 2011; 90(8): 937-952.

Silva, LHD; Lima, E; Miranda, RBP; Favero, SS; Lohbauer, U; Cesar, PF. Dental ceramics: a review of new materials and processing methods. Braz Oral Res 2017;31(suppl.1):58.

Kontonasaki, E; Kantiranis, N; Papadopoulou, L; Chatzistavrou, X; Kavouras, P; Zorba, T, et al. Microstructural characterization and comparative evaluation of physical, mechanical and biological properties of three ceramics for metal–ceramic restorations. Dent Mater. 2008;24:1362-73.

Wendling, M; Santos, L; Donassollo, TA; Donassollo, SH. Reabilitação Funcional e Estética em Dentes Anteriores e Posteriores – Relato de Caso. Clínica Inter J Braz Dent 2016; 12(2): 172-179.

Oliveira, Wallace de Freitas; Popoff, Daniela Araújo Veloso; Júnior, Agnaldo Rocha de Souza. Restaurações estéticas com dissilicato de lítio: relato de caso clínico. EFDeportes.com, Revista Digital. Buenos Aires, Año 18, Nº 179, Abril de 2013. Disponível em: http://www.efdeportes.com/. Acesso em: 05 Maio 2022.

Ritter, R. G.; Rego, N. A. Material considerations for using lithium disilicate as a thin veneer option. Journal of Cosmetic Dentistry. Vol. 25, nº 3, pág. 11 – 117, 2009.

Ivoclar Vivadent. Instruções de Uso - Sistema IPS e.max. 2007. Disponível em: chrome-extension://efaidnbmnnnibpcajpcglclefindmkaj/http://www.artworkdentallab.com.br/downloads/ips-emax-pt.pdf. Acesso em 05 Maio 2022.

Dentaly,INSTITUTO DE SAÚDE E ESTÉTICA BUCAL.DISPONÍVEL EM: https://www.dentaly.com.br/noticia/porcelana-e-max-o-que-e-e-quais-sao-as- vantagens>Acesso em 13 de Março de 2022

Pagani, C; Miranda, C. B; Bottino, M. C; Avaliação da tenacidade à fratura de diferentes sistemas cerâmicos. J. Appl. Oral Sci. v.11, n.1, Bauru, jan./mar. 2003.

Chaves , A. A. et al. Restauração com resina composta pela

técnica do índex oclusal – relato de caso clínico. Revista Dentística on line – ano 10, número 21 (abr/jun 2011) ISSN 1518-4889 – www.gbpd.com.br.
Vechiato Filho, A. J. Análise da superfície de cerâmicas de dissilicato de lítio após imersão em soluções ácidas e a base de flúor. Dissertação (mestrado em Odontologia) - Serviço Técnico de Biblioteca e Documentação – FOA / UNESP, 2014. Disponível em: <https://repositorio.unesp.br/bitstream/handle/11449/115965/000795197.pdf?sequenc e=1>. Acesso em 12 Jun. 2022.
Culp, L.; Mclaren, E. A. Lithium disilicate: the restorative material of multiple options. Compendium Vol. 31, nº 9, pág. 716 – 725, November / December 2010.
Carvalho, R. L. A.; Faria, J. C. B.; Carvalho, R. F.; Cruz, F. L. G.; Goyatá, F. R. Indicações, adaptação marginal e longevidade clínica de sistemas cerâmicos livres de metal: uma revisão da literatura. Int J Dent, Recife, 11(1):55-65, jan/mar, 2012.
De Backer, H.; Van Maele, G.; De Moor, N.; Van Den Berghe, L.; DE Boever, J. Int. J. Prosthodont. 2006.
Pjetursson, B. E.; Sailer, I.; Zwahlen, M.; Hammerle, C. H. Clin. Oral Implants Res. v. 18, p. 73, 2007.
Oliveira, Michael Carvalho de; Fernandes, Leticia Carneiro; Neto, Alfredo Júlio Fernandes; Júnior, Paulo Cézar Simamoto; Cabral, Luana Cardoso. Estudo comparativo entre o cimento de fosfato de zinco e o cimento resinoso: Revisão de Literatura. 2017. Revista Eletrônica Saúde Interdisciplinar da Faculdade Mineirense – Vol. IV. ISSN 2318 3780. Disponível em: chrome-extension://efaidnbmnnnibpcajpcglclefindmkaj/https://fampfaculdade.com.br/wp-content/uploads/2020/09/Art.-9-ESTUDO-COMPARATIVO-ENTRE-O-CIMENTO-DE-FOSFATO-DE-ZINCO-E-O-CIMENTO-RESINOSO-REVIS%C3%83O-DE-LITERATURA.pdf. Acesso em 15 Jun. 2022.
Azevedo, CM; Mesquita, VT; Duarte, JP; Sotelo, LO. Cimentação de pinos intrarradiculares: revisão de literatura. Saber Científico odontologico. 2012; 2(1):12-26.
Ehlers, V; Kampf, G; Stender, E; Willershausen, B; Ernst, CP. Effect of thermocycling with or without 1 year of water storage on retentive strengths of luting cements for zirconia crowns. The J prosth dent.2015; 113(6):609-615.
Miranda, B; Carvalho, CF; Barros, JV; Silva, SMA. Alteração de cor de cimentos resinosos duais ativados com e sem o emprego da luz. Innovations Implant Journal: Biomaterials and Esthetics.2009; 4(1): 25-31.
Haddad, MF; Rocha, EP; Assunção, WG. Cementation of prosthetic restorations: Fron conventional cementation to dental concept. J Croniofac. 2011; 22 (3): 952-8
Sahafi, A; Benetti, AR; Flury, S; Peutzfeldt, A. Retention of Root Canal Posts: Effect of Cement Film Thickness, Luting Cement, and Post Pretreatment. Op Dent. 2015; 40(4): 149-157.
Martins , L. M. et al. Comportamento biomecânico das cerâmicas odontológicas: revisão (Biomechanical behavior of dental ceramics: review). Cerâmica 56 (2010) 148-155.
Amoroso, P. A. et al. Cerâmicas odontológicas: propriedades, indicações e considerações clínicas. Revista Odontológica de Araçatuba, Araçatuba, v.33, n.2, p. 19-25, dez. 2012.
Gomes, E. A.; Assunção, W. G.; Rocha, E. P.; Santos, P. H. Santos. Cerâmicas odontológicas: o estado atual. 2008. Disponivel em: https://doi.org/10.1590/S0366-69132008000300008. Acesso em 15 Jun. 2022.
Campos, Jhuly Praça; Magalhães Filho, Thales Ribeiro de; Weig, Karin de Mello2. ANÁLISE COMPARATIVA DAS PROPRIEDADES MEC NICAS DE CIMENTOS RESINOSOS CONVENCIONAIS E AUTOADESIVO. 2019. Revista Cientifica da Unifenas. Número 2, Volume 1, ago/out 2019. Disponível em: file:///C:/Users/ Downloads/255-Texto%20do%20artigo-1156-1--10-20190816.pdf. Acesso em 15 Jun. 2022.
Zhang, Y; Kelly, Jr. Dental ceramics for restoration and metal veneering. Dent Clin North Am 2017;61(4):797-819.
Magne, P; Douglas, WH. Cumulative effect of successive restorative procedures on anterior crown flexure: Intact versus veneered incisors. Quintessence Int. 2000 Jan;31(1):5--18.
Conrad, HJ; Seong, WJ; Pesun, IJ. Current ceramic materials and systems with clinical recommendations: a systematic review. J Prosthet Dent. 2007 Nov;98(5):389-404.
Guimarães, Lucielle Ferraz; Oliveira, Maranda de; Maas, Mariel; Andrade, Nathália Ribeiro; Schneider, Luis Felipe Jochims; Cavalcante, Larissa Maria. Silanização de partículas de carga de compósitos odontológicos – revisão de literatura. RFO UPF vol.18 no.2 Passo Fundo Mai./Ago. 2013. Disponivel em: http://revodonto.bvsalud.org/scielo.php?script=sci_arttext&pid=S1413-40122013000200022. Acesso em 18 Jun. 2022.
Sideridou, ID; Karabela, MM. Effect of the amount of 3-methacyloxypropyltrimethoxysilane coupling agent on physical properties of dental resin nanocomposites. Dent Mater 2009; 25(11):1315-24.
Wilson, Ks; Zhang, K; Antonucci, Jm. Systematic variation of interfacial phase reactivity in dental nanocomposites. Biomaterials 2005; 26(25):5095-103.
Matinlinna, JP; Lassila, LVJ; Vallittu, PK. The effect of five silane coupling agents on the bond strength of a luting cement to a silica-coated titanium. Dent Mater 2007; 2(3):1173-80.
Sadek, FT; Cury, AH; Monticelli, F; Ferrari, M; Cardoso, PE. The influence of the cutting speed on bond strength and integrity of microtensile specimens. Dent Mater. 2005 Dec;21(12):1144-9. https://doi.org/10.1590/S0366-

-691320080003000008. Acesso em 15 Jun. 2022.
Pacheco, J. F. M; Goes; Consani, S. Influência do condicionamento e da aplicação de Silano na resistência da união porcelana- resina composta, Rev. ABO Nac. 7, 2 (1999) 81.
Ferreira-Filho, R. C., Ely, C., Amaral, R. C., Rodrigues, J. A., Roulet, J. F., Cassoni, A., & Reis, A. F. Effect of different adhesive systems used for immediate dentin sealing on bond strength of a self-adhesive resin cement to dentin. Operative Dentistry, 43(4), 391–397. 2018. Disponível em: https://doi.org/10.2341/17-023-L. Acesso em 16 Jun. 2022.
Demirtag, Z.; & Culhaoglu, A. K. Surface roughness of ceramic-resin composites after femtosecond laser irradiation, sandblasting or acid etching and their bond strength with and without silanization to a resin cement. Operative Dentistry, 44(2), 156–167. 2019. Disponivel em: https://doi.org/10.2341/17-391-L. Acesso em 16 Jun. 2022.

TRATAMENTO ENDODÔNTICO EM INCISIVO CENTRAL COM SISTEMA PROTAPER MANUAL ASSOCIADO A TERAPIA FOTODIN MICA: RELATO DE CASO

AGNES BEATRIZ MARINHO FERREIRA
GRADUANDA

PROF.ª DOUTORA MARCELA LOPES LINHARES
PROF. DOUTORANDO MÁRCIO LOPES LINHARES
ORIENTADORA

INTRODUÇÃO

A terapia endodôntica convencional consiste em eliminar microrganismo que são responsáveis pela infecção dos canais radiculares, o uso de agentes químicos durante o tratamento é obrigatório para a eliminação das bactérias, no entanto agentes irrigantes como hipoclorito de sódio (NaOCl) pode ser citotóxico quando extravasado nos tecidos periapicais1. Diante disso métodos alternativos vêm sendo abordados na tentativa de proporcionar a regeneração do tecido pulpar e sua descontaminação efetiva através dos avanços na odontologia2.

A terapia fotodinâmica que vem da língua inglêsa Photodynamic Therapy (TDP) vem sendo utilizada como método coadjuvante na eliminação de microrganismos persistentes ao preparo químico-mecanico3. A TFD possui um importante efeito antimicrobiano presente nos canais radiculares, para que a TFD seja efetiva seu protocolo consiste na interação da luz e um fotossensibilizador4. Os faixes de laser associado ao fotossensibilizante podem ser usados como coadjuvante no tratamento endodôntico convencional por conseguir penetrar nos túbulos dentinários melhorando assim o acesso as áreas que foram anteriormente inacessíveis, levando ao sucesso do tratamento5.

O laser que é a abreviação da língua inglesa (Aplificação de Luz por Emissão Estimulada de Radiação) é um dos avanços encontrados na área da odontologia, onde possui várias funções existem dois tipos na área da saúde o de grande intensidade onde é utilizado em cirurgias conservadoras, e o laser de baixa potência é o mais utilizado pelo cirurgião dentista onde apresentam inúmeras formas de tratamento, atuam com finalidade terapêutica proporcionando analgesia cicatrização estimulo de biomodulação dos tecidos acarretando o melhor tratamento de infecção)6.

A terapia fotodinâmica visa um melhor conforto ao paciente por ser menos invasiva e eficaz aliado ao tratamento endodôntico convencional, na medida em que apresenta efeitos benéficos para os tecidos irradiados como antinflamatório, analgésico e entre outras propriedades desde que siga o protocolo correto7. O mecanismo de ação da terapia fotodinâmica baseia-se em um agente fotossensibilizador ativado por uma fonte de luz através de um comprimento de onda especifica, onde ocorre uma liberação de oxigênio livres capazes de destruir a parede celular, proteínas da membrana celular e ácidos nucleicos da bacterias8.

Os fotossensibilizadores são agentes que possuem ação antineoplástica podendo ser usado em tratamento de infecções bacterianas, fúngicas, neoplásticas com custo acessível, os foto sensibilizadores apresentam mecanismo diretos (apoptose e/ou necrose) e indiretos (respostas imune e inflamatória) tende como propriedades: menos tóxico possível, captado mais rapidamente pelo tecido alvo, pequena ou nenhuma toxicidade sem presença de luz cinética e estável9. O sucesso do tratamento endodôntico se dá pela correta execução a cada etapa do tratamento desde a escolha do instrumento ideal que seja capaz de manter a forma original do canal, preservando assim a estrutura dental até sua obturação10.

O sistema rotatório ProTaper® Universal é um dos sistemas mais encontrados no mercado lançado em 2001 pela Dentsplay. Esses instrumentos apresentam uma secção transversal triangular convexa ponta inativa e arestas com múltiplas conicidades, nesse sistema os instrumentos utilizados para modelagem são: (SX, S1 e S2) onde tem um aumento de conicidade que vai da ponta à haste quando sofrem uma comparação com os cinco instrumentos usados para o acabamento, (F1, F2, F3, F4, F5)11.

O sistema Protaper® Universal é constituído por 6 Limas, nos comprimento de 21mm, 25mm, e 31mm, e com uma ponta ativa de 16mm, as limas são responsáveis para realizar o “shaping”, que tem o objetivo de alargar o terço coronal e médio, e as limas “finishing” serve para instrumentar, expandir e modelar o terço apical e médio, com o intuito de preservar as limas são feitas de uma liga são feitas de uma indicadas para canais atrésicos e não muto amplos, retos ou curvaturas leves e moderadas 12.

Este trabalho tem como objetivo apresentar um caso clínico de tratamento endodôntico com sistema ProTaper manual associado a terapia fotodinâmica como coadjuvante a desinfecção mecânico e química.

RELATO DE CASO CLÍNICO

Paciente E.G.C. 26 anos, gênero feminino, feoderma, compareceu a clínica da faculdade de odontologia – IAES, para tratamento odontológico. Durante a anamnese a paciente não relatou apresentar doenças sistêmicas relevantes e no exame intrabucal foi observado restauração insatisfatória no elemento 21.



Figura 1- Aspecto clínico inicial

No exame radiográfico observou-se imagem radiolúcida circunscrita ao redor do ápice radicular do elemento 21 sugestiva de cisto radicular periapical.



Figura 2- Radiografia inicial – Imagem sugestiva de cisto radicular apical.

O plano de tratamento proposto foi, tratamento endodôntico com sistema Protaper manual associado de terapia fotodinâmica com azul de metileno.

O tratamento foi realizado da seguinte forma: Radiografia inicial, Anestesia infiltrativa e das papilas na região do dente 21 com lidocaína 1.100.00 2% (DFL®, Brasil) isolamento absoluto com lençol de borracha (Madeitex, Brasil) e grampo 212 (Golgran, Brasil) e arco ostby (Maquira, Brasil) abertura coronária do elemento 21 com broca esférica de ponta diamantada 1014 (KG, Brasil) e alisamento das paredes laterais da câmara pulpar com broca endo Z (KG, Brasil).

Início do preparo biomecânico, foi realizado com a exploração do canal radicular com lima K #15, 20, 25, (Dentsply, Brasil) preparo do terço cervical e médio com limas protaper manual SX, S1 e S2 (Dentsply, Brasil) e preparo do terço apical com limas F1,F2 e F3, (Dentsply, Brasil) irrigando a cada troca de lima com hipoclorito 2,5%, (Riohex®, Brasil) ao termino o conduto foi inundado com EDTA 17%, (Maquira, Brasil) para remoção do smayer layer, por 3 minutos e em seguida irrigação final com hipoclorito 2,5%. Após a instrumentação, foi efetuada a secagem do canal com cone de papel absorvente (Dentsply, Brasil) estéril no comprimento de trabalho.



Figura 3. Limas hand Protaper Universal



Figura 4 – EDTA 17%

Após o preparo químico mecânico do conduto aplicou-se o fotossensibilizador Azul de metileno 1% (Farmax, Brasil) no interior do Sistema de Canal Radicular (Figura 4 e 5) e irradiação com luz do laser 660nm 450, 0j/ cm2 100mW por 3 minutos (figura 6 e 7) utilizando ponta de fibras no interior do canal radicular.



Figura 5. Azul de Metileno 1%



Figura 6- Conduto preenchido com azul de metileno



Figura 7- Lazer Quick Smile



Figura 8. Lazer Quick Smile

Ao término da terapia fotodinâmica, partiu-se para a etapa da obturação dos canal radicular, onde foi realizado a remoção do azul de metileno com a solução irrigadora hipoclorito de sódio 2,5% (Riohex®, Brasil), cone de guta percha e concluindo com a obturação com o cimento endodôntico Sealer 26 (Dentsply, Brasil), e tratamento restaurador direto em resina composta após 24 horas.



Figura 9 - cone de guta percha



Figura 10 - Cimento endodôntico Sealer 26



Figura 11- Aspecto final do elemento 21 após o tratamento restaurado



Figura 12. Radiografia periapical após 30 dias decorridos do tratamento endodôntico.



Figura 13. Radiografia periapical após 60 dias decorridos do tratamento endodôntico.



Figura 14. Radiografia periapical após 180 dias decorridos do tratamento endodôntico.

A terapia fotodinâmica é bastante promissora como coadjuvante na endodontia, possibilitando a desinfecção dos sistemas de canais radiculares (Silva et al., 2019). Um estudo realizado por Lima et al. (2019), demonstrou que a TFD é minimamente invasiva e um auxiliar no tratamento de canal radicular convencional na eliminação de microorganismos que permanecem viáveis na raiz sistema de canais. Os dados pré-clínicos sugerem que esta opção de tratamento é um suplemento adjuvante promissor após o desbridamento químico-mecânico convencional para redução adicional de bactérias persistentes.

DISCUSSÃO

A terapia fotodinâmica é bastante promissora como coadjuvante na endodontia, possibilitando a desinfecção dos sistemas de canais radiculares (Silva et al., 2019). Um estudo realizado por Lima et al. (2019), demonstrou que a TFD é minimamente invasiva e um auxiliar no tratamento de canal radicular convencional na eliminação de microorganismos que permanecem viáveis na raiz sistema de canais. Os dados pré-clínicos sugerem que esta opção de tratamento é um suplemento adjuvante promissor após o desbridamento químico-mecânico convencional para redução adicional de bactérias persistentes.

No presente relato, realizou-se a terapia fotodinâmica, após o preparo químico de forma eficaz reduzindo os microoganismos presentes no sistema de canais radiculares otimizando o reparo tecidual.

Tavares et al. (2020), relatou em seu estudo, que apesar do progresso significativo alcançado com sistemas de instrumentação, a eficácia da preparação biomecânica (BMP) ainda é limitado devido ao complexo e variável da anatomia do sistema de canais radiculares, o que resulta em regiões inalcançáveis que favorecem a retenção de bactérias e detritos. Segundo (Hasna et al. 2019), em seu estudo avaliando a ação antimicrobiana do NaOCl em diferentes concentrações revelaram que é capaz a redução significativa de microorganismos existentes no lúmen do canal.

No estudo em questão, o preparo químico-mecânico foi realizado com NaOCl 2,5% e para melhor redução de microorganismos em áreas acessíveis, associou-se o TFD com azul de metileno como adjuvante no tratamento em questão, corroborando com os autores Tavares et al. (2020) e (Hasna et al. 2019).

Uma pesquisa realizada por (Pereira at al. 2017), em estudos laboratoriais in vitro, com diferentes parâmetros, tais como dose de energia utilizada, concentração de fotossensibilizador, tempo de pré-irradiação e exposição, a utilização da terapia fotodinâmica em canais infectados com o Estreptococos faecalis tem sido colocada como uma opção para maximizar a desinfecção do canal radicular, o que lhe confere, até o presente momento, um potencial adjuvante para ser usado para desinfectar o sistema de canais radiculares. Já para Rocha et al. (2018), o corante azul de metileno foi utilizado para sensibilizar 120 dentes humanos unirradiculares, contaminados com Actinomyces israelii, Fusobacterium nucleatum, Porphyromonas gingivalis e Provetella intermedia. A radiação foi realizada com laser diodo em uma potência de 1 mW e comprimento de onda de 665 nm. O sistema foi acoplado em fibra óptica de polimetilmetacrilato com diâmetro de 250 µm, distribuindo a luz de forma a atingir 360 graus das paredes. Os resultados mostraram que o TFD é um método eficaz na redução de microrganismos presentes no interior do canal.

No presente relato, utilizou-se a TFD com uma onda de 660nm associa, com dessensibilizante azul de metileno no sistema de canais radiculares no período de 3 minutos, otimizando a ação bactericida nos microorganismos otimizando a regressão da lesão (Pereira et al. 2017).

Em um experimento feito por Oda et al. (2019), onde foi utilizado dente incisivos bovinos por sua semelhança com os dentes humanos. A escolha da curcumina longa L (açafrão) como fotossensibilizador foi feita porque sua banda de absorção é entre 400-500 nm, a combinação da curcumina, com um pico máximo de 430 nm, a combinação da curcumina coma luz de LED azul revelou uma inativação bacteriana mais eficaz, que foi semelhante da TFD padrão realizado com diodo laser e azul de metileno.

No caso em questão, utilizou-se um laser (Quick Smile) associado azul de metileno que otimizou o tratamento reduzindo os microrganismos presentes nos canais radiculares.

CONCLUSÃO

Conclui-se que o tratamento endodôntico utilizando sistema manual Protaper associado a terapia fotodinâmica mostrou-se efetiva na redução da lesão e preservação do sistema de canais radiculares no período de proservação de 180 dias, sendo uma aliada no tratamento de controle de infecções endodônticas e contribuindo para o sucesso do tratamento.

REFERÊNCIAS

Prazmo E J, Godlewska R A, Mielczarek A B. Effectiveness of repeated photodynamic therapy in the elimination of intracanal Enterococcus faecalis biofilm: an in vitro study. Lasers Med Sci, n. 32 p.665-661, 10 feb 2017; DOI: 10.1007/s10103-017-2164-3.

Lima R B W, Silva M S, Silva J G R, Leite J V C, Suassuna F C M, Barbosa J S. Photodynamic therapy in endodontic treatment: An integrative - review. Research, Society and Development, v.10, n. 9, 2021; DOI: 10.33448/rsd-v10i9.18142.

Oliveira R F, Silva L P L, Silva F V D, Andrade K D S, Romão T C M, Santos, M G C, Arnaud R R. Terapia fotodinâmica associada a laser no tratamento endodôntico. ARCHIVES OF HEALTH INVESTIGATION, v. 10, n. 2, p. 236-240, 17 jan. 2021.

Viana B A S, Endo M S, Pavan N N O. Uso da terapia fotodinâmica na redução de microrganismos das infecções endodônticas. ARCHIVES OF HEALTH INVESTIGATION, v. 10, n. 3, p. 474-479, 23 mar. 2021.

Janani M, Jafari F, Samiei M, Lotfipour F, Nakhlband A, Ghasemi N, Salari T. Evaluation of Antibacterial Efficacy of Photodynamic Therapy vs. 2.5% NaOCl against E. faecalis-infected Root Canals Using Real-time PCR Technique. J Clin Ex Dent v. 9, n. 4, p. 539-44, 2017; DOI: 10.4317/jced.53526.

Neto J M A S N, Santos J K B S N, Gomes N M A, Clayton Clenisson de Carvalho Silva C C C, Barros J V B A R, Medeiros M L B B. Aplicação da Laserterapia de Baixa Intensidade na Odontologia: Revisão Integrativa Application Of Low Intensity Laser Therapy In Dentistry: Integrative Review. Revista Eletrônica Acervo Saúde / Electronic Journal Collection Health | ISSN 2178-2091.

Bianchini Y C, Grando C P, Grazziotin N A, Lang P M, Tuchtenhagen S, Emmanuelli B. Efeito in vitro da laserterapia e da terapia fotodinâmica na redução de bactérias presentes em canais radiculares In vitro effect of lasertherapy and photodynamic therapy in bacterial reduction presents in root canal, v. 25, n. 2, p. 184-190 maio/ago 2020

Santos M G C, Brito L N S, Neves L E M, Santos T K G, Análise do uso da terapia fotodinâmica no tratamento endodôntico com base em um Congresso Odontológico. Revista da Faculdade de Odontologia - UPF, v. 22, n. 1, p. 49-53, jan/abr 2017; DOI: 10.5335/rfo.v22i1.7008

Grokoski E, Campagnoli B E, Hoffmann G H M, Sanson S A M. Ação do Fotossensibilizador Azul de Metileno em Diferentes Concentrações Sobre Linhagens de Fibroblastos (3T3). Universidade Estadual de Ponta Grossa – UEPG. ISSN 1676 -0093

Siqueira P C, Chaves G S, Serpa G C, Loureiro M A Z, Freire A M, Sousa V C. Estudo Comparativo do Prepartivo Transversal Produzido Pelo Emprego de Instrumentos de Nite e Manual em Molares Inferiores – Comparative Study of By Nite And Manual Instruments In Lower Molars. Rev Odontol Bras Central. V. 28, n. 84, p. 17-22. 2019.

Campos FA T, Siva C A M, Aguiar J P, Ferreira J M C, Ferreira M F. Sistemas Rotatorios Reciprocante na Endodontia. Revista Campos do Saber, v. 4 n.5 out/nov 2018, ISSN 2447 – 5017.

Campo C R M, Silva A P G, Souza G A, Botelho E S, Martins L B, Barros D V. Tratamento Endodôntico Realizado com Instrumentação Rotatória: Revisão de Literatura, Endodontic Treatment Performed With Rotational Instrumentation: Literature Review. Revista de Odontologia Conteporânea – ROC, v. 2, n. 2, Dez 2018.

Silva M D, Sampaio M M S, Silva T M, Bravo F M. Cavalcanti U D N T, Terapia Fotodinamica na Endodontia: Relato de Caso, v.3, n.1, p.29-35 ago. 2019 ISSN 2525 – 4820.

Lima S P, Sousa E T, Melo M O, Silva M S. Photodynamic Therapy as an Aiding in The Endodontic Treatment: Case Report Terapia Fotodinâmica em Endodontia: Relato de Caso. Clinical. Rev Gaúch. Odonto v. 67 p. e20190030. 2019; DOI: 10.1590/1981-86372019000303583.

Tavares W L F, Ferreira M V L, Machado V C, Braga T, Amaral R R, Cohen S. Antimicrobial Photodynamic Therapy and Guided Endodontics: A Case Report. DOI 10.1016/j.pdpdt.2020.101935

Hasna A A, Ferrari C H, Carvalho C A T. Endodontic Treatment Of a Large Periapical Cyst With The Aid Of Antimicrobial Photodynamic Therapy: Case Report. Tratamento Endodôntico De Um Grande Cisto Periapical Com o Auxílio de Terapia Fotodinâmica Antimicrobiana: Relato de Caso, Braz Dent Sci, v. 22 n. 4 Out/Dez 2019.

Pereira R F L, Pedrosa M S, Delboni M G. Terapia Fotodinâmica em Canais Infectados com Enterococcus Faecalis: Revisão de Literatura. Revista da Faculdade de Odontologia - UPF, v. 22, n. 2, 19 dez. 2017.

Rocha T A F,Cerqueira J D M, Carvalho E S. Infecções endodônticas persistentes: causas, diagnóstico e tratamento Persistent endodontic infections: causes, diagnostic and treatment, Rev. Ciênc. Méd. Biol., Salvador, v. 17, n. 1, p. 78-83, jan/abr 2018.

Oda D F, Duarte M A H, Moriyama L T, Moraes de I G, Antimicrobial Action Of Photodynamic Therapy In Root Canals Using LED Curing Light, Curcumin And Carbopol Gel, Doi: 10.1111/iej.13092.

TRATAMENTO ENDODÔNTICO ASSOCIADO AO USO DA OZÔNIOTERAPIA PARA REDUÇÃO DE CISTO RADICULAR EM INCISIVOS INFERIORES: RELATO DE CASO

MONALISA DA SILVA COSTA
GRADUANDA

PROF.ª DR.ª SIDINÉIA FEITOZA DE JESUS
ORIENTADORA

INTRODUÇÃO

A principal causa da progressão de grandes lesões periapicais, sejam granulomas ou cistos, é a infecção do canal radicular. Tais lesões aparecem pela primeira vez em dentes não vitais motivado pela presença de microrganismos no sistema de canais radiculares devido à invasão crônica, assintomática e de baixa intensidade1,2.

Os cistos radiculares são conhecidos como os tipos mais comuns de cistos odontogênicos e originam-se dos restos de células epiteliais de Malassez no alvéolo. Essas células proliferam devido à inflamação periapical induzida pela infecção do sistema de canais radiculares. Os cistos perirradiculares são mais frequentemente encontrados na região anterior da maxila, o que pode ser explicado por traumas e pela presença de células epiteliais3-5.

Os granulomas são mais frequentemente encontrados na maxila, ocorrendo quase dez vezes mais do que na mandíbula. A maioria dos variam em tamanho de 5 a 15 mm. No entanto, na maxila, um cisto pode aumentar mais de 15 mm6,7.

Quanto ao desenvolvimento, eles também podem ser divididos em três fases bem distintas: iniciação, formação e maturação. A prevalência de macrófagos polarizados presentes também ajuda a determinar o tipo de cisto radicular presente e a prevalência se a lesão é um granuloma periapical ou um cisto radicular8,9.

A maioria dos cistos radiculares é assintomático e é diagnosticado acidentalmente quando são realizadas radiografias periapicais. Radiograficamente, o aparece como uma radiolucência unilocular redonda ou oval bem definida com margem esclerótica radiopaca na região periapical do dente envolvido, mas no caso de um cisto infectado, a margem radiopaca desaparece devido ao rápido crescimento do cisto10,11.

O uso da tomografia computadorizada de feixe cônico (TCFC) com especificidade superior e excelente precisão, pode aumentar a chance de um diagnóstico pré-operatório mais preciso ao observar o conteúdo da lesão, principalmente nas lesões apicais com diâmetro médio mínimo de 5 mm, a TCFC também permite diferenciar a presença de uma substância semissólida no lúmen ou de uma cavidade contendo líquido. A prevalência relatada de cistos radiculares nas lesões periapicais varia entre 6-55%12–16.

De acordo com a etiologia, os cistos odontogênicos podem ser divididos em tipos de desenvolvimento e inflamatórios. Os cistos odontogênicos inflamatórios incluem cistos radiculares e cistos periodontais laterais. Os cistos radiculares (cistos periapicais, cistos apicais) são os cistos odontogênicos inflamatórios mais comuns na área de suporte dentário da mandíbula, originam-se do resto do epitélio de Malassez no ligamento periodontal secundário à inflamação que são comumente encontrados em cúspides pulpares infectadas ou necróticas, porém também podem ser encontrados na face lateral das raízes associada aos canais acessórios10,17.

O tratamento precoce das lesões císticas é de grande importância, utilizando-se um procedimento endodôntico ortogrado não cirúrgico, minimamente invasivo, quando possível, ou uma abordagem mais complexa, combinada ou cirúrgica. O manejo cirúrgico das lesões císticas envolve diversos procedimentos, como descompressão, marsupialização e cistectomia, e é indicado apenas nos casos em que o tratamento endodôntico falha, o canal não pode ser seco para completar a obturação tridimensional do sistema endodôntico, ou a terapia endodôntica ortograda não pode ser realizada devido a várias obstruções presentes no canal radicular. Mais recentemente, outros recursos estéreis relacionados ao tratamento endodôntico, como a ozonioterapia, já estão sendo utilizados18,19.

O ozônio também conhecido como oxigênio triatômico e trioxigênio é um composto natural que consiste em três átomos de oxigênio. É um gás encontrado naturalmente na atmosfera superior, filtra a luz ultravioleta potencialmente prejudicial de atingir a superfície da Terra. Oferece uma alternativa indolor ao tratamento convencional para cáries dentárias e pode interromper cáries radiculares primárias, cáries primárias e fissuras e reverter clinicamente a lesão, além de possuir ação antimicrobiana (bactericida, viricida e fungicida). Sua ação antimicrobiana sobre a flora endodôntica é bastante promissora20,21.

O oxigênio triatômico é um dos agentes antimicrobianos mais poderosos com enormes vantagens para reduzir o número de microrganismos no canal radicular. É eficaz quando prescrito em concentração suficiente, usado por um tempo adequado e entregue corretamente nos canais radiculares após a limpeza, modelagem e irrigação tradicionais terem sido concluídas. Estudos comprovam o uso potencial do gás ozônio, água ozonizada e óleo ozonizado na terapia endodôntica21,22.

O objetivo do trabalho foi relatar um caso clínico de tratamento endodôntico associado ao uso da ozonioterapia visando a redução do cisto radicular em incisivos inferiores.

RELATO DE CASO

Paciente F.M.N.G., 50 anos, gênero masculino, compareceu à clínica da Faculdade do Amazonas – IAES, queixando-se da necessidade de tratamento endodôntico. Durante a anamnese não relatou nenhuma alteração sistêmica. Ao

exame intra- oral foi possível observar escurecimento no elemento 41 (Figura 1). No exame radiográfico, observou-se imagem radiolúcida circunscrita ao redor do ápice, sugestiva de cisto ou granuloma periapical (Figura 2). Propôs-se uma tomografia para melhor diagnóstico (Figura 3), e determinação do plano de tratamento. Foi realizado o tratamento endodôntico associado ao uso da água ozonizada para irrigação dos canais, e o óleo de girassol ozonizado como medicação intracanal para a regressão de cisto radicular. O presente trabalho foi submetido para Plataforma Brasil (Anexo 1), e o paciente foi orientado quanto ao objetivo da pesquisa, possíveis riscos e benefícios trazidos e consentiu sua participação assinando o Termo de Consentimento Livre e Esclarecido (TCLE) (Apêndice 1) e o Termo de Autorização de Uso de Imagens para o presente trabalho (Anexo 2).



Figura 1 – Aspecto clínico inicial



Figura 2 – Aspecto radiográfico inicial

Na TCFC observou-se imagem hipodensa unilocular se estendendo da distal do 42 até a mesial do 32, causando rompimento da cortical vestibular e reabsorção radicular nos dentes 42, 41 e 31, lesão compatível com queratocisto odontogênico (Figuras 3 A, B, e C, Anexo 3).

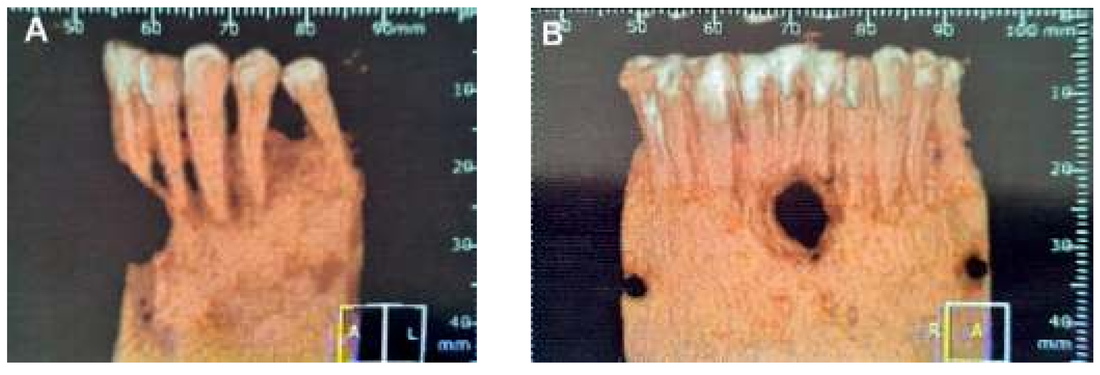

Figura 3 A, B e C – Tomografia computadorizada

Foi realizada a antissepsia da cavidade oral com Digluconato de Clorexidina a 0,12% (Riohex®, Brasil), bochecho por um minuto, com a finalidade de reduzir a quantidade de microorganismos presentes na cavidade oral. Seguindo a técnica anestésica infiltrativa, empregado a solução anestésica de Articaína 4% com Epinefrina 1: 100.000 (DFL®, Brasil) e isolamento absoluto. Fez-se a abertura e acesso, nos incisivos inferiores, com ponta esférica diamantada 1012 (KG Sorensen®, Brasil), realizando a forma de conveniência dos preparos com a broca Endo Z (Microdont®, Brasil) (Figura 4).



Figura 4 – Aspecto do acesso inicial.

Em seguida, realizou-se a instrumentação dos canais pela técnica de stap-back com as limas k (Dentsply®, Suíça) (Figura 5 e 6), menos calibrosa para a mais calibrosa, para determinação do Comprimento de Trabalho Permanente (CTP) dos elementos dentais, seguiu-se para a remodelagem dos condutos em suas respectivas medidas.

Ao longo do processo de limpeza, remodelagem e instrumentação dos elementos dentais, realizou-se a desinfecção dos canais radiculares com irrigação de Hipoclorito de Sódio a 2,5% (Riohex®, Brasil), e com água ozonizada (Figura 7), aspirando simultaneamente após a troca de cada lima. Após a limpeza colocou-se óleo de girassol ozonizado como medicação intracanal por 15 dias (Figura 8) e restauração temporária com obturador provisório (Villevie®, Brasil) (Figura 9).





Figura 8 – Óleo de girassol ozonizado



Figura 9

Após 15 dias foi realizado a instrumentação mecanizada com o sistema reciprocante com a limas wave one (Dentisply®, Brasil) e feito prova dos cones de guta-percha (Dentsply®, Suíça) (Figura 10) nas suas respectivas medidas dos canais radiculares, e realizou-se a desinfecção do cone principal com hipoclorito de sódio 2,5%. A irrigação foi realizada com Etilenodiamino tetracético - EDTA 17% para remoção de Smear Layer por 3 minutos e após, irrigou-se novamente com hipoclorito de sódio 2,5%. Conduziu-se a secagem dos condutos (Figura 11), cimentação com os cones e radiografados. Utilizou-se o cimento endodôntico Sealer 26 (Dentisply®, Brasil), foi condensado utilizando a técnica de condensação híbrida, e o obturador provisório (Villevie®, Brasil), realizada a radiografia final e o paciente foi encaminhado para o tratamento restaurador.

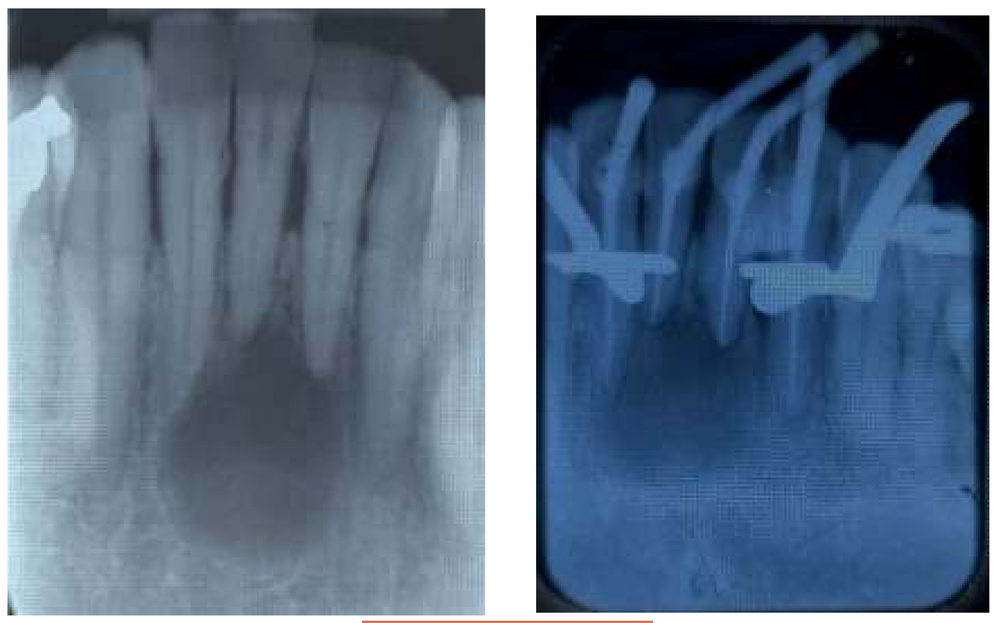

Figura 10 e 11

Após alguns meses de proservação, foi possível observar através das radiografias a regressão da lesão apical e a regeneração óssea. Além disso, a paciente não apresentou queixas e alterações clínicas nos elementos tratados (Figuras 12 e 13).

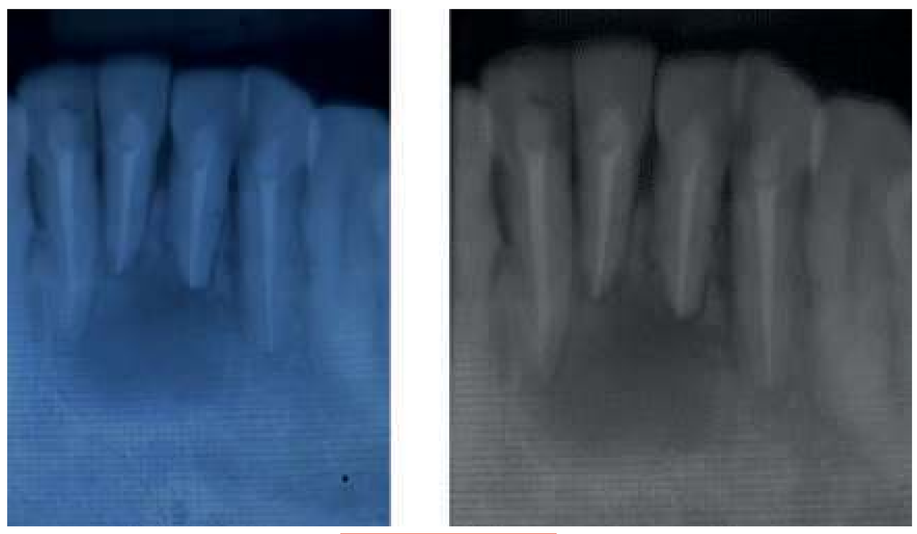

Figura 12

DISCUSSÃO

Segundo Laranjeira et al.23 dentre as lesões que acometem a maxila, os cistos radiculares são uma das mais comumente relatadas, com prevalência de até 60%. Acrescentam Bava et al.24 é um cisto odontogênico mais comum na região

anterior da maxila, não compreendido regularmente na juventude. Eles são encontrados principalmente nos ápices do dente (cisto periapical), superfície lateral das raízes (cisto radicular lateral) e permanece na mandíbula após a remoção do dente agressor (cisto residual), além de ocorrer com mais regularidade na terceira e quintas décadas de vida, mais comumente em homens do que mulheres. O caso relatado consiste em um cisto periapical encontrado nos incisivos inferiores em paciente do gênero masculino na quinta década de vida, o que vai de acordo com os estudos citados em que os autores observaram.

Rosenberg et al.25 e Lin, Ricucci e Kahler26 afirmaram que todas as lesões periapicais endodônticas, incluindo lesões semelhantes a cistos, devem ser tratadas inicialmente com tratamento endodôntico não cirúrgico. Concluíram Machado et al.27, o diagnóstico em endodontia é uma operação extremamente complexa, e não se destina a definir com precisão a patologia existente. Portanto, quando o exame clínico é concluído, o termo utilizado refere-se a "provável diagnóstico clínico". Sendo assim, a partir deste ponto, o profissional deve relacionar os achados clínicos obtidos no momento da intervenção com o exame clínico realizado, e essa atitude deve ser mantida durante todo o procedimento. Em concordância com os autores, optou-se pelo tratamento não cirúrgico e o “provável diagnóstico clínico” se deu de cisto periapical, após a confirmação nas imagens de TCFC.

No estudo de Antony e Nivedhitha28 com 36 pacientes submetidos ao tratamento endodôntico, sendo que 32 dentes destes foram detectados com cisto periapical e, todos os observadores concordaram que as imagens de TCFC forneceram informações adicionais clinicamente relevantes, como melhor visualização da anatomia das raízes e dos canais radiculares, melhor compreensão da localização das lesões e da relação das lesões com as estruturas circundantes. Confirmaram Pitcher et al.29 em seu estudo, que o uso de TCFC com alta especificidade e excelente precisão, pode aumentar a chance de um diagnóstico pré-operatório mais preciso em lesões periapicais. No presente caso clínico, as imagens de TCFC auxiliaram positivamente com informações pertinentes para o diagnóstico de cisto periapical.

Diversas são as formas de tratamento para cisto periapical, conforme Gonzalez et al.,30 podendo ser tratamento endodôntico não cirúrgico e/ou cirúrgico, exodontia, enucleação com resolução inicial e marsupialização sombreada por enucleação. Acrescentaram Chanani e Adhikari16 que se o tratamento não cirúrgico for considerado ineficaz ou difícil, a cirurgia periapical é o tratamento de escolha. No caso clínico apresentado, a opção de tratamento de escolha foi o tratamento endodôntico não cirúrgico conforme elucidado pelos autores.

Segundo Medeiros et al.31 existem três formas de aplicação de ozônio (O3) em nível odontológico, a saber: gás, água e óleo. O O3 gasoso é obtido por geradores de ozônio e tem aplicabilidade tópica e infiltrativa em procedimentos clínicos e cirúrgicos. Acrescentam ainda Nardello et al.32, ao usar água destilada ou duplamente destilada em um gerador de ozônio obtém-se O3 líquido, a água deve ser consumida em até 24 horas e armazenada em temperatura ambiente no recipiente de vidro e sua aplicação pode ser tópica, infiltrativa e bochecho, este último por 3 minutos. Neste trabalho, o uso de O3 como forma gasosa e principalmente aquosa de medicação intracanal demonstrou o grande efeito antibacteriano, potencial anti-inflamatório e acentuado conforto pós-operatório do paciente no caso apresentado.

No estudo de Paredes-Vieyra33 cerca de 70% dos casos com lesões periapicais foram curados em 2 anos. No entanto, Kanmaz et al.34 também informaram que em muitos casos com lesões periapicais a cicatrização da lesão ocorre nos primeiros 12 meses. No estudo apresentado por Boyce35, a cicatrização do cisto periapical denotou cicatrização após 6 e 15 meses de acompanhamento clínico e radiográfico. Em contrapartida, no caso demonstrado por Karamifar et al.10 foi relatado que na visita de 6 meses, apenas metade dos casos que eventualmente cicatrizam exibem sinais de cicatrização (cicatrização avançada e completa), e no intervalo de 12 meses, 88% dessas lesões exibem sinais de cicatrização completa. No estudo presente, o início da cicatrização do cisto periapical se deu no período de 5 meses, conforme apresentado em alguns estudos.

CONCLUSÃO

Pode-se concluir que a associação entre ozonioterapia e o tratamento endodôntico apresentou resultados promissores em cisto periapical, melhorando a sensibilidade pós-operatória, satisfatória descontaminação intracanal radicular e favorecimento da regressão desejada de cisto periapical, evidenciando o sucesso no tratamento do caso.

REFERÊNCIAS

Al khasawnah Q, Hassan F, Malhan D, Engelhardt M, Daghma DES, Obidat D, et al. Nonsurgical clinical management of periapical lesions using calcium hydroxide-iodoform-silicon-oil paste. Biomed Res Int. 2018 Feb 12;2018:8198795.

2. Soares L, Oliveira S, Salles LP, Telles E. Tratamento endodôntico conservador de cisto periapical inflamatório. Odontol Planal Cent. 2019;8(1):19–25.

3. Krishnamurthy V, Haridas S, Garud M, Vahanwala S, Nayak CD, Pagare SS. Radicular cyst masquerading as a multilocular radiolucency. Quintessence Int (Berl). 2013 Jan;44(1):71–3.

4. Sood N, Maheshwari N, Gothi R, Sood N. Treatment of large periapical cyst like lesion: a noninvasive approach: a report of two cases. Int J Clin Pediatr Dent. 2015;8(2):133–7.

5. Mahesh B, Shastry SP, Murthy PS, Jyotsna T. Role of cone beam computed tomography in evaluation of radicular cyst mimicking dentigerous cyst in a 7-year-old child: a case report and literature review. Int J Clin Pediatr Dent. 2017 Jun;10(2):216.

6. Çalışkan MK, Kaval ME, Tekin U, Ünal T. Radiographic and histological evaluation of persistent periapical lesions associated with endodontic failures after apical microsurgery. Int Endod J. 2016 Nov;49(11):1011–9.

7. Koju S, Chaurasia NK, Marla V, Niroula D, Poudel P. Radicular cyst of the anterior maxilla: An insight into the most common inflammatory cyst of the jaws. J Dent Res Rev. 2019;6(1):26.

8. Yanaguizawa J. Cisto periapical: tratamento com ozonioterapia relato de caso clínico . [Curitiba]: Faculdade Sete Lagoas; 2020.

9. França GM de, Carmo AF do, Neto HC, Andrade ALDL de, Lima KC de, Galvão HC. Macrophages subpopulations in chronic periapical lesions according to clinical and morphological aspects. Braz Oral Res. 2019 May 27;33:1–11.

10. Karamifar K, Tondari A, Saghiri MA. Endodontic periapical lesion: an overview on the etiology, diagnosis and current treatment modalities. Eur Endod J. 2020;5(2):67.

11. Torres-Lagares D, Segura-Egea JJ, Rodríguez-Caballero A, Llamas-Carreras JM, Gutiérrez-Perez JL. Treatment of a large maxillary cyst with marsupialization, decompression, surgical endodontic therapy and enucleation - PubMed. J Can Dent Assoc. 2011;77:b87.

12. Schvartzman Cohen R, Goldberger T, Merzlak I, Tsesis I, Chaushu G, Avishai G, et al. The development of large radicular cysts in endodontically versus non-endodontically treated maxillary teeth. Medicina (B Aires). 2021;57(9):991.

13. Pitcher B, Alaqla A, Noujeim M, Wealleans JA, Kotsakis G, Chrepa V. Binary decision trees for preoperative periapical cyst screening using cone-beam computed tomography. J Endod. 2017;43(3):383–8.

14. Guo J, Simon JH, Sedghizadeh P, Soliman ON, Chapman T, Enciso R. Evaluation of the reliability and accuracy of using cone-beam computed tomography for diagnosing periapical cysts from granulomas. J Endod. 2013 Dec;39(12):1485–90.

15. Kruse C, Spin-Neto R, Evar Kraft DC, Væth M, Kirkevang LL. Diagnostic accuracy of cone beam computed tomography used for assessment of apical periodontitis: an ex vivo histopathological study on human cadavers. Int Endod J. 2019 Apr;52(4):439–50.

16. Chanani A, Adhikari H. Reliability of cone beam computed tomography as a biopsy-independent tool in differential diagnosis of periapical cysts and granulomas: An In vivo Study. J Conserv Dent. 2017 Oct;20(5):326–31.

17. Yu VSH, Messer HH, Yee R, Shen L. Incidence and impact of painful exacerbations in a cohort with post-treatment persistent endodontic lesions. J Endod. 2012 Jan;38(1):41–6.

18. Jeong HG, Hwang JJ, Lee SH, Nam W. Effect of decompression for patients with various jaw cysts based on a three-dimensional computed tomography analysis. Oral Surg Oral Med Oral Pathol Oral Radiol. 2017 Apr;123(4):445–52.

19. Talpos-Niculescu RM, Popa M, Rusu LC, Pricop MO, Nica LM, Talpos-Niculescu S. Conservative approach in the management of large periapical cyst-like lesions. a report of two cases. Medicina (B Aires). 2021;57(5):497.

20. Reddy S, Associate A, Reddy N, Dinapadu S, Reddy M, Pasari S. Role of ozone therapy in minimal intervention dentistry and endodontics: a review. J Int Oral Heal JIOH. 2013 Jun;5(3):102–8.

21. Rickard GD, Richardson RJ, Johnson TM, McColl DC, Hooper L. Ozone therapy for the treatment of dental caries.

Cochrane Database Syst Rev. 2019 Feb;2019(2):CD004153.

22. Ximenes C, Cardoso M, Astorga F, Arnold R, Pimenta LA, Vieira R de S. Pediatric dentistry antimicrobial activity of ozone and NaF-chlorhexidine on early childhood caries. Pediatr Dent. 2017;31:e2:1–10.

23. Laranjeira LMA, Andrade GS, Menezes AST, Gaspar BS, Sousa YR, Mascarenhas GL, et al. Tratamento de cisto radicular: uma abordagem multidisciplinar. Braz J Hea Rev. 2020;3(3):6925-41.

24. Bava FA, Umar D, Bahseer B, Baroudi K. Bilateral radicular cyst in mandible: an unusual case report. J Int Oral Health. 2015;7(2):61-3.

25. Rosenberg PA, Frisbie J, Lee J, Lee K, Frommer H, Kottal S, et al. Evaluation of pathologists (histopathology) and radiologists (cone beam computed tomography) differentiating radicular cysts from granulomas. J Endod. 2010;36:423-428.

26. Lin LM, Ricucci D, Kahler B. Radicular cysts review. JSM Dent Surg. 2017;2(2):1017.

27. Machado MEL, Costa VE, Nobeshima CK, Mercadé M, Cayón MR. Análise de diagnósticos radiográficos periapicais sugestivos de lesões refratárias. Rev Assoc Paul Cir Dent. 2016;70(2):141-6

28. Antony DP, Nivedhitha MS. Two-dimensional periapical, panoramic radiography versus three-dimensional cone-beam computed tomography in the detection of periapical lesion after endodontic treatment: a systematic review. Cureus. 2020;12(4):e7736.

29. Pitcher B, Alaqla A, Noujeim M, Wealleans JA, Kotsakis G, Chrepa V. Binary decision trees for preoperative periapical cyst screening using cone-beam computed tomography. J Endod. 2017;43(3):383-8.

30. Gonzalez SM, Spalding PM, Payne JB, Giannini PJ. A dentigerous cyst associated with bilaterally impacted mandibular canines in a girl: a case report. J Med Case Rep. 2011;5:230.

31. Medeiros KFM, Shinomiya AS, Ribeiro ALR, Fonseca RRS, Horta DFR, Alexandrino LD. Aplicação de ozônio como terapia coadjuvante no tratamento de lesão periapical extensa: relato de caso com acompanhamento de 3 ano. RDAPO: Revista Digital da Academia Paraense de Odontologia. 2020;4(2):26-35.

32. Nardello LCL, Amado PPP, Franco DC, Cazares RXR, Nogales CG, Mayer MPA, et al. Next-Generation Sequencing to assess potentially active bacteria in endodontic infections. J Endod. 2020, 46(8):1105-1112.

33. Paredes-Vieyra J, Enriquez FJ. Success rate of single- versus two-visit root canal treatment of teeth with apical periodontitis: a randomized controlled trial. J Endod 2012;38:1164–9

34. Kanmaz F, Altunbaş D, Zan R, Akpınar E. Nonsurgical endodontic treatment of a large periradicular lesion. Turk Endod J. 2017;2(1):21-24.

35. Boyce BF. Advances in the regulation of osteoclasts and osteoclast functions. J Dent Res. 2013; 92: 860-867.

REMOÇÃO DE LIMA ROTATÓRIA FRATURADA ASSOCIADA AO TRATAMENTO ENDODÔNTICO: RELATO DE CASO

NATÁLIA DOS SANTOS RODRIGUES
GRADUANDA

PROF. ESP. MÁRCIO LOPES LINHARES
ORIENTADOR

INTRODUÇÃO

O tratamento endodôntico consiste na limpeza, moldagem, desinfecção e obturação do canal radicular, tendo o objetivo à reparação tecidual[1]. Para obter o sucesso na terapia endodôntica, todas as etapas devem ser realizadas de forma criteriosa e dentro de padrões técnicos e biológicos sedimentados[2].

As limas endodônticas são instrumentos metálicos empregados como agentes mecânicos na instrumentação dos canais radiculares e são fabricados com liga de aço inoxidável ou de Níquel-Titânio. A fratura pode ser ocasionada no uso clínico por carregamento de torção, flexão rotativa e por suas combinações, por falta de habilidade do operador, desgaste do instrumento e canais curvos ou atrésicos.3

A instrumentação dos canais radiculares com o uso de instrumentos endodônticos manuais, os rotatórios e as substâncias químicas mais utilizadas são gluconato clorexidina 0,12% e hipoclorito de sódio 2,5%, estará agindo na desinfecção do local dos microrganismos existentes. Nesta etapa, essencial todo cuidado, pois tais acidentes pode ter como causa, a complexidade anatômica dos canais radiculares, o tipo de instrumento utilizado, o uso repetitivo e esterilização excessiva destes e ainda a falta de conhecimento e habilidade do dentista. 4

As fases do tratamento endodôntico podem ocasionar acidentes como perfurações e fraturas de instrumentos endodônticos. Uma etapa mais fundamental é a do preparo biomecânico, sendo responsável pela modelagem e limpeza dos canais radiculares onde durante o processo pode ocorrer à fratura do instrumento. 5

Os casos de instrumentos fraturados no interior dos canais radiculares na maioria das vezes não e acessível à região apical do dente, assim diminui o prognóstico favorável do tratamento. Por essa razão, cada caso deve ser avaliado, levando em considerações em alguns fatores como: o local em que se encontra (terço médio ou apical), o tipo do instrumento fraturado, o tamanho e diâmetro do fragmento, a acessibilidade ao instrumento, à condição periapical e a expectativa do paciente, avaliando os riscos e benefícios.6

Em relação ao fragmento fraturado do instrumento é um risco que o profissional assume durante a instrumentação endodôntica, e mais comum quando o dente a ser tratado possui curvaturas acentuadas ou canais calcificados que são considerados dificuldades anatômicas. Quando o fragmento de um instrumento ocorre no interior do canal radicular o ideal é remover o fragmento fraturado para a manipulação do canal radicular em toda sua extensão. Entretanto este procedimento algumas vezes é impossível de ser realizado.7

Para a remoção do fragmento fraturado no canal optar-se por limas Hedostroen, ultrassom, pinça halsteald mosquito, remoção intra-canal com solução irrigadora ou então tentar passar e criar um caminho ao lado do fragmento ou deixá-lo agir pelo selamento do canal ou remoção cirúrgica.8

O prognóstico é variável, dependendo do grau de dificuldade do caso pode ser reversível ou não o tratamento, devo sempre conscientizar o paciente, dando toda informação a respeito do tratamento proposto.

RELATO DE CASO

Inicialmente realizado seu cadastramento na Plataforma Brasil. Deu inicio após a submissão do Comitê de Ética e Pesquisa (Anexo II). Paciente M.A. S, 28 anos de idade, gênero masculino, foi encaminhado à Clínica Integrada da Faculdade do Amazonas – IAES na especialização de Endodontia queixando-se “tem uma lima no meu dente”. Durante a anamnese, o paciente não relatou alterações sistêmicas relevantes. No exame clínico intra-bucal foi observado na região ocluso-mesial o material provisório do elemento 37. No exame radiográfico periapical observou-se na imagem radiolúcida, sendo constatado um fragmento na raiz distal do molar inferior esquerdo de sintomatologia assintomática (Figura 1).

No término do exame clínico e exame radiográfico o plano de tratamento foi proposto através da técnica da pinça halsteald mosquito para a remoção do fragmento associado ao tratamento endodôntico utilizando o sistema de lima única reciprocante WaveOne® Gold (Dentsply, Suiça) (Figura 2). Paciente assinou termo de autorização de uso de imagens para o presente trabalho e o termo de consentimento livre e esclarecido (Apêndice II e III).

Figura 1 – Aspecto clinico Inicial

Figura 2 - Radiografia Inicial

Primeiramente, utilizou-se Digluconato de Clorexidina a 0,12% (Colgate®, USA) para a antissepsia da cavidade bucal, bochecho durante 1 minuto para diminuição da flora bacteriana. Posteriormente, deu-se inicio com a solução anestésica Articaina 4% com Epinefrina 1:100.00 o bloqueio do Nervo Alveolar Inferior e infiltrativas com a solução anestésica Articaína 4% em seguida o isolamento absoluto com grampo sem asa nº 26 (SS White®, Brasil) e lençol de borracha (MK Life®, Brasil) (Figura 3).

Inicialmente com a ponta diamantada esférica 1014 HL (Fava®, Brasil) em alta rotação foi removido o material provisório do elemento 37. Logo após foi posicionado a pinça halstead mosquito na embocadura do canal e removido o fragmento na raiz distal do elemento 37. (Figura 4).



Figura 3 – Aspecto Inicial do dente 37



Figura 4 – Removida a lima endodôntica

Feito a remoção da lima fraturada, deu-se iniciou o processo de instrumentação do canal através da pré-instrumentação com as limas flex #15, #20,#25 (Dentsplay®□, Brasil) (Figura 5), irrigando os condutos com hipoclorito de sódio 2,5%, para desinfecção de microrganismos e toxinas existentes (Asfer®, Brasil) (Figura 6).



Figura 5 – Limas tipo Flex



Figura 6 – Hipoclorito de Sódio

Foi realizada a instrumentação final dos condutos utilizando-se o sistema da lima reciprocante Wave One Gold Primary 25.07 25 mm (Dentsply®, Suiça) (Figura 7/8), acoplada ao motor endodôntico Schuster (Schut®, Brasil) (Figura 9).



Figura 7 – Instrumentação dos canais.



Figura 8 – Lima Wane One Gold



Figura 9 – Motor Endodôntico Schuster

Após a instrumentação dos condutos, foi realizado a prova do cone de guta-percha com o sistema Wave One Gold® (Dentsply®,Suiça) (Figura 10) e tirado a radiografia periapical para a verificação do comprimento de trabalho dos condutos do elemento 37 (Figura 11).



Figura 10 – Con e Gutta Percha WaneOnePrimary



Figura 11 – Prova do Cone

Terminado as etapas anteriores, deu-se inicio a obturação dos condutos, inundando os canais com EDTA Trisódico Líquido 17% (Maquira®, Brasil), agitando com a lima tipo k durante 3 minutos para remoção da smaer layer, seguido da irrigação final com hipoclorito de sódio 2,5% (Asfer®, Brasil), e secagem dos canais com cone absorvente estéril (Dentsply®,Suiça). A obturação dos canais foi utilizando-se o cimento endodôntico Sealer 26 (Figura 12), por apresentar ótima viscosidade penetrando e selando os canais laterais, baixa contração de presa, evitando espaço entre o cimento e as paredes dos canais, e por fim, a radiografia final do elemento 37 (Figura 13).



Figura 12 – Cimento endodôntico Sealer 26



Figura 13 - Radiografia Final

DISCUSSÃO

Segundo Vitor et al. (2011)7, Moura et al8 relataram que as fraturas de instrumentos durante os procedimentos endodônticos, apresentam na sua composição de aço inoxidável e NiTi, sendo um fator na torção quando a ponta do instrumento fica imobilizada, é aplicada uma força que ultrapassa o limite de resistência, que contribui a fratura do instrumento. Desta forma, o esforço de carregamento projeta uma deformação plástica na lima endodôntica. Afirmaram que as fraturas ocorrem por torção e flexão, além da falha do dentista ou falta de conhecimento anatômica, assim

dificultando o preparo biomecânico.

De acordo com Joana, Paula et al. (2013)9 a uma elevada chance de fraturas de instrumentos endodônticos no processo do preparo biomecânico dos molares no uso de limas de NiTi. Inês et al. (2011)11 Afirmaram que os instrumentos endodônticos que possuem níquel-titânio mostram trincas quando chegar no limite da curvatura, expondo a propagação de fratura, sendo assim relata que os instrumentos que apresentam NiTi nos casos rotatórios, pode ocasionar a fratura pela torção e fadiga flexural. Neste caso, não foi ocasionado à fratura por lima de aço inoxidável, mas sim por uma lima de níquel-titânio.

Oliveira et al. (2013)10 afirmaram que as fraturas por instrumentos endodônticos ocorrem nos elementos dentários em canais curvos ou atrésicos e ressalta que o fragmento pela inexperiência do dentista, mesmo relata que o fragmento que se encontra no interior do conduto pode permanecer no interior do dente desde que durante o tratamento seja corretamente a limpeza e selamento obturador. No caso, não ocorreu em canais curvos e sim em canais retos.

Rafael et al.(2015)11 concordaram que há uma prevalência de fratura endodôntica nos canais radiculares de molares, pelo fato dos canais serem mais atrésicos e curvos, mas ele discorda em manter o instrumento fraturado no interior do elemento dental se o mesmo apresentar uma lesão periapical, pois nota-se que o eficaz tratamento e menor devido à fratura do instrumento no seu interior. No caso apresentado o elemento dental não apresentava lesão apical.

Dallagnol et al. (2013)12 afirmaram que a possibilidade de manter o instrumento fraturado no interior do canal com vitalidade pulpar, pois os condutos do elemento dental não mostrou nenhuma colônia de microrganismos ou toxinas existente para que ocasionar um caminho de irritação aos tecidos periapicais. No estudo de Azevedo et al (2016)13, relataram que se ocasionar um fragmento no preparo biomecânico do elemento dental, pode ocorrer um prognostico insatisfatório ou o insucesso do tratamento endodôntico devido não ter finalizado a remoção do tecido infectado. No presente caso o fragmento fraturado foi totalmente removido tendo um prognóstico satisfatório.

De acordo com Yoshitsisugi (2006)14 a fratura dos instrumentos no processo do preparo biomecânico que não for possível à remoção, sendo assim a parte fraturada se torna o material obturador propriamente dito junto com a utilização do selamento durante a obturação. No caso deste estudo clinico observou-se o sucesso da remoção da lima fraturada e sucesso no tratamento endodôntico em sessão única.

Gonzalez et al.(2013)15 relataram se o fragmento fraturado tiver uma desinfecção eficaz durante a instrumentação do canal, não será necessário remover, mas se houver patologia periapical ou sintomas pré-operatórios no elemento dental é necessário fazer a remoção do fragmento ou por cirurgia. Por isso e de suma importância o sucesso terapêutico, assim evitar a perda dental.

CONCLUSÃO

De acordo com o diagnóstico clínico, foi optado o tratamento endodôntico em sessão única, que posteriormente com a presença de um acidente endodôntico da fratura de lima, foi realizado a remoção do fragmento através da técnica da pinça halsteald mosquito. Considerando o resultado obtido, conclui-se que essa técnica proposta da remoção da lima fraturada representou uma alternativa segura e viável, permitindo dar continuidade ao tratamento endodôntico tendo o alcance do sucesso terapêutico.

REFERÊNCIAS

1. Azevedo RMP. Remoção de Instrumentos fraturados em Endodontia {Dissertação}. Porto: Universidade Fernando Pessoa, Faculdade de Ciências da Saúde. 2016

2. Berutti E, Chiandussi G, Paolino DS, Scotti N, Cantatore G, Castellucci A,. et al. Effect of canal length and curvature on working length alteration with WaveOne reciprocating files. J Endod. 2011; 37(12): 1687-90.

3. Broi F. Manejo dos Canais na presença dos instrumentos no seu interior {Trabalho de conclusão de curso – especialização}. Porto Alegre Universidade Federal do Rio Grande do Sul. Faculdade de Odontologia; 2013.

4. Cohen S, Hargreaves K M. Caminhos da Polpa. 2007; ed. 9.

5. Dallagnol PT, Volpatto I, Hartmann M. Fratura de um instrumento endodôntico no canal radicular de um molar inferior esquerdo – relato de caso. Anais da VI Mostra de Iniciação Científica. IMED. 2013.

6. Franco V, Fabiani C, Taschieri S, Malentacca A, Bortolin M, Fabbro MD. Investigation on the shaping ability of nickel-titanium files when used with a reciprocating motion.

J Endod. 2011; 37(10): 1398-401.

7. George M, Rogerio MM. Analise do preparo dos canais radiculares utilizando-se a diafanização. Revista de Odontologia da UNESP. 2014; 43: 111-8.

8. Joana CS, Ana CB, Irene PV, Manuel FC. Prevalência da fratura dos instrumentos endodônticos por alunos de pre-graduação. Estudo clinico retrospectivo de 4 anos. Revista Portuguesa Estomatologia, Medicina Dentaria e Cirurgia Maxilofacial 2013; 54: 150-5.

9. Leite Aro. Separação de instrumentos endodônticos: causa, atuação clinica e prevenção {dissertação}. Porto Universidade Fernando Pessoa, Faculdade de Ciências da Saúde. 2016.

10. Meireles DA, Bastos MMB, Marques AAF, Garcia LFR, Sponchiado ECJ. Endodontic tratment of mandibular molar with root dilaceration using Reciproc single-file system. Restor Dent Endod. 2013;38(3): 167-71.,

11. Machado MEL, Nabeshima CK, Leonardo MFP, Cardenas JEV. Análise do tempo de trabalho de instrumentação recíproca com lima única: Waveone e Reciproc. Rev APCD. 2012; 66(2): 120-4.

12. Madarat, A. A. et al .Management of Intracanal Separated Instruments. Joe, 2013; 39: 8.

13. Navarro, JFB. et al. Tratamento de canais com instrumentos fraturados: Relato de caso. Uningá review, p. 79-84, 2013

14. Pereira HSC, Silva EJN, Coutinho FTS. Movimento reciprocante em endodontia: revisão de literatura. Rev Bras Odontol. 2012; 69(2):246-9.

15. Passos WG, Torres HR, Paulo AO, Castro-Silva IL, Files quanto à preservação da morfologia e ao tempo de trabalho despendido na preparação de canais curvos. Rev Odontol UNESP. 2013; 42(2): 99-103.

16. Rafael RR, Rafael NS, Sergio HSH, Vanessa RN, Eduardo AP, Luiz FT, Cirurgia Parendodôntica para remoção de instrumento fraturado: Relato de Caso. Brazilian Journal. 2015.

17. Rocha DGP, Alves VO, Martin AS, Fontana CE, Cunha RS, Bueno CES. Comparação entre os sistemas rotatórios Pathfile, ProTaper Universal e Twisted 07 J Odontol FACIT. 2015; 2(1): 3-8

18. Santos RB. Endodontia pré-clínica. Porto Alegre: Evangraf; 2020. 136p.

19. Soares I.J, Goldberg F. Endodontia: técnica e fundamentos. Porto Alegre: Artmed. 2011.

20. Victor TLV, Leticia CS, Hélio PL, Marcia PVP, Carlos NE. Fraturas dos instrumentos endodônticos. Recomendações Clinicas. Revista Brasileira de Odontologia. 2011; 68: 152-6.

21. Weis A. Avaliação e comparação de instrumentos endodônticos rotatórios NiTi antes e após do uso clinico {dissertação}. Porto Alegre Pontifícia Universidade Católica do Rio Grande do Sul, Faculdade de Odontologia. 2010.

MÚLTIPLAS EXTRAÇÕES E INSTALAÇÕES DE IMPLANTES ATRAVÉS DA TÉCNICA ALL-ON-FOUR: RELATO DE CASO

JOÃO LUIZ GUIRRO
PÓS-GRADUANDO

PROF. DR. MARCIO LANGBECK CASTELO BRANCO
ORIENTADOR

INTRODUÇÃO

Na atualidade, a cobrança por um sorriso harmônico tem sido mais cobrado pela sociedade, diante disso os pacientes têm buscado cada vez mais reabilitações totais ou parciais com ativação estética e funcional imediata ou em menor tempo possível, várias vezes por meio de implantes dentários. Nos últimos anos foram desenvolvidos diversos estudos que possibilitam a utilização de protocolos cirúrgicos que nos permitem a ativação imediata com resultados estéticos e funcionais satisfatórios1. Uma das coisas mais importantes em um tratamento de reabilitação é otimizar o tratamento e proporcionar maior conforto ao paciente1.

Pacientes edêntulos por longos períodos geralmente possuem atrofia do rebordo alveolar especialmente nas regiões posteriores com superficialização do nervo alveolar inferior quando se trata da mandíbula2. As técnicas cirúrgicas mais populares para ganho ósseo são: elevação do seio maxilar, reposicionamento do nervo, implantes zigomáticos e enxerto ósseo3. Essas técnicas demandam um aumento de custo e por vezes estão mais associadas à complicações pós-operatórias, como: edema; infecção; sangramento e dor3.

Diversas são as alternativas que tentam driblar o ganho de aumento ósseo que torna a cirurgia de reabilitação menos invasiva invasiva, como por exemplo: técnica all-on-four e all-on-six. Ambas buscam a exclusão de enxerto, seja ele xenógeno ou autógeno, tornando o procedimento mais simples, mais seguro e previsível, visto que o implante deve ser posicionado no osso maduro e nutrido do paciente, sem a necessidade de aditivo ósseo, o que por vezes, demandam maior tempo para osteointegrar e tornam o processo mais demorado3.

A técnica all-on-four consiste na colocação de dois implantes anteriores em inserção e posição axial e dois implantes posteriores inclinados para distal em uma angulação de 30º a 45º e colocados em região do segundo pré-molar paralelo a parede anterior do seio maxilar3-5. Diversos estudos demonstram que essa técnica apresenta várias vantagens em termos de redução de estresse ósseo, também é menos invasiva quando comparada a elevação do seio maxilar e técnicas de enxertia óssea, sendo uma das principais indicações da técnica é a reabilitação de maxila e mandíbula atrófica3,4,6-8. No estudo de Darwich et. al., 2021 citaram a taxa de sucesso de 93% para implantes distais e 98% para implantes axiais.

A técnica all-on-four pode ser realizada por meio da cirurgia guiada seguindo a abordagem sem retalho ou usando retalho com um guia cirúrgico de metal, que aumenta a precisão e garante o posicionamento e inclinação adequados de implantes distais, devido a angulação precisa presente no guia e que deve ser seguida durante a inserção dos implantes distalizados5. Quando a cirurgia para instalação dos implantes é antecedida por múltiplas extrações é interessante que o remanescente ósseo seja regularizado, garantindo mais previsibilidade ao tratamento.

As exodontias múltiplas são definidas pela literatura como sequências de cirurgias de exérese de elementos dentários pela técnica aberta em uma mesma sessão9. Dentre as indicações as quais pode ser empregada pode-se destacar dentes com grande comprometimento por cáries extensas, necrose pulpar, doenças periodontais graves, razões estéticas, dentes fraturados, motivos protéticos, mobilidade e ausência de procedimento conservador viável10. Pacientes que possuem necessidade de exodontias múltiplas tem demasiada preocupação com as possíveis alterações na estética e na fonação, portanto deve-se planejar a reabilitação estética e funcional o quanto antes ou até mesmo imediatamente após as exodontias11.

Este trabalho tem como objetivo relatar um caso clínico de múltiplas extrações para viabilizar posterior tratamento de reabilitação com implantes dentários. instalações de quatro implantes, seguindo a técnica all-on-four, além de revisar conceitos sobre a técnica. Para consubstanciar este estudo forma selecionados inicialmente 104 artigos científicos indexados nas bases de dados: Scielo, PubMed, Google acadêmico e portal de periódicos da capes, após a leitura do resumo/abstract dos artigos, foram excluídos 53 e selecionados 23 para formulação do embasamento teórico científico. O caso clínico é oriundo da paciente atendida na Clínica de Especialização de Cirurgia e Traumatologia Bucomaxilofacial e Implantodontia da Faculdade do Amazonas – IAES.

RELATO DE CASO

Paciente do sexo feminino, compareceu na clínica de odontologia da Faculdade do Amazonas - IAES apresentando queixas estéticas e à procura por melhoria do seu sorriso. Ao exame clínico intra-oral, foi possível observar a ausência de diversos elementos dentários inferiores, sendo observados em mandíbula somente os dentes 31, 32, 33, 35, 41 e 42, que apresentaram mobilidade devido a periodontite

avançada, além da visualização de perda óssea tanto em altura quanto em espessura das áreas desdentadas (Figura 1). Diante dos exames de imagem, foi visualizado que a paciente

não tinha altura óssea suficiente porém à palpação, foi constatada espessura em região anterior de mandíbula. Na região posterior foi constatado que não havia espessura e altura adequada para a instalação dos implantes, conforme exame de imagem demonstrado na (Figuras 2).



Figura 1 – Elementos dentários com periodontite e áreas de perda óssea.



Figura 2 – Radiografia panorâmica inicial

Devido a queixa, análise dos exames de imagens, exame clínico intra-oral, e desejo da paciente, foi realizado o plano de tratamento que consistiu em exodontia dos dentes 31, 32, 33, 35, 41 e 42 pois os mesmos não serviriam como suporte para prótese parcial removível, uma vez que a paciente tinha periodontite, além do dente

31,41 terem sido tratado canal, quanto aos implantes apenas em região posterior, não seria viável pois não há uma boa qualidade e quantidade óssea, seguido de regularização do remanescente ósseo e posteriormente realização de cirurgia guiada para instalação de 4 implantes para futura confecção de prótese total implanto- suportada inferior.

A medicação pré-operatório consistiu em 1g de Amoxicilina e 4mg de dexametasona. Após a montagem da mesa cirúrgica e colocação do campo cirúrgico estéril (Figura 3), a paciente foi submetida a anestesia local com anestésico Articaína 4% com bloqueio do nervo alveolar inferior, bucal, lingual e mentoniano e posteriormente foi feita a complementação com anestesia papilar em algumas áreas. Inicialmente foi realizada a exodontia dos dentes 31, 33, 33 e 35 seguidos dos dentes 41 e 42, conforme Figura 4. Após a avulsão dos elementos dentários foi feita incisão linear que se estendeu da região do segundo pré molar do lado esquerdo à região de segundo pré molar do lado direito, seguido de descolamente mucoperiosteal total e localização do nervo mentoniano, conforme (Figura 4).



Figura 3 – Mesa cirúrgica montada



Figura 4 – Alveolos pós exodontia e descolamente mucoperiosteal total

Em seguida, foi realizada a regularização do rebordo ósseo remanescente, retirada de espículas ósseas e feita a inspeção dos alvéolos para confirmar a ausência de quaiquer corpos estranhos ou tecido de granulação, conforme demonstrado na (Figura 5).



Figura 5 – Regularização do rebordo ósseo remanescente

Nesse momento, foi feita perfuração em linha mediana para posicionar o guia cirúrgico corretamente para a fase de instalação dos implantes (Titanium Fix - Sistema E-fix plataforma regular 3.75 x 13.00), confome (Figura 6). O guia cirúrgico

foi posicionado e foi utilizada a técnica All-on-4, onde os implantes anteriores, um em cada lado, foram posicionados em 0º, conforme mostra a (Figura 7). Os posteriores em ambos os lados, foram posicionados em uma angulação de 30º, para distal, devido a qualidade e quantitade óssea (Figura 8) e por fim a Figura 9 demonstra a instalação dos 4 implantes.

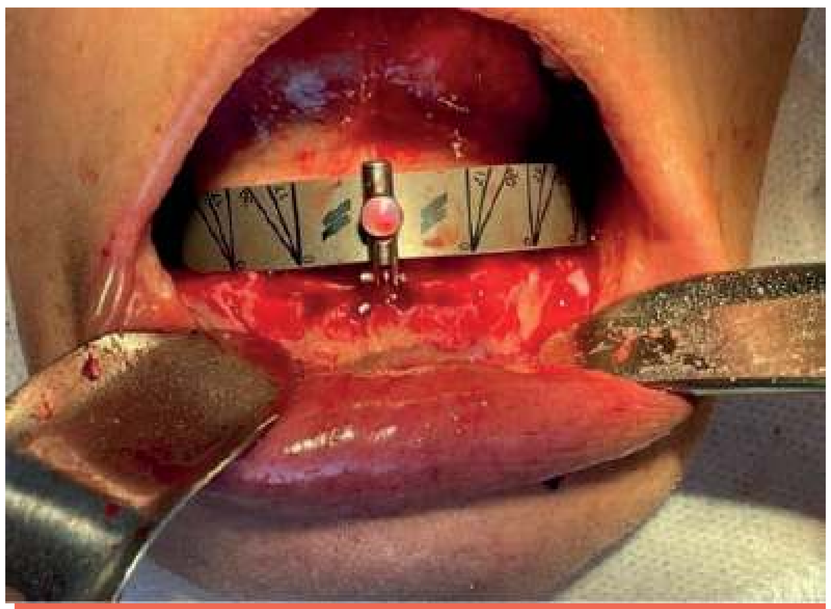

Figura 6 – Posicionamento do guia cirúrgico com perfuração em linha mediana

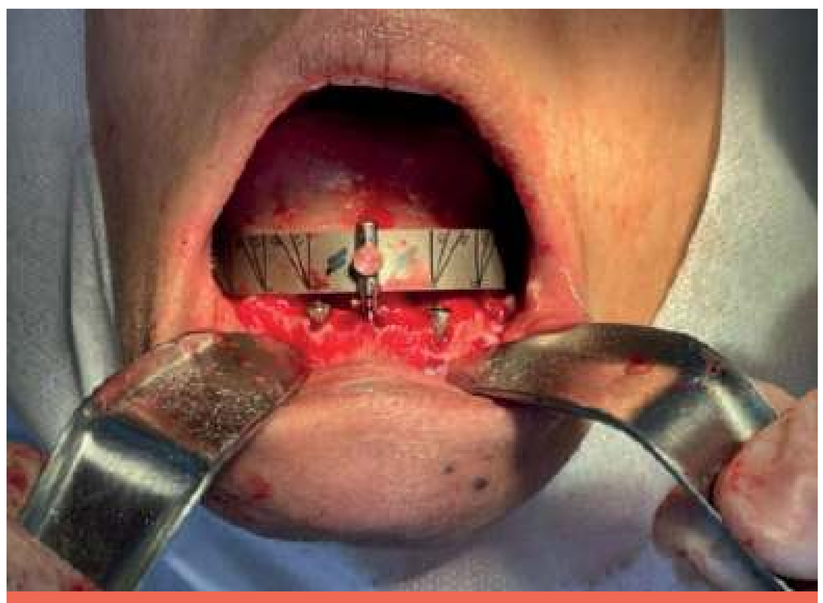

Figura 7 – Instalação em 0º dos implantes anteriores



Figura 7 – Instalação em 0º dos implantes anteriores

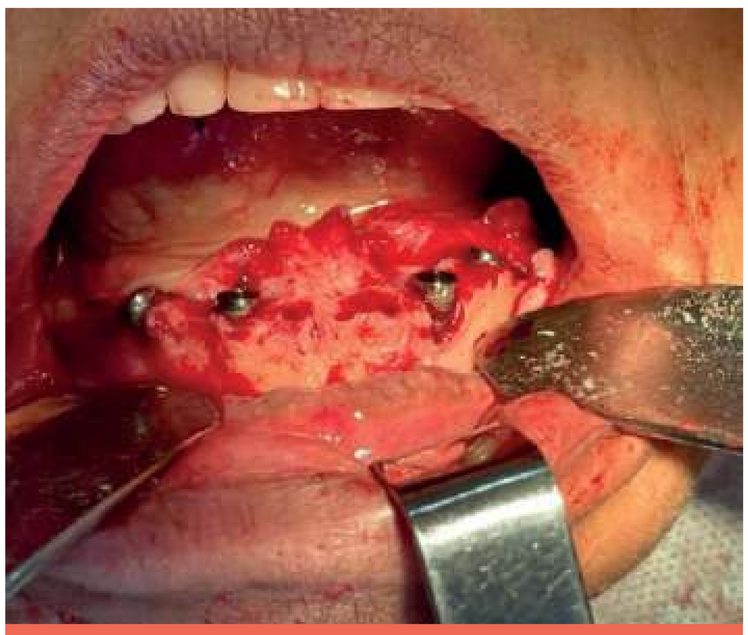

Figura 9 – Implantes anteriores instalados em 0º e posteriores instalados em 30º

Por fim, o sítio cirúrgico foi inspecionado e irrigado abundantemente com soro fisiológico, em seguida foi realizada sutura festonada utilizando fio de Nylon 5- 0, conforme (Figura 10). No pós-operatório imediato paciente respondeu bem e nos 7 dias seguintes não observou-se infecção ou graves queixas álgicas. A medicação pós-operatória consistiu em: Amoxicilina (500mg de 8 em 8 horas), Ibuprofeno (300mg de 12 em 12 horas) e Dipirona Sódica (500mg de 6 em horas). A radiografia panorâmica final está evidenciada na (Figura 11).



Figura 10 – Sutura festonada



Figura 11 – Radiografia final evidenciando os implantes instalados

CONCLUSÃO

Atualmente, podem ser encontradas diversas técnicas a fim de realizar reabilitação de pacientes edêntulos dentre elas podemos citar as próteses provisórias, prótese total ou parcial removível, próteses fixas que podem ser dento suportada ou implanto suportada12. Entretanto, segundo a literatura um dos tratamentos mais previsíveis e eficazes é o tratamento por meio da instalação de implantes osseointegráveis, apresentando taxas de sobrevivência acima dos 90%13. No entanto, algumas falhas ainda podem ocorrer13,14.

A literatura demonstra que o edentulismo a longo prazo ocasiona severa reabsorção dentária levando a atresia de maxilar ou mandibular15. Os implantes curtos são utilizados com o intuito de resolver situações em que se encontre problemas como

altura óssea, presença de estruturas que não permitam o uso de implantes convencionais, bem como ser uma alternativa para procedimentos de enxertia óssea16. Portanto o uso dos implantes curtos apresentam menor risco cirúrgico de perfuração do seio maxilar, parestesia mandibular e menor necessidade de procedimentos de aumento ósseo em região posterior antes ou concomitante a instalação dos implantes17.

A técnica All-on-four é considerada uma das diversas técnicas empregadas segundo a literatura em casos de pacientes com maxilares atróficos, é uma alternativa a inviabilização de enxertos ósseos ou uso de membrana para levantamento de seio maxilar18. Contudo, a reabilitação pelo protocolo "All on Four" não é um procedimento simples, por reabilitar área com o nível reduzido de estrutura óssea19.

A técnica de implante convencional empregada de maneira eficaz em casos de ausência unitária ou múltiplas de dentes, os quais apresentam altura óssea adequada, onde correspondem de forma eficaz de maneira satisfatória20. Entretanto, no caso clínico relatado devido a severa reabsorção sofrida ao longo dos anos ocasionada pela ausência dos elementos dentários os implantes convecionais tornaram-se inviáveis e tornou-se necessária utilizar um sistema a qual fosse realizado em área de nível ósseo reduzido. Portanto optou-se pelo protocolo "All on four", uma vez que é uma alternativa a inviabilização de enxertos ósseos18,19.

A instalação de implantes imediatamente após exodontia é descrita pela literatura com casos de sucesso, principalmente quando considera-se a osteointegração e o fato de diminuir as morbidades ao paciente uma vez que faz-se um só tempo cirúrgico para exodontia e implantes21,22. Entretanto, a saúde do elemento a ser extraído deve ser levada em consideração uma vez que dentes com supuração ou infecção periapical extensa não são candidatos à extração e imediata instalação do implante23.

CONCLUSÃO

Pode-se concluir que é essencial que seja realiza a cirurgia para remoção dos elementos dentários previamente a cirurgia de implante, conferindo melhor qualidade óssea para a instalação dos implantes dentário. Logo, é notório sucesso da terapêutica empregada no caso relatado satisfazendo as necessidades estéticas e funcionais do paciente, além de evoluir em bom estado geral de saúde com ausência de quadro inflamatório patológico e infeccioso.

REFERÊNCIAS

Tonellini G, Vigo RS, Novelli G. Double guided surgery in All-on-4® concept: when ostectomy is needed. Int J Dent. 2018 Feb 4;2672549.

Nasr S, Ali R. Computer guided flapless versus Free hand flap surgery for implants supporting All-on-4 fixed prosthesis in atrophied mandible. One year clinical and radiographical results of a randomized trial. Egyptian Dental Journal. 2021;67(4):3237-3249.

Darwich A. et al. Fatigue loading effect in custom-made all-on-4 implants system: A 3D finite elements analysis. IRBM. 2021.

Hopp M, Nobre MA, Maló P. Comparison of marginal bone loss and implant success between axial and tilted implants in maxillary All-on-4 treatment concept rehabilitations after 5 years of follow-up. Clinical Implant Dentistry and Related Research. 2017:849-859.

Soto-Peñaloza D. et al. The all-on-four treatment concept: systematic review. Journal of Clinical and Experimental Dentistry. 2017:e474.

Ayali A. et al. Biomechanical comparison of the All-on-4, M-4, and V-4 techniques in an atrophic maxilla: a 3d finite element

analysis. Computers in Biology and Medicine. 2020:103880.

Maló, Paulo, et al. "The All-on-4 treatment concept for the rehabilitation of the completely edentulous mandible: a longitudinal study with 10 to 18 years of follow- up. Clinical implant dentistry and related research 21.4 (2019): 565-577.

Cavalcante RA, et al. Reabilitação implantossuportada pela técnica "all on four" após periimplantite mandibular: relato de caso. Scientific-Clinical Odontology.

2021.

Santos AL. Reabilitação do sorriso com exodontias múltiplas e prótese imediata: relato de caso clínico [trabalho de conclusão de curso - bacharel]. Universidade Federal de Juiz de Fora, Departamento de Odontologia, 2019.

França S, et al. Exodontias múltiplas associadas à alveoloplastia com finalidade de reabilitação protética: relato de caso clínico. Research, Society and Development. 2021;10(1):e14010111608-e14010111608.

Leite JJV. Prótese parcial removível temporária imediata: relato de caso clínico. Repositório de Trabalhos de Conclusão de Curso, 2021.

Gomes APA, et al. Prótese fixa sobre dentes e implantes: relato de caso. Research, Society and Development. 2021;10(12):e190101220167- e190101220167.

Tonini KR. Sucesso de implantes osseointegráveis em pacientes hipertensos: estudo retrospectivo de 17 anos. 2021.

Passos JD. Métodos e técnicas para obtenção do perfil de emergência em próteses sobre implantes, 2021.

Rocha LLA, et al. Augmentation of the atrophic mandible with a block corticomedullary graft. Case Reports in Dentistry. 2020.

Anzolin D. Implantes dentários curtos. 2021.

Barboza E, et al. Desempenho clínico dos implantes curtos: um estudo retrospectivo de seis anos. Rev Periodontia. 2007;17(4):98-103.

Coelho IP. Técnica protocolo all-on-four. Monografia. (Pós-graduação em Cirurgia e Traumatologia Bucomaxilofacial) – OdontoPós: Instituto de Odontológico de Pós-Graduação – Faculdade Menino de Deus. Porto Alegre, 2019.

Cavalcante RA, et al. Reabilitação implantossuportada pela técnica "all on four" após periimplantite mandibular: relato de caso. Scientific-Clinical Odontology, 2021.

Casanova MJ, et al. Rehabilitación auditiva con implante auditivo

osteointegrado en la atresia congénita bilateral del canal auditivo externo. Acta otorrinolaringológica española: Organo oficial de la Sociedad española de otorrinolaringología y patología cérvico-facial. 2021;72(5):288-294.

Medeiros MS, et al. Exodontia atraumática e implante imediato em área estética: relato de caso. Research, Society and Development. 2020;9(9): e880997997-e880997997.

Souza Junior GR, Dantas RMX. Implante imediato após exodontia em molar superior. Scientific-Clinical Odontology, 2020.

Zani SR, et al. Colocação de implante imediato após exodontia: relato de caso clínico. Odontologia Clínico-Científica. 2011;10(3):281-284.

EXPANÇÃO RAPIDA DA MAXILA CIRURGICAMENTE ASSISTIDA SOB ANESTESIA LOCAL: RELATO DE CASO

YAN HENRIQUE BARBOSA SIQUEIRA
GRADUANDO

PROF. JORGE CARRAZANA
ORIENTADOR

INTRODUÇÃO

O número de pacientes adultos em busca da harmonia facial e dentária é cada vez mais desejada na atualidade. Nesse contexto, as deformidades faciais, sobretudo as deficiências transversais da maxila, estão associadas a um comprometimento funcional e estético, ocasionando a mordida cruzada posterior bilateral ou unilateral, ampinhamentos dentários, obstrução nasal e apnéia obstrutiva do sono.

O diagnóstico da deficiência transversal da maxila deve ser estabelecido por meio de avaliação clínica, radiográficas e análise de modelos. A análise clínica inclui avaliação da simetria e forma do arco maxilar, concavidade da abóbada palatina, largura dos corredores bucais durante o sorriso, oclusão e modo predominante de respiração do paciente (nasal ou bucal). Um amplo corredor bucal e base alar estreita são sugestivos de deficiência transversa da maxila[1]. Dentre a etiologia dessa discrepância, incluem-se as dimensões maxilares hereditárias, injúrias traumáticas iatrogênicas ou não, aberrações de erupção, comprimento inadequado do arco, macroglossia e hábitos parafuncionais[2].

O tratamento muitas vezes não consiste apenas em procedimentos ortodônticos, havendo também uma associação com etapas cirúrgicas, as quais englobam as osteotomias clássicas verticais e horizontais dos maxilares[3]. Diversas modalidades terapêuticas são empregadas para o tratamento das deformidades transversais, como expansão ortodôntica, expansão palatina rápida, osteotomia Le Fort I segmentada e expansão rápida da maxila cirurgicamente assistida (ERMCA)4

Inicialmente descrita por Angell em 1860, a Expansão Rápida da Maxila (ERM) para correção de deficiências transversais foi reavaliada por Hass em 1961, sendo preconizado que a faixa etária ideal para a ERM através do aparato ortodôntico-ortopédico corresponde a de pacientes jovens, com idade máxima de 14 anos para mulheres e 16 anos para homens7.

Tal situação justifica os altos índices de insucesso e a dificuldade da realização deste procedimento em pacientes com 20 anos ou mais cujos ossos já possuem maturidade esquelética, ou seja, o desenvolvimento dos ossos do crânio é um fator essencial no planejamento e na execução deste tratamento. A maturidade esquelética é o que condiciona o resultado final8,9.

A expansão rápida da maxila cirurgicamente assistida (ERMCA) é uma técnica cirúrgica bem estabelecida para correção de deficiências em pacientes com maturidade esquelética, descrita em 1860, vem sendo aprimorada com o objetivo de se tornar uma técnica mais estável e com resultados mais promissores9.

A técnica inclui osteotomias em áreas de resistências a expansão osteotomizada, sutura palatina, pilar Zigomático-maxilar e abertura piriforme, com o intuito de auxiliar na separação da sutura palatina mediana, tendo como resultado expansão maxilar e diminuição dos efeitos da inclinação ortodôntica10.

Associa-se o procedimento ortodôntico ao cirúrgico, assim devendo existir uma interação entre o ortodontista e o cirurgião buco-maxilo-facial. A Expansão Rápida da Maxila cirurgicamente assistida (ERMCA) almeja reestabelecer o equilíbrio do complexo craniofacial e consequentemente realizar a correção funcional e estética das má oclusões.

Os benefícios da correção transversal da maxila incluem melhora na oclusão dentária e esquelética, diminuindo à necessidade de exodontias para o tratamento ortodôntico, melhora da estética durante o sorriso e saúde periodontal além de ocasionar benefícios na respiração devido à redução da resistência nasal.

RELATO DE CASO CLÍNICO

Paciente GCPP, 23 anos, melanoderma, gênero feminino, compareceu ao serviço de especialidade em Cirurgia e Traumatologia Bucomaxilofacial da Faculdade do Amazonas – IAES encaminhado pelo ortodontista e apresentou quadro de deficiência transversal de maxila.

No exame físico intra-bucal, observou-se palato ogival, atresia maxilar, mordida cruzada posterior unilateral e apinhamento dentário anterossuperior com giroversão do elemento dentário 21 e higiene oral satisfatória.

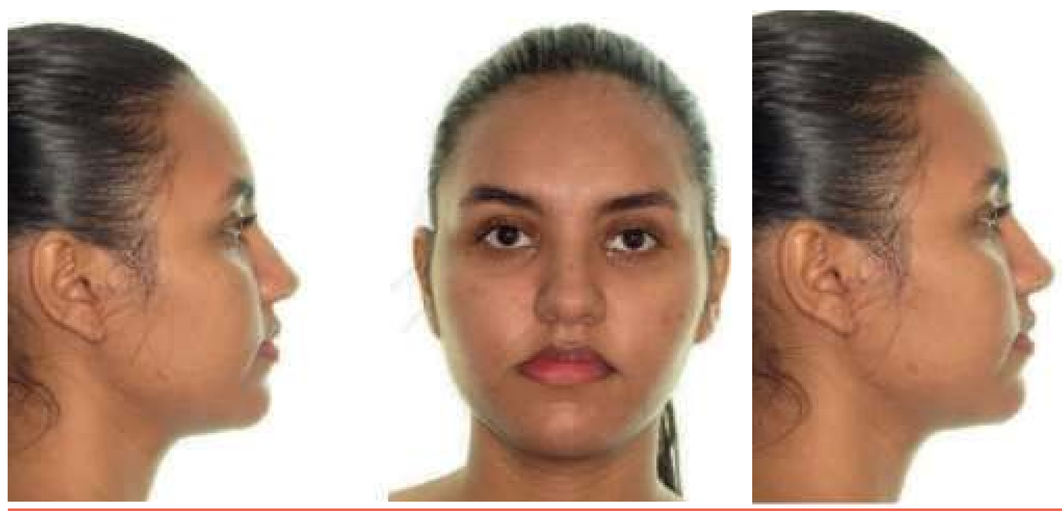

Figura 1: Fotografias iniciais do caso: (A) Perfil esquerdo; (B) Frontal; (C) Perfil direito.



Figura 2 – Fotografias intra-oral (A) intra-oral frontal.



(B) Intra-oral superior



(B) Intra-oral superior



(D) Intra-oral esquerda.

No exame de imagem observou-se, seios maxilares bem desensolvidos e normoareados, concha nasais inferiores com contorno e tamanho dentro da normalidade, septo nasal integro e sem desvio significativo. Côndilos, processos coronóides, turbérculos e eminências articulares integros e com radiopacidade normal. A paciente não apresentava convergência das raízes das unidades dentárias 11 e 21. Foi observado um perfil convexo com a maxila e presença dos elementos dentários 18,28,38 e 48 inclusos. (Figura 3, 4 e 5).



Figura 3: Radiografia panorâmica.



Figura 4: Taleradiografia.

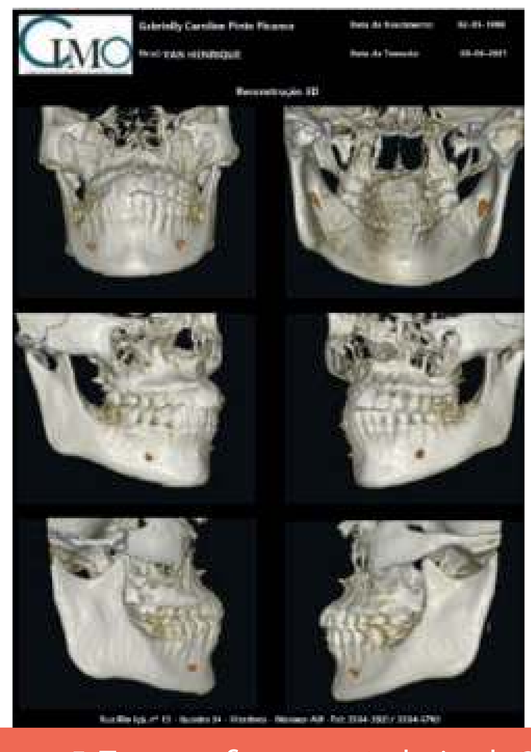

Figura 5: Tomografia computadorizada 3D.

Um aparelho expansor palatino do tipo Hyrax (Figura 6), cimentado nos primeiros pré-molares e primeiros molares superiores, foi instalado precedendo a cirurgia. A paciente foi medicada com 15 mg de midazolam por via ora e Diprospan via intramuscular 30 minutos antes do procedimento. Administrou-se anestesia com articaína 4% (epinefrina 1:100.000) utilizando bloqueio dos nervos maxilares bilateralmente (NASP, NASM, NASA, PALATINO MAIOR, NASOPALATINO), obtendose anestesia de toda a região maxilar. Anestesia infiltrativa com mais um tubete e meio de solução anestésica nos locais das incisões foi realizada, com finalidade de obter vasoconstrição da mucosa e diminuir o sangramento transoperatório.



Figura 6 – Hyrax.

Efetuou-se uma incisão com bisturi, montado com lâmina número 15 em fórnice de vestíbulo superior direito, iniciada no pilar zigomático-maxilar, estendida para a região de espinha nasal anterior, seguida de um descolamento de tecido mole em toda a margem, com uma extensão em túnel para a posterior, indo até a tuberosidade da maxila e outra para anterior, até a fossa nasal com descolamento da mucosa lateral da fossa nasal (figura 7). Fez-se a osteotomia com uma broca cirurgica ZEKRYA da parede lateral da maxila, indo da margem da fossa nasal até a região posterior ao pilar zigomáticomaxilar; o restante da parede lateral da maxila na região posterior foi osteotomizado com um cinzel e martelo, até próximo à região de túber. O mesmo procedimento foi realizado do lado esquerdo. (figura 8).



Figura 7: Incisão em fórnice de vestibulo superior direito.



Figura 8: Osteotomia da parede lateral (D) da maxila.

Com um descolamento que se estendia da espinha nasal anterior até próximo ao ápice da crista óssea alveolar, entre as unidades dentárias 11 e 21 à osteotomia foi executada com uma broca cirúrgica ZEKRYA e a área da sutura foi exposta até quase o ápice da crista alveolar. Com um cinzel reto e martelo a osteotomia da região interdentária foi completada e assim efetuando a separação da sutura palatina mediana (figura 9). O distrator foi ativado até cerca de duas voltas completas, mantido por 3 minutos nessa posição, até ser notada presença de um diastema interincisal, seguindo então à desativação do disjuntor e à sutura das incisões. (figura 10).



Figura 9: Osteotomia da região interdentária.



Figura 10: Sutura.

Foram dadas instruções sobre os cuidados pós-operatórios e prescrições: amoxicilina 500 mg (de 8 em 8 horas por sete dias), nimesulida 100 mg (de 12 em 12 horas por três dias), dipirona sódica 500 mg (de 6 em 6 horas em caso de dor) e bochechos com clorexidina 0,12% (de 8 em 8 horas por 7 dias). A paciente foi liberada do consultório cerca de 30 minutos após o fim do procedimento cirúrgico. Seu retorno foi agendado com três dias de pós-operatório para ativação do aparelho na clínica de ortondontia. Instruiu-se a paciente a fazer ativação do aparelho com dois quartos de volta pela manhã e à noite, totalizando uma ativação de 1 mm/dia. Paciente retonou com sete dias e apresentou bom estado cicatricial das incisões mucosas, relatando ausência de sintomatologia dolorosa no período pós-operatório.



Figura 11: Pré-operatório.



Figura 12: Pós-operatório de 3 meses.

DISCUSSÃO

A ERMCA é uma técnica cirúrgica bem estabelecida para correção de deficiências transversas em adultos, momento em que a maturidade esquelética já se tornou uma realidade11, 12. Neste caso descrito, a ERMCA foi indicada em virtude da idade da paciente e da magnitude da discrepância transversa, fatores que dificultariam ou até impossibilitariam a correção da alteração por meio de terapêuticas ortodônticas ou ortopédicas12, 13, 14. Os aparelhos ortopédicos tipo Haas ou tipo Hyrax são os mais utilizados nos procedimentos de ERMCA. O primeiro é dentomucossuportado, e o segundo apenas dentossuportado. No caso relatado foi escolhido o expansor de Hyrax, pois ele não entra em contato com a mucosa palatina, prevenindo isquemia e possível necrose15.

As diversas osteotomias maxilares, empiricamente propostas para facilitar a expansão da maxila em dimensão lateral, refletem opiniões conflitantes sobre as áreas primárias de resistência no esqueleto craniofacial. Isaacson e Ingram afirmam que, histologicamente, a sutura intermaxilar é a área de maior resistência para expansão. Por outro lado, os autores provam que o aumento do esqueleto facial, a idade e a maturidade óssea não são os principais fatores para a resistência da expansão, e sim as articulações remanescentes da maxila. Em contraste, Timms et. al., 1968 reforça que a sutura intermaxilar é fonte primária de resistência para forças de expansão, enquanto Lines et. al., 1975 e Bell et. al., 1976 relatam que as maiores áreas de resistência são as suturas zigomático-frontal, zigomático-temporal e zigomático-maxilar. Historicamente, ao identificar as áreas de resistência no esqueleto craniofacial para expansão maxilar, houve o desenvolvimento de várias osteotomias para expandir a maxila lateralmente, juntamente com a utilização de aparelhos distratores. Contudo as técnicas tradicionais favorecem a osteotomia intermaxilar como procedimento cirúrgico de escolha.

Em 1972 foi relatada uma técnica para aumento da dimensão transversal em expansão maxilar por meio da osteotomia tipo Le Fort I, sem uso de distração, em combinação com a separação cirúrgica da sutura intermaxilar20. Uma técnica similar à empregada atualmente para ERMCA foi descrita em 1975, em que osteotomias nos pilares de resistência óssea, associadas ao uso de aparelho expansor, promoviam a expansão da maxila18. Mas somente em 1976 foi dado fundamento científico necessário para esse procedimento cirúrgico21. Pogrel et al. 1992 descreveram a ERMCA com osteotomias no pilar zigomático bilateralmente, não se estendendo anteriormente à abertura piriforme, e posteriormente à fissura esfenopalatina e osteotomia intermaxilar, além de relatarem o uso de Hyrax. Com tal técnica, os autores observam uma expansão média de 7,5 mm e a recidiva após um ano de tratamento pode chegar a 1,5 mm ou menos. Rabelo et. al., 2002 realizaram a ERMCA com uma variação na técnica proposta por Bays e Greco 1992, na qual foram efetuadas osteotomias bilaterais da abertura piriforme até a porção posterior do pilar zigomático-maxilar, sem separação da lâmina pterigoide, procedimento feito sob anestesia local. Os autores concluíram ser um método eficaz para correção de deformidade transversal da maxila. Koudstaal et. al., 2005 em revisão de literatura, asseguram que atualmente a ERMCA se tornou uma técnica bem estabelecida e extensamente aplicada para correção de deformidades transversais da maxila, porém não havendo um consenso na literatura sobre qual técnica é mais eficaz.

A avaliação do paciente que será submetido à ERMCA abrange análise facial, exame intrabucal, exames de imagem como telerradiografias, radiografias panorâmicas, oclusais e periapicais, bem como radiografias de mão e punho para identificar o potencial de crescimento do paciente9,24. Inclui-se ainda a análise de modelos de gesso, em que se constatam discrepâncias na forma e no tamanho dos arcos dentários9. Entre as complicações da ERMCA, citam-se: irritação do tecido palatino pela compressão do expansor sobre o tecido mole do palato, podendo levar à necrose; hemorragia; síndrome do compartimento orbital, o que pode ocasionar amaurose; infecções; dor durante a ativação, especialmente nos casos de separação inadequada dos pilares, expansão unilateral ou assimétrica; problemas periodontais e recidivas14,15.

CONCLUSÃO

A partir do caso clínico apresentado, conclui-se que a expansão rápida da maxila cirurgicamente assistida se mostrou um procedimento eficaz e seguro para a correção da deficiência transversa em pacientes adultos ou perante aqueles que não obtiveram êxito no tratamento ortopédico.

A técnica cirúrgica utilizada proporcionou um adequado auxílio para a correção das deficiências transversais presentes. Trata-se de um procedimento associado à cirurgia e à ortodontia e pode ser aplicado sob anestesia geral ou local, com ou sem sedação. Várias técnicas são relatadas na literatura, no entanto atualmente são adotadas pela maioria dos cirurgiões as osteotomias mais simples, que permitem a expansão maxilar com pequena taxa de complicações e baixo índice de recidiva.

REFERÊNCIAS

1. Mayrink,G. Correção de deformidade transversa de maxila associada à cirurgia ortognática: um ou dois tempos cirúrgicos?. Rev. Cir. Traumatol. Buco-Maxilo-Fac., Camaragibe. (2010) jul./set. 10(3): 33-38.

2 Ribeiro Jr, Pd. Avaliação clínica dos procedimentos de expansão cirurgicamente assistida da maxila (ECAM). R Dental Press Ortodon Ortop Facial.(2006); 11(1) : 44-59.

3 Davis MW, Kronman JH. Anatomical changes induced by splitting of the midpalatal suture. Angle Orthod. 1969;39:126-32.

4 Mommaerts MY. Transpalatal distraction as a method of maxillary expansion. Br J Oral Maxillofac Surg. 1999;37:268-72. . 1999;37:268-72. 1999;37:268-72.

5 Angell, Eh. Treatment of irregularity of the permanent or adult teeth. In:Dent Cosmos. May, 1860; 1 (1 0) : 5 4 0 – 5 4 5 .

6 Haas, A.J. Rapid expansion of the maxillary dental arch and nasal cavity by opening the midpalatal suture. Angle Orthodontist, Appleton, 1961; 31(2):73-90.

7 Rocha Ns. Discrepancia transversal da maxila: tratamento ortodontico-cirurgico. Rev Cir Traumatol Buco-Maxilo-Fac 2005;5: 55-60.

8 Bell Wh, Jacobs Jd. Surgical orthodontic correction of horizontal maxillary deficiency. J Oral Surg 1979;37: 897-902.

9 Rabelo Lrs, Bastos Eg, Germano Ar, Passerii La. Expansão de maxila cirurgicamente assistida sob anestesia local. R Dental Press Ortodon Ortop Facial 2002;7:73-9.

10 Mommaerts MY. Transpalatal distraction as a method of maxillary expansion. Br J Oral Maxillofac Surg. 1999;37:268-72. . 1999;37:268-72. 1999;37:268-72.

11 Bailey LJ, White RP, Proffit WR. Segmental Le Fort I osteotomy for management of transverse maxillary deficiency. J Oral Maxillofac Surg. 1997;55:728-31.

12 Koudstaal MJ, Poort LJ, van de Wal KGH, Wolvius EB, Prahl-Andersen B, Schulten AJM. Surgically assisted rapid maxillary expansion (SARME): a review of the literature. Int J Oral Maxillofac Surg. 2005;34:709-14.

13 Altug Atac AT, Karasu HA, Aytac D. Surgically assisted rapid maxillary expansion compared with orthopedic rapid maxillary expansion. Angle Orthod. 2006;76:353-9.

14 Mehra P, Cottrell DA, Caiazzo A, Lincoln R. Mehra P, Cottrell DA, Caiazzo A, Lincoln R. Lincoln R. Life-threatening, delayed epistaxis after surgically assisted rapid palatal expansion: a case report. J Oral Maxillofac Surg. 1999;57:201.

15 Lanigan DT, Mintz SM. Complications of surgically assisted rapid palatal expansion: review of the literature and report of a case. J Oral Maxillofac Surg. 2002;60:104-10.

16 Isaacson RJ, Ingram AH. Forces produced by rapid maxillary expansion. III Forces present during retention. Angle Orthod. 1965;35:178-86.

17 Timms DJ. An occlusal analysis of lateral maxillary expansion with midpalatal suture opening. Dent Pract Dent Res. 1968;18:435-48.

18 Lines PA. Adult rapid maxillary expansion with corticotomy. Am J Orthod. 1975;67:44-56.

19 Bell wH, Epker BN. Surgical-orthodontic orthodontic rthodontic expansion of the maxilla. Am J Orthod. 1976;70:517-28.

20 Steinhauser Ew. Midline splitting of the maxilla for correction of malocclusion. J Oral Surg. 1972;30:413-22.

21 Kennedy Jw, Bell wH, Kimbrough OL, James wB. Osteotomy as an adjunct to rapid maxillary expansion. Am J Orthod. 1976;70:123-37.

22 Pogrel MA, Kaban LB, Vargervik K, Pogrel MA, Kaban LB, Vargervik K, Baumrind S. Surgically assisted rapid maxillary expansion in adults. Int J Adult Orthod Orthognat Surg. 1992;7:37-41.

23 Bays RA, Greco JM. Surgically assisted rapid palatal expansion: an outpatient technique with long-term stability. J Oral Maxillofac Surg. -term stability. J Oral Maxillofac Surg. term stability. J Oral Maxillofac Surg. 1992;50:110-3.

24 Albuquerque RR, Eto LF. Previsibilidade de sucesso na disjunção palatina avaliada pelo estágio de maturação esquelética. Estudo piloto. Rev Dent Rev Dent Dent Press Ortodont Ortop. 2006;11:1-15.

REABILITAÇÃO ORAL COM PRÓTESE PARCIAL REMOVÍVEL INFERIOR CONJUGADA COM ATTACHMENT EXTRA CORONÁRIOS EMIRRÍGIDOS – RELATO DE CASO

CLEIVA DE MELO RIBEIRO HENRIQUES
PÓS-GRADUANDA

PROFº. MSC. GUIBSON DA SILVA LITAIFF
ORIENTADOR

INTRODUÇÃO

O estudo da reabilitação oral protética de pacientes parcialmente desdentados é de grande importância para a Odontologia moderna, e a prótese parcial removível (PPR) ainda é uma alternativa viável por diversos motivos, tais como: impossibilidade de prótese parcial fixa pela disposição dos elementos dentários remanescentes, falta de suporte ósseo para a reabilitação por implantes ósseo integrados e pelo custo menor quando comparada a outros tratamentos reabilitadores. A PPR supre falhas funcionais e estéticas causadas pela falta parcial de elementos dentários, no entanto, características específicas de cada paciente podem determinar o sucesso do tratamento, principalmente no que diz respeito ao suporte da prótese, que pode depender de dentes, da associação de dentes e de mucosa, e atualmente da associação com próteses[1].

A prótese parcial removível é uma modalidade de tratamento usada para recompor elementos dentais perdidos e tecidos circunvizinhos, de modo a integrar-se totalmente ao sistema estomatognático, devolvendo ao paciente a função fonética, estética e conforto. Desde as primeiras descrições dos "attachments" na literatura, estes têm por objetivo recompor a estética, função mastigatória, estereognose e recuperar o equilíbrio bioestático, preservando o rebordo alveolar e determinando, dessa forma, um resgate da auto-estima do paciente e sua retomada do convívio social[2].

A confecção de uma prótese parcial removível (PPR) depende da integração de alguns fatores, tais como: diagnóstico, formulação e execução precisa de um planejamento fundamentando-se nos princípios biomecânicos. Alguns autores relacionaram o uso de grampos com o desenvolvimento de cárie e doenças periodontais, bem como, o comprometimento da estética na região anterior. Sabe-se que, uma PPR confeccionada de forma incorreta pode conduzir ao aumento da mobilidade do dente, podendo contribuir à reabsorção do rebordo residual sob a base da prótese. Assim, um dos princípios fundamentais a ser alcançados nas próteses com grampos ou com encaixes é a distribuição das forças nos tecidos suportes. Os encaixes foram idealizados com o intuito de melhorar as limitações estéticas das PPRs. Em 1910, Herman Chayes idealizou estes dispositivos de retenção. Desse modo a associação das PPR(s) com encaixes representaram uma nova alternativa tanto em termos funcionais como estéticos, fornecendo resiliência, retenção e estabilidade adicional em comparação às próteses parciais removíveis com grampos[3].

A combinação simultânea de prótese parcial fixa (PPF) e prótese parcial removível (PPR) para reabilitação oral tem o sistema metalocerâmico como o mais indicado, por apresentar versatilidade, possibilita ser indicado em elementos unitários anteriores e posteriores, em próteses de pequenas e grandes extensões utilizando sistemas de encaixe. O uso simultâneo da PPR com PPF apresenta resultados eficazes, pois fornece estética e distribuição das forças oclusais nas estruturas de suporte. O custo da reabilitação é mais elevado pela associação de encaixes das próteses, entretanto, apresenta uma boa durabilidade e retenção. Os princípios biomecânicos utilizados na confecção da PPR são os mesmos aplicados na reabilitação que usa encaixes como retentores diretos. Os encaixes são conectores, rígidos ou resilientes, que direcionam forças oclusais, servindo de ancoragem e fixação da PPR. Os encaixes de semiprecisão, também chamados de"attachments", estabelecem a união da PPF e PPR em uma mesma arcada de forma não rígida[4].

Os "attachments" são constituídos basicamente por duas partes: um componente "fêmea", geralmente contido dentro do contorno da coroa do dente pilar e um componente "macho", unido ao pôntico ou à estrutura da prótese. Essas duas partes se justapõem de maneira que a separação entre ambas é dificultada pelo atrito gerado na interface de suas paredes; este sistema foi chamado de "macho-fêmea"[3].

Nesse contexto, a utilização de PPR associada a "attachments" possibilita reabilitações orais mais estéticas, sendo importante destacar que esses dispositivos possuem indicações específicas de acordo com suas características. Os "attachments" podem ser classificados de acordo com sua confecção (precisão ou semiprecisão), movimentação (rígidos ou resilientes) e localização (intracoronário ou extracoronário). Em relação à sua confecção, os "attachments" de precisão são pré-fabricados, e seus componentes mecânicos são metal contra metal, com mínima separação quando em função. Já os do tipo semiprecisão podem ser fabricados em plástico, fibra sintética ou cera, e possuem uma tolerância menos precisa em relação aos de precisão. Considerando-se o tipo de movimentação, são classificados como rígidos ou resilientes. Os resilientes possuem uma certa liberdade de movimentos com a PPR, sendo indicados quando houver extensão distal ou em Classe IV de Kennedy com larga extensão, enquanto os rígidos são usados em próteses dentossuportadas.

Quanto à localização, os "attachments" podem ser intracoronários ou extracoronários. Os intracoronários são incorporados no próprio contorno da coroa do dente, com a vantagem de a força que é exercida pela prótese ser aplicada mais diretamente ao longo eixo do dente. Nesses casos, "attachments" rígidos são mais indicados, propiciando maior retenção indireta e precisão no encaixe. Por outro lado, os

extracoronários localizam-se na parte externa do contorno da coroa dental, e o tipo resiliente tem maior indicação, o que possibilita vários eixos para o posicionamento da prótese, algo importante para pacientes com limitações biomecânicas ou anatômicas[5].

Dentre as vantagens dos aparelhos removíveis de retenção por encaixe, as mais citadas são: a estética, em especial na região anterior; melhor eficiência nos grampos nas cargas mastigatórias em forças axiais e justaposição das paredes verticais; neutralização da força lateral; braço de alavanca interfixa mais cervicalmente em relação ao grampo; maior proteção aos dentes suporte a incidência de cárie[3]. Em contrapartida, as desvantagens sobre a necessidade de preparo cavitário intra e/ou extracoronários; procedimentos clínicos e laboratoriais mais elaborados e refinados; o atrito entre as paredes pela repetição constante geram desgastes, precisando de reparos; altura coronária do dente suporte que podem inviabilizar o uso de coroas curtas ou baixas; preparos intracoronários podem afetar a vitalidade do remanescente coronário ou sua angulação no arco dentário necessitando de tratamento endodôntico ou ortodôntico; consertos são complexos e em muitos casos inviáveis; e para casos de encaixes pré-fabricados é difícil formar o contorno proximal em especial na região gengival[6]. Embora apresente um custo mais elevado, o tratamento protético com associação de encaixes (“attachments”) apresenta durabilidade cerca de três vezes maior, além de melhora substantiva no grau de retenção obtido[7]. Os princípios biomecânicos utilizados no planejamento de uma PPR convencional são os mesmos aplicados nos tratamentos que utilizam encaixes como retentores diretos[8].

Com o intuito de aumentar o grau de satisfação e, consequentemente, melhorar a qualidade de vida dos indivíduos parcialmente edêntulos, o profissional além de orientar o paciente em relação à correta higienização e manutenção das próteses, deve oferecer outras alternativas não convencionais de PPRs que resultem em melhor retenção, estabilidade, eficiência mastigatória e estética, como a associação de tratamentos com PPR e prótese parcial fixa (PPF) por meio de encaixes ou a implantes[9].

Afimam ainda que na busca pelo tratamento, a melhoria estética e funcional são as duas grandes queixas do paciente, sendo sua satisfação um dos fatores importantes no sucesso ou insucesso da reabilitação protética. No entanto, para atingir tal sucesso, o profissional deve ponderar muitas outras condições na escolha do melhor procedimento reabilitador para o paciente, considerando questões psicológicas, mecânicas, estéticas, financeiras e biológicas. De acordo com os aspectos anteriores, seria pertinente discutir as principais alternativas para o tratamento com PPRs e seus efeitos sobre o grau de satisfação e qualidade de vida dos pacientes reabilitados[9].

O objetivo deste trabalho é apresentar o caso clínico de uma reabilitação protética com associação da prótese parcial fixa e prótese parcial removível como uma opção alternativa para a paciente que se queixava da falta de estética dos grampos, vantagens e técnica de confecção da prótese conjugada.

RELATO DE CASO CLÍNICO

Paciente O.F.C., gênero masculino, 67 anos de idade, compareceu à clínica odontológica da Faculdade do Amazonas – IAES, com queixa principal de necessidade de confeccionar as próteses superior e inferior após extração dos dentes posteriores (elementos 16 e 36) e estética insatisfatória dos elementos anteriores. Paciente relatou nunca ter realizado um tratamento protético por não ter condições financeiras e agora gostaria de realizar o tratamento. (Figura 1, 2 e 3).



Figura 1 - Aspecto inicial vista frontal



Figura 2 - Vista lateral direita



Figura 3 - Vista lateral esquerda

Após a autorização com assinatura no TCLE (Termo de Consentimento Livre e Esclarecido) da paciente para realização dos procedimentos inicialmente planejados, inicio-se o exame clínico e anamnese, onde não foi relatado nenhuma alteração sistêmica como diabetes ou doença de base que interferisse no planejamento proposto.



Figura 4 - Aspecto inicial vista oclusal superior



Figura 5 - Aspecto inicial vista oclusal inferior

No exame clínico intra-bucal observou-se que o paciente mostrava higiene bucal satisfatória, ausência dos elementos 22, 16, 17,18, 27, 28, 36, 37, 38, 46 ,47 e 48, o que causou uma diminuição da dimensão vertical de oclusão e perda de contenção posterior (Figuras 2 e 3), o rebordo gengival estava saudável e a cicatrização da extração recente dos elementos 16 e 36 estava ocorrendo de forma satisfatória. (Figuras 4 e 5).

O arco superior classificado como Classe II de Kennedy, modificação 1 (Figura 4), e o arco inferior apresentava-se classificado como Classe I de Kennedy (Figura 5). Ambas arcadas, superior e inferior, não eram reabilitadas.



Figura 6 - Radiografia panorâmica inicial

O exame radiográfico evidenciou tratamento endodôntico satisfatório dos elementos 14, 15, 44 e 45 (Figura 6). Após anamnese, exames clínicos intra e extraorais, exames radiográficos, obtenção de modelos de estudo (Figuras 7 e 8), montagem em articulador semi-ajustável e análise de modelo no delineador, realizou-se o planejamento do caso já visando inicialmente a recuperação da DVO.



Figura 7 - Análise dos modelos de gesso



Figura 8 - Análise dos modelos em oclusão

O tratamento proposto ao paciente incluiu a confecção de núcleos metálicos fundidos para os elementos 44 e 45; coroas provisórias para os elementos 11, 12, 13, 24, 35, 43, 44 e 45; PPF provisória para os elementos 21 e 23, e a confecção de 11 próteses fixas metalocerâmicas, associadas a prótese parcial removível com encaixe extra coronários tipo "attachment" semirrígidos 3-0.

Foi planejado após a recuperação estética e funcional através das próteses provisórias e cimentação dos núcleos metálico-fundidos nos elementos 44 e 45, coroas metalocerâmicas esplintadas do elemento 44 e 45 a serem confeccionadas. Na face distal das coroas metalocerâmicas dos elementos 35 e 45, foi prevista a colocação de encaixes semirrígidos, com o objetivo de otimizar a estética e de prover proteção aos pilares, já que a resiliência da mucosa é 10 a 13 vezes maior do que a do ligamento periodontal dos dentes pilares.



Figura 9 - encaixe escolhido



Figura 10 - SR 3.0 "Fêmea" isolado em Metal



Figura 11 - SR 3.0 "Macho" isolado em Metal

O encaixe escolhido foi o SR 3.0 - Conector Semi Rígido, extra-coronário totalmente mecânico fabricado em liga cobalto/-cromo (CNG)®, (figuras 9, 10 e 11) por apresentar dimensões compatíveis com as dimensões dos dentes pilares, possibilidade de ativação e por permitir o movimento vertical desejado. As etapas clínicas da confecção das coroas metalocerâmicas foram executadas de acordo com o protocolo clínico recomendado.

O tratamento reabilitador fora dividido em duas etapas, em que a primeira consistiu na adequação da oclusão do paciente DVO, objetivando eliminar qualquer condição que seja prejudicial ao sucesso da prótese e preservar os tecidos e estruturas remanescentes, seguida da segunda etapa referente ao tratamento protético de confecção e instalação das PPR convencional superior e PPR com conectores semirrígidos na inferior.

A primeira sessão do tratamento protético, iniciou-se com a desobturação dos 2 elementos 44 e 45 (Figura 05) com broca largo 25mm n 1, 2 e 3 (Maillefer - Dentsply®). Em seguida foi realizada a moldagem para a confecção dos núcleos metálicos fundidos pela técnica direta com resina acrílica vermelha (Dencrilay®-Dencril, Brasil). Com os pinos metálicos fundidos confeccionados foram provados, após ajuste, os núcleos foram limpos com monômero (líquido autopolimerizável - TDV®) e álcool 70% para remover impurezas e em seguida foram cimentados definitivamente com fosfato de zinco (LS COLTENE® - Suíça).

Os núcleos metálicos fundidos para serem preparados, é necessária uma boa visualização do término, para isso é feita a inserção do fio retractor para o afastamento gengival químico mecânico. Na mesma sessão clínica, foi colocado o fio retrator Nº 00 foi utilizado solução hemostático (ViscoStat®, Ultradent®, EUA). O preparo foi realizado com as brocas 4219, 4138, 3100 e 3118 devolvendo angulação correta, paralelismo, lisura, acabamento e polimento - (KG Sorensen®, Europeu). (Figuras 12 e 13)



Figura 12 - Preparo dos núcleos metálicos fundidos (vista lateral)



Figura 13 - Preparo dos núcleos metálicos fundidos (vista oclusal)

Nas sessões seguintes foram preparados os elementos 11, 12, 13, 21, 22, 23, 24, 35, 43, 44 e 45 (Figura 14) para a confecção de uma coroa total sendo os elementos 35 e 45 com encaixe dos “attachments” com a PPR, pontas diamantadas 3216, 3145, 4138 tronco – cônica objetivando: Preparo sub gengival, chanfrado com ângulos arredondados, inclinação 3 a 5□, término regular, viabilizando a obtenção de formas de resistência e retenção adequadas para uma coroa metalocerâmica.



Figura 14 - Preparos dos elementos



Figura 15 - Cimentação provisória

Na mesma sessão foram confeccionados os provisórios com resina acrílica autopolimerizável (Alike - GC America INC®) utilizando a técnica de dentes de estoque dando acabamentos, polimentos, ajustes e em seguida cimentados com cimento de hidróxido de cálcio. (Figura 15)

Para a confecção da infraestrutura metálica dos elementos 11, 12, 13, 21, 22, 23, 24, 35, 43, 44 e 45, foi realizada a moldagem de trabalho dos elementos preparados com silicone de adição. (Panasil Putty Soft Denso - Ultradent®) obtendo-se assim uma cópia fiel do término cervical e foi enviado para o laboratório. (Figuras 16 e 17)



Figura 16 - Moldagem de trabalho superior finalizado





Figura 18 - Prova da estrutura metálica visão frontal



Figura 19 - Prova da estrutura metálica inferior visão oclusal com "attachments" semirrígidos em posição em posição

A moldagem de transferência foi realizada com silicone de condensação (Oranwash L®-Zhermack, Itália). Posteriormente ao molde, foi realizado o vazamento dos mesmos com gesso tipo IV (Asfer® – São Paulo, Brasil), registro de mordida com silicone de condensação, sem os provisórios e enviado ao laboratório para a realização da estrutura metálica fundida com "attachments" semirrígidos (sem rotação) Cérvico oclusal e vestíbulo lingual 3-0, fabricado em liga cobalto cromo (CNG®, São Paulo).



Figura 20 - Prova da estrutura metálica com visão lateral direira com "attachments" em posição



Figura 21 - Prova da estrutura metálica com visão lateral esquerda com "attachments" em posição

Com a infraestruturas metálicas confeccionadas, (Figuras 18 e 19) foram realizada as provas do trabalho para ver a adaptação ou interferência do mesmo aos términos dentários ou aos pinos intraradiculares verificando o seu assentamento já com o sistema de "attachment" extracoronário resiliente em posição contido nas estruturas das próteses (Figuras 20 e 21), ou seja, o elemento "macho" do "attachment" do sistema de retenção na PPF. Foi realizado a união entre as estruturas dos elementos 43, 44 e 45, a solda fria com resina acrílica vermelha (Dencrilay®-Dencril, Brasil) e enviado ao laboratório para solda definitiva. (Figura 22) Seguido do registro de cor dos elementos inferiores, com o auxílio da escala Vita classical (Wilcos®-Brasil), a cor selecionada da escala foi A2.



Figura 22 - Prova da estrutura metálica com solda fria vista oclusal

Em seguida após as coroas prontas virem do laboratório (Figura 23, 24, 25, 26, 27 e 28) foi realizado a prova da porcelana para ser observado a necessidade de futuros ajustes, modificação na anatomia e harmonização da estrutura dentária com a face do paciente.



Figura 23 - Coroas definitivas finalizadas superiores



Figura 24 - Coroas definitivas finalizadas com "*Attachments*" vista lateral direita



Figura 25 - Coroas definitivas finalizadas com "*Attachments*" vista lateral dirceita



Figura 26 - Coroas definitivas inferiores finalizadas



Figura 27 - Coroas definitivas finalizadas com "*Attachments*" vista oclusal superior



Figura 28 - Coroas definitivas finalizadas com "*Attachments*" vista oclusal inferior

Visto isso, todas as estruturas equilibradas com a prótese, foi realizada a cimentação das coroas da prótese fixa este caso apresenta substrato (dentina), o cimento escolhido foi o resinoso dual Set PP (SDI® – Austrália) pois apresenta propriedades auto-condicionante, autoadesivo. Além de ter um protocolo de cimentação simplificado, sem necessidade de condicionamento ácido prévio e nem de um sistema adesivo,

tem um controle de umidade maior, resistência de união, integridade marginal e liberação alta de flúor auxiliando na remineralizarão natural dentinária. Com as coroas metalocerâmicas finalmente cimentadas o paciente foi devidamente orientado em relação ao controle mecânico da placa bacteriana nos conectores que já estavam posicionados nas coroas dos elementos 35 e 45. (Figuras 29, 30 31 e 32).



Figura 29 - Coroas definitivas finalizadas em posição e fresas na face lingual



Figura 30 - Coroas definitivas finalizadas com "*attachments*" ("macho e fêmea") em posição e fresas na face lingual



Figura 31 - Coroas definitivas finalizadas com "*attachments*" ("macho e fêmea") em posição vista lateral direita



Figura 32 - Coroas definitivas finalizadas com "*attachments*" ("macho e fêmea") em posição vista lateral esquerda

Após 7 dias da instalação das próteses fixas, o paciente retornou para obtermos um controle posterior pós-cimentação e realizar a moldagem para confecção das estruturas metálicas das PPRs superior e inferior, iniciando assim a segunda fase do tratamento protético reabilitados deste paciente.



Figura 33 - Prova da estrutura metálica fundida da PPR vista oclusal

Então, os modelos de trabalho foram obtidos para serem utilizados na confecção das estruturas metálicas das PPR. Com as estruturas metálicas da prótese removível prontas, foram realizadas as provas das armações metálicas das PPR na boca do paciente para verificar a adaptação. (figuras 33, 34 e 35) Promoveu-se a união das "fêmeas" dos sistemas à estrutura metálica da PPR inferior, com emprego de resina auto-polimerizável (Duralay®) para posterior soldagem em laboratório (figura 36).



Figura 34 - Prova da estrutura metálica fundida da PPR vista lingual direita



Figura 35 - Prova da estrutura metálica fundida da PPR vista lingual esquerda



Figura 36 – Captura do attachment solda fria com resina acrílica vermelha vista oclusal



Figura 37 - Captura do attachment solda fria com resina acrílica vermelha vista oclusal no modelo de gesso

Após a soldagem e polimento da estrutura da PPR superior, foi realizada novamente prova da estrutura metálica da PPR na boca do paciente, verificando o seu assentamento já com o sistema "attachments" extracoronários semirrigidos contidos nas estruturas das próteses, ou seja, os elementos "machos" dos "attachments" do sistema de retenção na PPF e nas coroas, e as "fêmeas", na estrutura metálica da PPR.



Figura 38 - Captura do attachment solda fria com resina acrílica vermelha vista lateral direita



Figura 39 - Captura do attachment solda fria com resina acrílica vermelha vista lateral esquerda

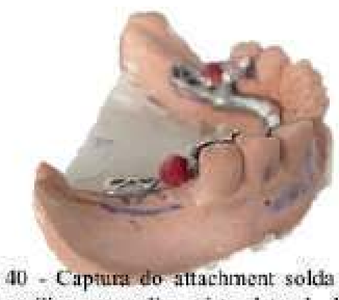

Figura 40 - Captura do attachment solda fria com resina acrílica vermelha vista lateral direita no modelo de gesso



Figura 41 - Captura do attachment solda fria com resina acrílica vermelha vista lateral esquerda no modelo de gesso



Figuras 42 – ceroplastia PPR superior



Figura 43 - ceroplastia PPR inferior superior

Após montagem dos dentes artificiais, (Figuras 42 e 43) foi realizada a prova estética e funcional das PPR, para verificar se a estética e a obtenção da correta oclusão (Figuras 44, 45, 46 47 e 48). As PPR foram enviadas para polimerização da resina acrílica. (Figuras 49, 50 e 51)



Figura 44 - Prova dos dentes em cera da PPR antes da fundição e acrilização vista frontal



Figura 45 - Vista lateral direita da prova dos dentes em cera



Figura 46 - Vista lateral esquerda da prova dos dentes em cera



Figura 47 - oclusal superior da prova dos dentes em cera



Figura 48 - oclusal inferior da prova dos dentes em cera

A instalação de ambas as próteses na boca do paciente foi realizada e instrução de higienização, foi feito o acompanhamento clínico após 24 horas, sete dias, quinze dias e um mês. Após 7 dias do término do tratamento, paciente retornou para avaliação e verificou-se a eficácia estética e funcional das próteses e com o relato satisfatório do paciente. (Figuras 52, 53, 54 e 55)



Figura 49 – PPRs acrilizadas no modelo de gesso vista frontal



Figura 50 – PPRs acrilizadas no modelo de gesso vista lateral direita



Figura 51 - PPRs acrilizadas no modelo de gesso vista lateral esquerda



Figura 47 - oclusal superior da prova dos dentes em cera



Figura 48 - oclusal inferior da prova dos dentes em cera



Figura 52 - Instalação da PPR superior



Figura 53 - Adaptação da PPR dos "*attachments*" as coroas metalocerâmicas inferiores

Ao final do tratamento reabilitador, para que se obtivesse uma coloração e estética harmoniosa, foram realizadas restaurações nas faces vestibular, incisal e proximal nos elementos 31, 32, 33, 41 e 42 que apresentavam-se com desgastes incisais e abrasões cervicais, com a resina composta nas cores yE e A2 (Spectra, DENTSPLY SIRONA®) alcançando um aspecto mais estético do paciente. (Figura 58).



Figura 54 - Avaliação após instalação vista lateral direita



Figura 55 - Avaliação após instalação vista lateral esquerda



Figura 56 - Aspecto inicial

DISCUSSÃO

O presente estudo relatou uma reabilitação oral com uma associação entre prótese fixa metalocerâmica e prótese parcial removível com encaixe extracoronário semirrígido, onde foi possível devolver estética, função e bem-estar físico e psicológico do paciente por meio de um método menos invasivo e de menor custo.

Em relação ao tipo de "attachment", optou-se pela localização extracoronária, considerando-se a estabilidade e retenção adequadas, principalmente em PPR com extensão distal. Os

"attachments" extracoronários, por serem posicionados fora do contorno normal da coroa, podem gerar um torque destrutivo no dente pilar, uma vez que a força não é totalmente direcionada no sentido do seu longo eixo. Dessa forma, deve ser realizado um planejamento minucioso e indicá-
lo de forma segura. Assim, em casos de PPR de extremidade livre, há a necessidade de pilares bilaterais para minimizar ou reduzir os efeitos nocivos deste torque[5]. conforme realizado no caso descrito.

Para permitir que os pacientes classe I de Kennedy apresentem uma eficiência mastigatória aceitável e uma estética compatível com as exigências sociais, os encaixes resilientes utilizados em PPR associados à PPF se apresentam como um meio seguro e eficiente, devido às diferenças estruturais das suas áreas de suporte[10]. Como o encaixe resiliente extra-coronário apresenta movimento no sentido vertical, ameniza a discrepância existente entre o dente suporte e o rebordo ósseo, atuando de forma efetiva na proteção periodontal e na manutenção do rebordo ósseo[11].

Em boa verdade, uma das principais indicações dos "attachments" é a estética, sendo que esta é um fator preponderante quando se utilizam estes tipos de sistemas retentivos em tratamentos de reabilitação oral. Desta forma, evita-se o prejuízo estético geralmente associado aos grampos convencionais visíveis das próteses parciais removíveis e obtém-se uma excelente distribuição das forças funcionais e parafuncionais sem sobrecarga dos dentes pilares. Por outro lado, este tipo de retentores também é muito utilizado quando é mandatório aumentar a estabilidade e retenção em pacientes com próteses removíveis parciais ou totais e prótese combinada. Também se adequam a casos que necessitem impreterivelmente de retenção a nível anterior ou em casos em que apenas existem fragmentos radiculares passíveis de serem mantidos e utilizados como pilares em reabilitações com sobredentaduras dento-suportadas. Além do supracitado, as próteses removíveis ou combinadas com "attachments" surgem como uma excelente alternativa nos casos em que é impossível reabilitar com recurso a implantes dentários[12].

Não obstante, este tipo de solução protética não deverá ser considerada em pacientes com dificuldades motoras e quando é obrigatório que se verifique um paralelismo dos pilares, isto é, quando devido à existência de um eixo de inserção e desinserção da prótese dentária, os sistemas de retenção tenham que estar paralelos.Para além do enunciado, os "attachments" não se encontram indicados em dentes muito estreitos vestíbulo-lingualmente, em coroas clínicas muito curtas, em dentes jovens ou com câmaras pulpares extremamente largas, em pacientes que não tenham espaço interoclusal suficiente para a manutenção adequada do sistema retentivo, em casos de doença periodontal grave pré-existente ou em pacientes com higiene oral deficitária. A utilização de sistemas de "attachments" permite a confeção de próteses com menor impacto na fonação, contribuindo também para a preservação dos tecidos moles e duros do paciente, conferindo uma boa retenção e estabilidade, assim como uma capacidade e sensação mastigatórias satisfatórias. Independentemente dos pontos positivos referidos previamente, as próteses removíveis com "attachments" são mais dispendiosas relativamente às próteses convencionais devido à eventual necessidade de tratamento endodôntico, periodontal e restaurador dos dentes e raízes pilares e à maior dificuldade técnica de confeção clínica e laboratorial. Deve ainda salientar-se a necessidade de uma rigorosa manutenção da higiene e cuidados periodontais periódicos dos dentes remanescentes para o sucesso a médio e longo-prazo desta solução protética, similarmente às próteses removíveis convencionais[12].

Os encaixes extracoronarios necessitam de uma higienização rigorosa da prótese e dentes já que os encaixes localizados fora do contorno da coroa podem causar inflamação gengival e doença periodontal[5]. Os encaixes intracoronários reduzem a impactação alimentar, quantidade de placa e lesões de cárie, melhorando o contorno e a eficácia mastigatória[13]. A utilização de encaixes semi-rigidos em associação entre prótese fixa e prótese parcial removível representa ainda uma opção de tratamento bastante viável do ponto de vista estético e funcional quando bem executadas[14].

Entretanto, a escolha adequada do tipo de attachment deve ser baseada conforme um plano de tratamento específico, de acordo com os números de dentes pilares, espaço interoclusal existente, e o desenho e a adaptação da estrutura metálica e do attachment[5].

A PPR associada à PPF por meio de encaixes é uma opção para a manutenção da função do sistema mastigatório, preservando suas estruturas, recolocando as estruturas ausentes, proporcionando estética afável e comodidade de uso. É um método vantajoso, que não prejudica a estética, ajuda na manutenção e preservação do periodonto e suporte ósseo dos dentes remanescentes. Os "attachments" minimizam os movimentos de báscula evitando ações indesejadas, como um movimento de alavanca que poderia causar desconforto ou até mesmo constrangimento para a paciente[15]. A escolha do encaixe tipo attachment colocado na distal das coroas fixas tem como finalidade ajustar a distribuição de forças oclusais entre as estruturas suporte, dentes e rebordo alveolar, bem como permitir a manutenção da

retenção depois de um tempo de uso da prótese[4]. A necessidade de preparo no elemento suporte mesmo se tratando de dentes hígidos, tanto no encaixe intra e extracoronário, complexidade na confecção e o alto custo, desgaste com o tempo de uso devido ao repetitivo atrito entre suas paredes, necessitando de reparos no intuito de restabelecer a retenção diminuída. Os "attachments" extracoronários resilientes como retentores para PPR fornecem uma boa estética, resiliência vertical e uma fácil substituição dos encaixes quando necessário. Porventura, outras falhas podem acontecer quando as PPRs e fixas são confeccionadas sem o mesmo eixo de inserção, podendo expulsar a PPF, quando ocorrer a remoção da PPR[6]. O mecanismo de um encaixe se baseia no atrito entre as partes, possibilitando a retenção da prótese, sendo diretamente relacionada com a altura dos "attachments" e que deve ter o mínimo de 3 mm, no decorrer dos movimentos mastigatórios e deglutição[16]. Entretanto, limita-se a uma trajetória de inserção e remoção, portanto, não existem trajetórias de escape, pois os encaixes devem estar paralelos entre si e à trajetória do aparelho[4].

Por outro lado, nas PPR com encaixe, não ocorrem forças laterais sobre os dentes pilares durante sua inserção e remoção, devido ao paralelismo entre os encaixes, que proporciona estabilidade a estes dentes. Além disso, quando os encaixes são localizados dentro do contorno anatômico normal da coroa dental, as forças oclusais pressionam o dente no sentido vertical, considerando-se que o elemento positivo do encaixe deslocasse até o seu assentamento final, neste momento, o dente recebe uma força intrusiva melhor tolerada, pelos tecidos periodontais[17].

Apesar das suas diversas vantagens, alguns dos sistemas retentivos descritos são ainda relativamente pouco utilizados pelos dentistas devido ao ensino e prática limitados nas universidades e às minuciosas técnicas laboratoriais necessárias para a colocação precisa destes "attachments"[12].

Em relação à reabilitação do arco superior, optou-se por confeccionar uma PPR retida por grampos, considerando-se parâmetros como estética satisfatória e custo reduzido do tratamento para o paciente. Após a instalação e proservação das próteses, foram observados uma excelente estética e o restabelecimento da função mastigatória, além da completa satisfação da paciente. Diante disso, é imprescindível a orientação dos pacientes quanto à correta higienização da prótese e dos dentes, especialmente dos "attachments"extracoronários, uma vez que se localizam fora do contorno da coroa. Assim, o controle adequado de placa e de alimentos sob toda a estrutura da prótese favorece o prognóstico e evita a inflamação gengival e doença periodontal.

CONCLUSÃO

O referido caso clínico foi concluído com a satisfação do paciente e o uso do "attachments" associado à prótese fixa e removível em reabilitação bucal proporcionou uma solução viável, não apenas do ponto de vista estético mais também se coloca como uma opção de tratamento adequada à situação clínica em termos de eficiência mastigatória, manutenção dos tecidos adjascentes e estabilidade. A aplicabilidade clínica das próteses conjugadas de encaixes, mostrou-se funcionar como uma opção intermediária entre trabalhos dispendiosos com implantes e tratamentos simples através de próteses removíveis convencionais, onde a estética é comprometida pela presença de retentores metálicos que invadem a face vestibular. Desta forma, esta associação é mais uma alternativa de tratamento que proporciona um trabalho satisfatório para o paciente, sob o ponto de vista estético, biológico e econômico.

REFERÊNCIAS

Goiato MC, dos Santos DM, Medeiros RA, Laurindo-Júnior MCB, Watanabe J, et al., Reabilitação protética com associação entre prótese parcial removível e implante dentário: Relato de caso. Revista Odontológica de Araçatuba, v.34, n.2, p.67-69, Julho/Dezembro, 2013.

Pereira T, Bonachela WC, Carrilho GPB. Prótese destacável conjugando barra e attachments do tipo MK1. PCL 2002; 4(20):296-301. Apud

Guilherme AS, Freitas GC, Carvalho Junior H, Moura MS, Fernandes AF, Da Cunha CS. Prótese parcial removível (PPR) com attachments extracoronários resilientes tipo Odontofi x®: relato de casos clínicos. PCL 2004; 6(34):549-57.

Falcón-Antenucci RM, Pellizzer EP, Gallo AKG, Santiago Junior JF, Verri FR, Mazaro JVQ, Paulo Renato Junqueira Z, et. Al., Sistema de encaixes em prótese parcial removível: Classificação e indicação. Revista Odontológica de Araçatuba, v.30, n.2, p. 63-70, Julho/Dezembro, 2009.

Coelho MQ, Venâncio GN, Sampaio JMA, Augusto CR, et al., Reabilitação bucal com próteses conjugadas – relato de caso. Full Dent. Sci. 2016; 7(28):64-69.

Vasconcellos AA, Gonçalvez LM, Campos BG, Araújo CV,

Henriques SEF, Girundi FMS, et al., Prótese parcial removível com attachment para reabilitação oral: relato de caso. Arch Oral Res. 2013 May/Aug.;9(2)141-147.

Todescan, Reynaldo; Silva, Eglas E. Bernardes; e Silva, Odilson José. Atlas de Prótese Parcial Removível. 1° Edição: 1996. Local de publicação: São Paulo, Editora Santos 2006. 1 – 35p; 297 – 334p.

Bambara, GE. Attachment dentistry. A rationale for reflection and treatment planning. N Y State Dent J, v.69, n.1, p. 28-30, 2003

Bonachela, WC, Rivaldo, EG. Prótese parcial removível na prática contemporânea. In: Mezzomo, E., Suzuki, RM. Reabilitação oral contemporânea. São Paulo: Editora Santos, 2006. p.369-95.

Sugio CYC, Gomes ACG, Maciel JG, Procópio ALF, Neppelenbroek KH. Considerações sobre os tipos de próteses parciais removíveis e seu impacto na qualidade de vida. Revista Odontológica de Araçatuba, v.40, n.2, p. 15-21, Maio/Agosto, 2019

Gil, Carlos Avaliação comparativa dos sistemas de classificação dos arcos parcialmente edentados: uma revisão crítica de oitenta anos. Revista de Odontologia da Universidade de São Paulo [online]. 1998, v. 12, n. 1 [Acessado 13 Julho 2022], pp. 65-74. Disponível em: <https://doi.org/10.1590/S0103--06631998000100011>. Epub 10 Mar 1999. ISSN 0103-0663. https://doi.org/10.1590/S0103-06631998000100011.

Martins, A. M. C.; Fraga, R. C.; Purger, F. P. C, et al., Utilização de encaixe resiliente extra-coronário na obtenção de retenção, estabilidade e proteção dos pilares em prótese parcial removível. Revista Odonto • v. 17, n. 34, jul./dez. 2009, São Bernardo do Campo, SP, Universidade Metodista de São Paulo

Trindade ELA. Sistemas retentivos em prótese removível dento-suportada [dissertação]. Porto: Mestrado Integrado de Medicina Dentária, Faculdade de Medicina Dentária da Universidade do Porto; 2021 [acesso 2022 Mai 20]. Disponível em: https://repositorio-aberto.up.pt.

Guilherme AS, Freitas GC, Carvalho Junior H, Moura MS, Fernandes AF, Da Cunha CS. Prótese parcial removível (PPR) com attachments extracoronários resilientes tipo Odontofi x®: relato de casos clínicos. PCL 2004; 6(34):549-57.

Freitas Junior AC, Silva AM, Verde MARL. Reabilitação oral com próteses parciais fixas e removíveis conjugadas: Relato de caso clínico. Revista Odontológica de Araçatuba. 2005;26(1):56-60.

Williams BH, Ochiai KT, Hojo S, Nishimura R, Caputo AA. Retention of maxillary implant overdenture bars of different designs. J Prosthet Dent. 2001 Dec;86(6):603-7. doi: 10.1067/mpr.2001.120838. PMID: 11753311. Apud
Coelho MQ, Venâncio GN, Sampaio JMA, Augusto CR, et al., Reabilitação bucal com próteses conjugadas – relato de caso. Full Dent. Sci. 2016; 7(28):64-69.

Ziner ID, Miller RD, Parker HM. Prefabricated metal intracoronal semiprecion attachments for removable partial dentures. Int J Prosthodont. 1989; 2(4):357-364.

Almeida EO, Junior ACF, Zuim PRJ, Assunção WG, Archangelo CM, et al.,Tratamento reabilitador protético utilizando attachments intra-coronários ômega M: relato de caso [Prosthodontics rehabilitate treatment using intracoronary attachments omega M: case report. Revista UNINGÁ, Maringá – PR, n.21, p.xx-xx, jul./set. 2009.

LASER ODONTOLÓGICO NA REMOÇÃO DE LAMINADOS CER MICOS: RELATO DE CASO

LEANDRO SOUZA DE ARAÚJO
PÓS-GRADUANDO

PROF. MSC. GUIBSON LITAIFF
ORIENTADOR

INTRODUÇÃO

Nos dias atuais os tratamentos estéticos odontológicos conservadores ou minimamente invasivos têm sido cada vez mais solicitados pelos pacientes, principalmente, quando a região anterior apresenta pigmentações, mau posicionamento, espaçamento, problemas de proporção e tamanho dos dentes e alinhamento dimensional1,2,3.

Para os procedimentos restauradores indiretos, a odontologia minimamente invasiva refere-se pela baixa quantidade de desgaste dentário, limitado sobre a estrutura do esmalte. Nestes casos, o preparo dentário deve permitir um perfil de inserção e atenuação de marcos da anatomia dentária resultando, normalmente, em uma restauração com espessura de 0,3 a 0,5 mm, para atingir a mínima resistência para confecção e cimentação do laminado4-7.

As facetas ou laminados cerâmicos empregadas de forma indireta (com auxílio de um técnico de laboratório ou ceramista) constituem a melhor maneira contemporânea de devolver os requisitos necessários para um sorriso harmônico e funciona. Os laminados destacam-se dentre as diversas opções de tratamentos com finalidades estéticas, pois apesar de requererem algum tipo de desgaste, este quando bem planejado e controlado pode ser mais conservador e efetivo ao se considerar estética e longevidade, além da possibilidade de uma maior conservação das estruturas dentárias quando comparadas as coroas totais1-3,5.

Apesar dos tratamentos com laminados cerâmicos apresentarem altos índices de sucesso, a necessidade de uma intervenção para confecção de novos laminados seja por motivos biológicos ou por insatisfação estética, requer a remoção dos mesmos. Dessa forma, a superfície do esmalte, previamente preparada de forma conservadora, será desgastada com o objetivo de remover o laminado antigo, bem como resíduos de cimento resinoso, acarretando em desgaste de estrutura sadia, que é o caso dos lasers8,9,10.

O Laser (Amplificação de Luz por Emissão Estimulada de Radiação) é uma poderosa fonte de luz, que tem inúmeras aplicações em todos os campos da ciência, incluindo nas áreas da saúde como a odontologia11,12. Lasers usados em odontologia emitem principalmente radiação eletromagnética em uma janela óptica entre 500 nm e 1060 nm, que corresponde à radiação eletromagnética da banda espectral do visível (400-700 nm) para a banda espectral do infravermelho próximo (750-1400 nm). Baseiam-se em sua potência de emissão óptica e podem ser divididos em lasers de alta e baixa potência com base no tamanho da energia e no tempo de emissão13.

O uso da tecnologia laser em diferentes procedimentos clínicos como na odontopediatria, endodontia, ortodontia, odontologia preventiva, no manejo de pacientes com necessidades especiais e na aquisição de melhores efeitos estéticos, tem aumentado em todas as áreas da odontologia, em particular, a sua utilização para remoção de trabalhos com materiais cerâmicos, como por exemplo, braquetes ortodônticos, facetas e coroas cerâmicas13.

A tecnologia israelense do laser de alta potência de Érbio, permite que os procedimentos sejam realizados de uma maneira praticamente indolor para o paciente, priorizando seu conforto e a rapidez do procedimento14.

Atualmente o laser LiteTouchLTF™ Er: YAG é o tratamento mais versátil para tecidos moles e duros, sendo o dispositivo mais portátil na categoria de laser de "tecido inteiro" e combina vantagens exclusivas do laser: microcirurgia, cicatrização mais rápida, tratamento minimamente invasivo e melhor aceitação do tratamento odontológico pelo paciente14.

O laser LiteTouchLTF™ Er: YAG aplicado na especialidade de odontologia estética pode realizar: a) remoção de laminados cerâmicos sem tocar no remanescente do preparo; b) recontorno gengival do desenho do sorriso; c) peeling gengival, remoção da melanina e, d) remoção de restauração insatisfatória de resinas e cerâmicas14. A utilização do Er: YAG para a remoção de laminados cerâmicos corre pela possibilidade de transmissão da irradiação através do material cerâmico, atingindo então o cimento resinoso13.

As lentes de contato, que nada mais são do que finos fragmentos de cerâmica, é uma solução extremamente estética por apresentar excelentes propriedades ópticas, sendo considerada um dos tratamentos mais conservadores para reabilitação oral, com pouco ou nenhum preparo dentário, o que acontece com ser uma de suas maiores vantagens. Por tais motivos, aliado a altas taxas de sucesso clínico, esse tratamento tem sido cada vez mais utilizado, com boa aceitação pelos pacientes1,15,16.

Diante do exposto, o trabalho teve por objetivo a utilização de laser odontológico visando a remoção de 8 laminados cerâmicos e a realização de um caso novo visando solucionar a queixa da paciente que estava insatisfeita com o seu antigo tratamento pela coloração e formatos inadequados dos dentes.

RELATO DE CASO

Paciente M.S.S, 43 anos, gênero feminino, compareceu a clínica de odontologia da Faculdade do Amazonas – IAES, queixando-se a insatisfação da coloração de seus dentes e pelo formato dos dentes quadrados comprometendo a

estética do seu sorriso. Em sua queixa foi analisado a insatisfação da paciente com a arcada superior com um trabalho realizado de 8 laminados cerâmicos compremetendo os dentes 14 ao 24. No anamnese não foram constatadas alterações sistêmicas e no exame clínico extrabucal não foi detectado nenhum achado clínico relevante (Figura 1).



Figura 1 – Aspecto intrabucal inicial

O tratamento proposto foi a utilização de laser odontológico visando a remoção de 8 laminados cerâmicos.

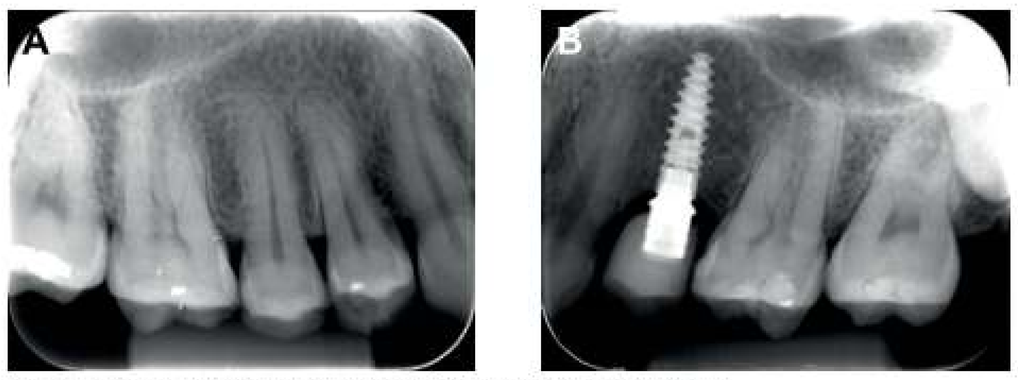

Figura 2 (A-B) Radiografias periapicais dos dentes anteriores



Figura 2 (C) – Radiografia panorâmica inicial

Foram realizadas as radiograficas inicias da paciente, tanto panorâmica como periapicais (Figuras 2 A, B e C).

Após um proposição de opções de tratamento com a paciente, expondo vantages e desvantagens de cada técnica restauradora, foi feito a remoção dos laminados cerâmicos pela técnica do uso do laser LiteTouchLTF™ Er: YAG.

O tratamento proposto foi a realização da técnica de remoção de laminados cerâmicos com o auxílio do laser LiteTouchLTF™ Er: YAG uma vez que essa tecnologia pode facilitar a remoção de laminados cerâmicos, preservando a estrutura dental sadia.

Após a análise clínica e radiográfica e disposto do laser, iniciou-se a remoção dos lamiandos. Iniciou-se pelo incisivo central superior (Figura 3, 4 e 5). Em seguida, utilizou-se o laser LiteTouchLTF™ Er: YAG nas cerâmicas de dissilicato de lítio IPS e.max com discos de aproximadamente 1,2 mm 5X5 mm para caracterização e avaliação da transmissão, 300 mJ de energia, 25 Hz de frequência, 113 ± 76s de tempo médio de remoção com ponta de 1 mm Ø, 3-6mm de distância das facetas (Figuras 6 e 7). Após a remoção dos laminados, observou a presença de parte do material de cimentação anterior, em que foi removido com uso do bisturi nº 12 e brocas de acabamentos diamantadas, em seguida, foi realizado novo repreparo seguido de moldagem de trabalho (Figuras 8 e 9).



Figura 3 – Inspeção com auxílio de cureta sobre o laminado cerâmico do dente 11



Figura 4 – Aspecto após a remoção do laminado cerâmico do dente 11



Figura 6 – Aplicação do laser sobre o laminado com a frequência de 300mJ/25Hz, 113 ± 76s de tempo médio



Figura 7 – Remoção do laminado de cimento pelo uso do laser



Figura 5 – Laser LiteTouchLTF™ Er: YAG



Figura 8 – Laminados cerâmicos removidos



Figura 9 – Moldagem de trabalho

O protocolo fotográfico foi enviado ao laboratório juntamente com a moldagem para melhor comunicação com o ceramista, permitindo a ele conhecer as características e detalhes do sorriso da paciente. Ao receber os laminados, estes foram inicialmente analisados quanto a sua adaptação no modelo e possível presença de trincas ou falhas (Figura 10). Os laminados cerâmicos foram confeccionados em cerâmica vítrea à base de dissilicato de lítio (IPS E.max, Ivoclar Vivadent).



Figura 10 – Laminados cerâmicos

Sobre o isolamento relativo da cavidade superior, foi preparado o condicionamento do esmalte e da dentina com ácido fosfórico 37% por 15 segundos sobre os dentes a receber os laminados e posteriormente lavados com água em abundância pelo dobro do tempo do condicionamento.

Aplicou-se o adesivo Ambar (APS) por 10 segundos em duas camadas de Cavibrush (FGM®) sobre agitação seguido de leve jato de ar para evaporação do solvente. Foi dispensado o cimento Allcem Veneer APS sobre as peças internamente e foi levado sobre os preaptos, retirou-se os excessos cervicais com auxílio de um pincel e os proximais com fio dental, polimerizando cada laminado por 40 segundos como requerido pelo fabricante.

A cimentação foi realizada com cimento resinoso de ativação fotopolimerizável (Allcem, Veneer APS, cor transparente). O protocolo de tratamento interno dos laminados cerâmicos (IPS E.max, Ivoclar Vivadent), foi condicionamento de superfície com ácido fluorídrico à 10%% por 10 segundos, lavagem com jato de ar/água por 60 segundos, secagem, condicionamento com ácido fosfórico 37% por 30 segundos, com movimentos friccionais, lavagem e secagem com jatos de água e ar, respectivamente, e na aplicação do agente de união silano (Prosil, FGM) por um minuto duas vezes de aplicação do adesivo, ambas APS por 10 segundos em duas camadas com Cavibrush (FGM®) sobre agitação, evaporação do solvente com um leve jato de ar por 10 segundos.

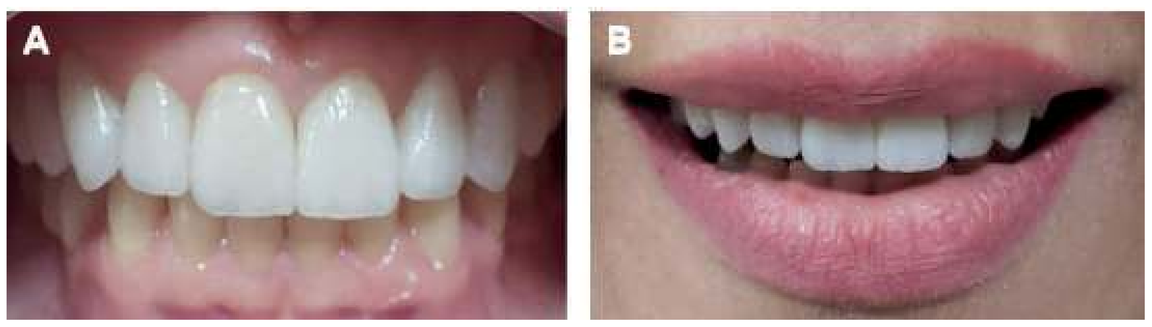

Figura 11 (A) – Aspecto final após a substituição dos laminados cerâmicos

Figura 11 (B) – Aspecto do sorriso final.

Após a substituição dos laminados com a utilização do laser LiteTouchLTF™ Er: YAG, os laminados cerâmicos resultaram em um satisfatório aspecto estético e devolveram a harmonia para face e sorriso e formato dos dentes da paciente (Figura 11 A e B).

DISCUSSÃO

Clavijo et al.17 afirmaram que a estética é uma ciência que replica ou harmoniza o trabalho e a natureza, o tratamento restaurador não deve se limitar a restaurar a forma e a função dos elementos dentais, mas também deve ser capaz de restaurar um novo sorriso adaptado ao estilo de vida do paciente e destacar as características estéticas do paciente. Acrescentam Klages, Bruckner e Zentner18, a insatisfação com a estética do sorriso pode afetar significativamente a saúde social e mental do indivíduo, o que se reflete em seu comportamento e afeta sua autoconfiança. No caso clínico apresentado, a paciente encontrava-se insatisfeita com a estética do seu sorriso e, com isso, afetava diretamente a sua autoestima e autoconfiança em seu estilo de vida.

Segundo Lima19 devido à introdução de novos materiais cerâmicos e avanços na tecnologia na área odontológica, a resistência dos fragmentos mais frágeis aumentaram, e a criação de preparações minimamente invasivas tornou-se possível. Complementa Pizzoloto8 que tem-se proposto o uso do laser Er: YAG para remoção de facetas e laminados, pois quando comparada com a remoção de pontas de diamante, esta tecnologia pode promover a remoção de componentes protéticos e manter uma estrutura dentária saudável. No caso clínico presente, optou-se para a utilização do laser LiteTouchLTF™ Er: YAG, tendo em vista que esta tecnologia vem conquistando um espaço grandiosamente no ramo da estética odontológica e apresentando altos índices de sucesso.

Embora o uso de laminados cerâmicos tenha um alto índice de sucesso, seja por motivos estéticos, biológicos ou por insatisfação estética, a reintervenção é necessária para criar novos laminados, por isso há necessidade de remoção. Portanto, as superfícies de esmalte previamente preparadas de forma conservadora são desgastadas para remover

laminados antigos e resíduos de cimento resinoso, levando ao desgaste de estruturas saudáveis8. De acordo a pesquisa de Aristidis e Dimitra20 e Noronha et al.21, os principais defeitos dos laminados cerâmicos são estéticos (31%), mecânicos e de aderência (31%), perda de suporte periodontal (12,5%), perda de retenção (12,5%), cárie dentária (6%) e fratura dentária (6%). No caso clínico apresentado, concordando com os autores supracitados, o desarranjo maior do laminado cerâmico se deu de forma estética, visto que, a paciente encontrava-se com autoestima afetada.

Pizzoloto8 propõe o uso de lasers Er: YAG para remover laminados e facetas insatisfatórias, a fim de preservar a estrutura dentária remanescente. Tendo em vista que os materiais resinosos contêm água e monômeros residuais que absorvem a luz do laser e, portanto, os amaciam por aquecimento térmico, ablação térmica ou fotoablação induzida termicamente. Em associação ao caso clínico apresentado, utilizou-se o laser LiteTouchLTF™ Er: YAG com a finalidade de remover os laminados cerâmicos insatisfatórios.

A visão da LiteTouchLTF™ Er: YAG, em seu laser, é eliminar as fobias dos primeiros pacientes e proporcione-lhes uma experiência odontológica nova e confortável. Menos dor, tratamento mais saudável, cura mais rápida e menor morbidade14. A Light Instruments Ltd. oferece um produto de última geração com um design inigualável, a tecnologia inovadora e revolucionária israelence "Laser-in-Handpiece" para cada tecido, hoje é incomparável e está mudando a forma como os dentistas trabalham em todo o mundo14. No caso clínico apresentado, conforme elucidado, foi empregado o laser LiteTouchLTF™ Er: YAG que apresentou eficiência e eficácia no que diz respeito ao tratamento, denotando uma vivência aconchegante à paciente.

Conforme mencionado por Lima19 depois de concluída a instalação dos laminados cerâmicos, é muito importante fazer ajustes oclusais estritos nos aspectos de abertura e fechamento, laterais e protrusão para evitar o necessidade de restaurações de cerâmica e pressão excessiva sobre os dentes. Afirmaram Noronha et al.21 que se deve escolher laboratórios confiáveis e profissionais que saibam como manusear os materiais para garantir a qualidade da confecção do laminados cerâmicos. Para o caso clínico apresentado, após a instalação de novos laminados cerâmicos verificou-se completamente os ajustes oclusais necessários e, escolheu-se profissionais qualificados que obtinham o conhecimento do manuseio e técnicas para a substituição, confecção e instalação do laser e dos laminados cerâmicos.

CONCLUSÃO

Conclui-se que o laser LiteTouchLTF™ Er: YAG demonstrou eficiência e eficácia no resultado do tratamento apresentando facilidade na remoção dos laminados cerâmicos, deixando tanto o profissional quanto o paciente seguros no que diz respeito aos resultados alcançados.

REFERÊNCIAS

1. Okida RC, Filho AJ, Barao VA, Dos Santos DM, Goiato MC. The use of fragments of thin veneers as a restorative therapy for anterior teeth disharmony: A case report with 3 years of follow-up. J Contemp Dent Pract 2012;13:416-20.

2. Kamble VD, Parkhedkar RD. Esthetic rehabilitation of discolored anterior teeth with porcelain veneers. Contemp Clin Dent 2013;4:124-6.

3. Nobrega AS, Signoreli AFS, Mazzaro JVQ, Zavanelli RA, Zavanell AC. Minimally invasive preparations: contact lenses. J Adv Clin Res Insights. 2015; 2: 176-9.

4. D'Arcangelo C, Vadini M, D'Amario M, Chiavaroli Z, De Angelis F. Protocol for a new concept of no-prep ultrathin ceramic veneers. J Esthetic Restor Dent. 2018; 20(3): 173-9.

5. Sant'Anna EF, Araújo MTS, Nojima LI, Cunha AC, Silveira BL, Marquezan M. High-intensity laser application in orthodontics. Dental Press Orthod. 2017; 22(6): 99-109.

6. Maitan MCB. Reabilitação estética do sorriso com laminados cerâmicos minimamente invasivos: relato de caso [trabalho de conclusão de curso – graduação]. Universidade Federal de Uberlândia, Faculdade de Odontologia; 2018.

7. Kellesarian SV, Malignaggi VR, Aldosary KM, Javed F. Laser-assisted removal of all ceramic fixed dental prostheses: a comprehensive review. J Esthet Restor Dent. 2018; 30(3): 216-22.

8. Pizzolotto L. Diferentes protocolos de laser Er:Yag para

remoção de laminados de dissilicato de lítio de 0,5 e 1 mm de espessura [dissertação – mestrado]. Universidade de Guarulhos, Centro de Pós-Graduação e Pesquisa e Extensão; 2019.

9. Nassif QK, Alshaarani FF. Influence of porcelain firing on changes in the marginal fit of metal-ceramic fixed partial dental prostheses fabricated with laser sintering: An in vivo study. Dent Med Probl. 2020; 57(2): 185-190.

10. Ghazanfari R, Azimi N, Nokhbatolfoghahaei H, Alikhasi M. Laser aided ceramic restoration removal: a comprehensive review. J Lasers Med Sci. 2019; 10(2): 86-91.

11. Srivastava VK, Mahajan S. Diode lasers: a magical wand to an orthodontic practice. Indian Journal of Dental Research. 2014; 25(1): 78-82.

12. Oliveira FAKM, Martins MT, Ribeiro MA, Mota PHA, Paula MVQ. Indicações e tratamentos da laserterapia de baixa intensidade na odontologia: uma revisão sistemática da literatura. HU Revista. 2018; 44(1): 85-96.

13. Miranda Junior WG. Remoção de braquetes ortodônticos, coroas e facetas de cerâmica com auxilio de radiação laser [dissertação – mestrado]. Universidade Fernando Pessoa, Faculdade Ciências da Saúde; 2019.

14. Light Instruments. Lifetouch™ Er: YAG laser-in-handpiece. Light Instruments Ltda: Yokneam Elite; 2019.

15. Azer SS, Rosenstiel SF, Seghi RR, Johnston WM. Effect of substrate shades on the color of ceramic laminate veneers. J Prosthet Dent 2011; 106: 179-83.

16. Javaheri D. Considerations for planning esthetic treatment with veneers involving no or minimal preparation. J Am Dent Assoc 2007;138:331-7.

17. Clavijo VGR, Souza NC, Andrade MF. IPS e.Max: harmonização do sorriso. Dental Press Estét. 2007;4(1):33-49

18. Klages U, Bruckner A, Zentner A. Dental esthetics, self awareness and oral healthrelated quality of life in young adults. Eur J Orthod. 2004; 26(5): 507-514.

19. Lima GP. Preparo minimamente invasivo no tratamento com lentes de contato [trabalho de conclusão de curso – bacharel]. Universidade Estadual Paulista "Júlio de Mesquita Filho"; 2016.

20. Aristidis GA, Dimitra B. Five-year clinical performance of porcelain laminate veneers. Quintessence Int. 2002 Mar; 33(3): 185-9.

21. Noronha MS, da-Silva DP, de-Castro EF, Carone CA, Gobbo VC, Giannini M. Substituição de laminados cerâmicos após falhas biológicas, adesivas e estéticas: relato de caso. J Clin Dent Res. 2020 May-Aug; 17(2): 32-46.

REABILITAÇÃO ORAL SUPERIOR ATRAVÉS DAS PRÓTESES CONJUGADAS PARCIAL REMOVÍVEL E FIXAS UTILIZANDO RETENTORES EXTRACORONÁRIOS SEMIRRÍGIDOS RELATO DE CASO

HILDCHEN SODRÉ DA MOTTA LITAIFF
PÓS-GRADUANDO

PROF. MSC. GUIBSON DA SILVA LITAIFF
ORIENTADOR

INTRODUÇÃO

O edentulismo é considerado há tempos uma preocupação a ser resolvida na odontologia, sempre com enfoque na estética e funcionalidade tem motivado a criação e aperfeiçoamento de diversos tipos de tratamentos reabilitadores. Para tanto, o profissional odontólogo deve considerar as condições sistêmicas, bucais e econômicas de cada paciente, ter o conhecimento biomecânico, bem como da ciência das vantagens, desvantagens, indicações e contraindicações de cada tipo de tratamento para estabelecer um correto diagnóstico e, assim, selecionar o tipo de tratamento mais adequado[1,2].

A conjugação entre a prótese fixa e removível através de retentores é um desses tratamentos, constituída por dois tipos de próteses compostas por um componente fixado em uma parte cimentada/parafusada, e um no componente removível, ao qual se encaixa ao componente fixo por meio de um sistema de encaixe. Sendo uma ótima alternativa de tratamento para muitos casos, pois além da estética, há a preservação de tecido dentário, e quando planejadas corretamente fornecem retenção, suporte e estabilidade eficientes, conseguidos através desses elementos retentivos[3].

Esse sistema de encaixe, também pode ser chamado de retentores ou attachments e possuem diferentes características e classificações. São formados basicamente por dois componentes denominados encaixe "macho" e "fêmea" que se justapõem, promovendo a retenção da prótese removível à fixa[4]. Para escolha do retentor, deverá ser levado em consideração as características de cada tipo no intuito de alcançar uma reabilitação mais eficaz. Esta seleção deve estar baseada na quantidade e qualidade das estruturas de suporte, assim como na forma, tamanho, material e mecanismo de ativação do encaixe[8,1].

Os retentores podem ser classificados quanto à sua localização em: intracoronário, quando os sistemas de encaixe são incorporados dentro do corpo do dente pilar ou da estrutura radicular; e extracoronário, quando o sistema de encaixe "macho" e "fêmea" está externamente ao contorno da coroa do dente pilar[5,6,7]. Por sua localização externa pode gerar um torque destrutivo no dente pilar, uma vez que a força não é totalmente direcionada no sentido do seu longo eixo. Apesar disso o encaixe extracoronário atua de forma efetiva na proteção periodontal, na diminuição da perda do rebordo ósseo, e apresenta movimentos no sentido vertical que amenizam a discrepância entre a mobilidade média normal do ligamento periodontal e o grau médio de compressibilidade da mucosa, atuando como um modulador de forças entre estas duas estruturas[8]. Também são empregados com a finalidade de obter uma ação de rompimento de tensão sobre os dentes pilares e transferir os mesmos para as áreas de suporte da prótese[20,21,5].

Quanto à sua confecção são classificados em: precisão; e semiprecisão. E por fim, quanto ao grau de mobilidade são classificados como rígidos, semirrígidos e resilientes. Os retentores rígidos não permitem movimentos entre o patrix (componente "macho") e a matrix (componente "fêmea"). Em relação ao sistema de encaixe semirrígido, quando a prótese está na sua posição de encaixe final, além de permitir movimentos de inserção e remoção de um dos seus componentes, permitem um movimento, ainda que limitado, entre "macho" e "fêmea". E os retentores resilientes, permitem movimentos de inserção e remoção de um de seus componentes, conferindo liberdade de movimentos entre eles[8,4,9,10,11,12,13,14,15].

A utilização dos attachments tem suas indicações e contraindicações, bem como suas vantagens e desvantagens, e essas informações devem direcionar ao melhor plano de tratamento. Uma das principais indicações para o uso do sistema de encaixe é a necessidade estética, sendo um fator essencial ao realizar reabilitações orais com este tipo de sistema de encaixe[11,6,5]. Outras indicações para os retentores são casos em que: a) seja necessário aumentar a estabilidade e retenção em pacientes com próteses parciais ou totais convencionais e próteses combinadas; b) quando a retenção ao nível do setor anterior é exigida; ou c) na situação onde apenas existam fragmentos radiculares passíveis de serem mantidos e utilizados como pilares em reabilitações com sobredentaduras dento-suportadas[18,19].

Os attachments também são uma alternativa particularmente importante nos casos em que os implantes estão contraindicados, como quando o paciente tem a condição sistêmica comprometida, sendo mais preferível utilizar attachments sobre raízes de dentes pilares, quando existentes e viáveis. Por fim, também são recomendados em pacientes com grandes defeitos ósseos ou deformidades faciais[7].

Os retentores possuem como vantagens oferecer uma solução protética esteticamente superior e adequada função, permitirem a preservação dos tecidos moles e duros, possuírem uma maior estabilidade, facilitarem a fonética e darem mais conforto ao paciente. Também fornecem uma distribuição das forças funcionais e para-funcionais, impedindo o movimento lateral e seletivo da prótese com a carga oclusal, dessa forma reduzindo a transferência de forças sobre o dente pilar[11,4,5,17,7].

Em se tratando das contraindicações, os casos com coroas clínicas curtas menores que 4mm, tornam-se desfavoráveis, pois é necessário um espaço vertical mínimo com esse

tamanho para a maioria dos encaixes, portanto, para reter um encaixe sem sobrecontorno seria necessário uma coroa de no mínimo 6mm. Outro ponto a ser destacado é a perda de estrutura dentária devido a necessidade de um tratamento endodôntico nesses dentes, quando estes se encontram em posição desfavorável ou com preparos coronários mais invasivos e extensos[17,4,7].

Uma outra situação contraindicada é no uso de encaixes em casos de sua implementação nos dentes incisivos e áreas caninas, pois a largura vestíbulo-lingual dos dentes por ser limitada dificultaria na colocação dos sistemas de encaixes, também dentes muito estreitos vestíbulo-lingualmente, dentes jovens ou com câmaras pulpares extremamente largas. Algumas condições biológicas tornam desfavoráveis o uso desses encaixes, sendo uma delas a doença periodontal, pois leva ao comprometimento dos dentes pilares, a qualidade e quantidade dos tecidos dentários, e uma pobre relação coroa-raiz[17,4,7]. Por último, os attachments não são indicados quando outro tipo de prótese superar as expectativas de tratamento, bem como em pacientes que não tenham espaço interoclusal suficiente para a manutenção adequada do sistema retentivo, e em pacientes com dificuldades motoras[22,16,23].

O maior impedimento para o uso do sistema de encaixes seria a complexidade dos mesmos, pois para o seu uso é requerido um conhecimento completo dos princípios básicos de reabilitações protéticas, treinamento apropriado, habilidades e experiências clínicas com encaixes, bem como, a elaboração de um planejamento correto. Dessa maneira, o ensino e as práticas limitadas nas universidades, além das exigentes técnicas laboratoriais necessárias para a colocação precisa destes attachments, fazem com que seja reduzida a sua utilização na prática odontológica[4,17].

Relativo às desvantagens, há de se referenciar o custo económico elevado em relação à prótese convencional pela eventual necessidade de tratamento endodôntico, periodontal e restaurador dos dentes e raízes pilares e à maior dificuldade técnica de confecção clínica e laboratorial, além da recomendação de ferulização com o dente contiguo, gerando uma despesa adicional, em relação as coroas, bem como, do próprio encaixe. Os consertos ou reparos também são difíceis em alguns casos, ou até mesmo impossíveis com alguns encaixes e deve-se enfatizar a necessidade de uma rigorosa manutenção da higiene e cuidados periodontais periódicos dos dentes remanescentes[24,4,5,25].

O objetivo deste trabalho é abordar por meio de um relato de caso clínico, os principais aspectos relacionados à reabilitação oral superior utilizando como forma de tratamento uma conjugação entre as próteses fixas e parciais removíveis através de um sistema de retentores extracoronários semirrígidos.

RELATO DE CASO CLÍNICO

Paciente M.A.J.F, sexo feminino, 71 anos, procurou os serviços de atendimento da clínica de Especialização em Prótese Dentária da Faculdade de Odontologia - IAES com necessidade de reabilitação oral superior e inferior, sua queixa principal era estética pois em seu trabalho fazia uso de sua imagem pessoal, e o aspecto funcional, pois a mesma utilizava apenas os dentes anteriores em sua mastigação.

Durante a anamnese os dentes remanescentes foram avaliados (Figura 01 e 02) quanto à presença de fratura, lesões cariosas e não cariosas, e a condição periodontal de todos os dentes remanescentes. Ademais, o rebordo alveolar mandibular e o maxilar apresentavam-se com bom suporte ósseo.

Após a anamnese, e os exames clínicos intra e extraorais, foram solicitados os exames radiográficos, a obtidos os modelos de estudo superior e inferior (Figura 04), registro de mordida, a montagem dos modelos em articulador semiajustável (Bio-Art®) e a análise dos modelos no delineador. Dessa forma, foi possível avaliar a dimensão vertical de oclusão (DVO), assim como a oclusão em máxima intercuspidação habitual (MIH), fundamentais para o correto planejamento e execução da prótese.



Figura 01. Aspecto inicial em oclusão.



Figura 02. Aspecto inicial arcada superior.





Figura 05. Provisórios em resina acrílica ferulizados com cinta de cromo cobalto.

A - Vista vestibular e B - Vista palatina.



Figura 01. Aspecto inicial em oclusão.

No exame clínico intraoral, foram observadas fraturas coronárias nos elementos 11, 21, 22 e 23, e desgaste excessivos nas incisais dos dentes anteriores inferiores, além de implantes não utilizados em ambas as arcadas e presença de lesões não cariosas nos elementos 12 e 23. Foi verificada também na arcada superior a ausência dos elementos 13, 14, 15, 16, 17,18, 24, 25, 26, 28, o que levou a uma redução de altura facial, diminuição da DVO e perda de contenção posterior, sendo assim avaliado além da DVO, o espaço clínico de trabalho fundamentais para o adequado planejamento e confecção da prótese.

De acordo com o sistema de classificação de Kennedy e a regra de Applegate, a arcada superior parcialmente dentada foi classificada como Classe II, modificação 1 e na arcada inferior após observada a ausência dos elementos 36 e 46, foi classificada em Classe III modificação 1.

Após a análise das possibilidades para a reabilitação oral e em comum acordo com a paciente, o plano de tratamento definido consistiu na confecção em laboratório de coroas provisórias ferulizadas com cintas de cromo cobalto soldadas (Figura 05 A, B e Figura 06) para aumentar a resistência dos provisórios e dar estabilidade aos dentes superiores anteriores já fragilizados e dessa forma determinar a apropriada dimensão vertical para a paciente através também do enceramento dos dentes anteriores da arcada inferior (Figura 07). Em sequência, na arcada superior, foi definida uma PPR com attachment extracoronário semirrígido (Sistema CNG SR 3.0) associado às coroas fixas metalocerâmicas nos dentes pilares 12, 11, 21, 22 e 23. Na arcada inferior, foi planejada a confecção de uma PPR convencional.



Figura 08. Preparo dos elementos 12, 11, 21, 22, 23, após cimentação dos núcleos.
A - Vista vestibular; B - Vista incisal e C - Vista das arcadas superior e inferior.

Na sequência, foi realizada a moldagem de trabalho dos dentes pilares da PPR para confecção dos coppings, com auxílio do silicone de condensação Zetaplus (Zemmack, Dentisply®), e vazado os moldes para obtenção de troquel com gesso especial do tipo IV (Durone, Dentisply®), também foi tirado o registro de mordida da paciente com o mesmo silicone sem os provisórios em boca, e moldagem da arcada inferior com o alginato Hydrogum (Zemmack, Dentisply®). Os modelos foram enviados ao laboratório juntamente com o componente "macho" para fundição nos coppings dos elementos pilares. Então na consulta seguinte foi realizado o teste de adaptação dos coppings (Figura 09 A, B, C e D) e ajustados em boca para remoção de interferências e promover melhor adaptação cervical. Em seguida foi executada a moldagem de transferência dos coppings (Figura 10), com moldeira de alumínio perfurada N°04 e silicone de condensa-

ção (Zemmack, Dentisply®), e nova moldagem da arcada inferior com moldeira de alumínio perfurada N°24 o alginato Hydrogum (Zemmack, Dentisply®).



Figura 09. Prova dos coppings com os attachments "macho" soldado nas extremidades.
A - Vista vestibular; B - Vista incisal; C - Vista lateral direita e D - Vista lateral esquerda.



Figura 10. Moldagem de transferência dos coppings da arcada superior.

Na sequência, foi realizada a seleção de cor da cerâmica e dos dentes artificiais da PPR, definidos respectivamente na cor A3 da escala Vita Classical (Wilcos®) para a cerâmica e cor 2B da escala Trilux (Dental Vipi®), para os dentes em acrílico.

Os modelos foram enviados ao laboratório para a aplicação da cerâmica sobre os coppings. Durante prova da cerâmica foi avaliada a necessidade de pequenos ajustes como: modificação da anatomia e harmonização da estrutura em cerâmica com o rosto da paciente (Figura 11 A e B). Então, no mesmo atendimento foram realizados pequenos refinos utilizando brocas diamantadas, sendo necessário solicitar um acréscimo de cerâmica em algumas regiões dos dentes cerâmicos e reenviado ao laboratório.



Figura 11. Prova da cerâmica em boca. A - Vista vestibular e B - Vista palatina.

Devido uma intercorrência, a prótese provisória da paciente soltou, o que acarretou na sua perda. Buscando contato quando sentiu uma dor em um dos elementos dentários, foi avaliado clínico e radiograficamente e constatado a fratura do elemento 13 no sentido coroa-raiz. Em decorrência disso foi feita uma readaptação no plano de tratamento, e uma tentativa de prosseguir com o caso.

Em decorrência do acontecido, em comunicação com o laboratório, foi solicitado o preenchimento do espaço do copping referente ao elemento 13 com cerâmica e acréscimo até sua completa acomodação junto a gengiva na região subsequente ao referido elemento.

Após a segunda prova da porcelana, e a realização de alguns retoques para correta adaptação nos dentes pilares (Figura 12 A e B), foi realizada a cimentação da prótese fixa superior com o cimento resinoso dual (U200, 3M®), pois apresenta propriedades autocondicionantes e autoadesivas, além de ter um protocolo de cimentação simplificado.





Figura 12. Coppings com cerâmica aplicada para primeira prova.
A - Vista vestibular e B - Vista palatina.

Na sessão de atendimento seguinte, foi encaixado o attachment "fêmea" no "macho" (Figura 13) para a realização da captura de sua posição através da moldagem com alginato e moldeira de alumínio perfurada, para a confecção da estrutura metálica da PPR superior em laboratório. Os elementos "fêmea" e "macho" do attachment (Figura 13) ficam justapostos, gerando um atrito na interface de suas paredes, fornecendo uma retenção pela dificuldade de separação. Também foi enviado o modelo da arcada inferior para confecção da estrutura metálica após o preparo de boca um e dois.



Figura 13. Componentes "Macho" e "Fêmea" dos Attachments Extracoronários Semirrígidos CNG SR 3.0

Na prova da armação da estrutura metálica superior. Após a comprovação da sua adaptação, foi realizado o encaixe do retentor "fêmea" no "macho" (Figura 13) para a captura passiva dos attachments no intuito de apreender a PPR na prótese fixa (Figura 14 D), objetivando a definição de seu eixo de inserção e posterior montagem dos dentes artificiais e acrilização da PPR superior.

Essa captura foi feita através da solda fria com resina acrílica vermelha (Dencôr, Classico®) por sofrer menor distorção de polimerização e resina acrílica incolor (JET, Classico®), os encaixes "macho" e "fêmea" foram protegidos e isolados com cera 7 Tropicalizada (Wilson®) aquecida, também foi passada uma fita de politetrafluoretileno (Tigre®) por baixo dos encaixes e acomodada imediatamente abaixo do encaixe "macho" para isolamento e proteção do encaixe nessa região e da estrutura fixa de cerâmica, além de reforçar o isolamento com auxílio de um pincel e vaselina sólida em todo o local ao redor do encaixe, porção gengival abaixo do referido, e na parte da estrutura metálica da PPR mais adjacente aos componentes (Figura 14 A, B e C), com o fim de impedir a presença de acrílico durante o processo de acrilização que poderia interferir no assentamento perfeito entre esses componentes. Em seguida foi enviado ao laboratório para montagem dos dentes artificiais das PPRs superior e inferior.



Figura 14. Captura do attachment em posição. A – Vista direita; B – Vista esquerda; C – Vista oclusal e D – Vista no modelo de gesso.

Foi então, realizada a prova dos dentes em cera das PPRs superior e inferior (Figura 15 A, B, C, D e E), e foram certificadas a adaptação, cor e oclusão das próteses, e o conjunto foi novamente encaminhado ao laboratório para acrilização das mesmas. Durante o processo de acrilização, o componente "fêmea" foi incorporado à PPR superior definitivamente.



Figura 15. Prova dos dentes artificiais acrílicos em cera das PPRs. A – Vista vestibular frontal PPR superior e inferior; B – Vista vestibular lateral direita PPR superior e inferior; C -Vista frontal lateral esquerda PPR superior e inferior; D – Vista Oclusal PPR superior e E – Vista vestibular oclusal PPR inferior.

Após a acrilização, as próteses foram instaladas (Figura 16 A e B), sendo verificados parâmetros relacionados à oclusão, assentamento, estética e conforto da paciente. Também foram realizados pequenos ajustes para maior conforto de

adaptação da paciente às próteses e verificado a oclusão com papel carbono (Bausch®). A paciente foi reorientada quanto à higienização, correta inserção e remoção das próteses, e solicitado um acompanhamento para proservação. Ao final do tratamento, a paciente relatou completa satisfação (Figura 17 A) com a reabilitação oral.



Figura 16. Instalações das PPRs acrilizadas. A - PPR retida por attachment na arcada superior e B – PPR convencional da arcada inferior.



Figura 17. A - Aspecto Inicial B – Aspecto Final

DISCUSSÃO

Com a perda de elementos dentários é comum surgirem problemas estéticos e funcionais que influenciam negativamente não só a saúde oral do paciente, como também a qualidade de vida do mesmo como referido por Trindade (2021). Em concordância com Gupta et al., (2013) e Shetty et al., (2014), para uma reabilitação bem sucedida na prótese dentária, é necessário lançar mão de muitas modalidades de tratamento contemporâneas e convencionais e as próteses conjugadas por attachment são uma delas. Fálcon-Antenucci et al., (2009), também corrobora dizendo que o sucesso no uso de encaixes dependerá da correta análise dos critérios de seleção que relaciona os parâmetros de fabricação, retenção, espaço, localização, movimento, habilidade do profissional e destreza manual do paciente. A escolha adequada do tipo de attachment deve ser baseada conforme um plano de tratamento específico, de acordo com os números de dentes pilares, espaço interoclusal existente, o desenho e a adaptação da estrutura metálica e do attachment, como complementa Vasconcellos et al., (2013).

Como escolha de plano de tratamento para este estudo de caso, foi definido para o arco superior, com diagnóstico pela classificação de Kennedy de classe ll modificação 1, as próteses conjugadas fixas e parcial removível retidas por attachments extracoronários semirrígidos. Assim, como Zitzmann et al., (2009) afirmou, a escolha do tipo de retentor depende principalmente da estrutura dentária remanescente, das relações intra e inter-maxilar, estética e aspectos financeiros. E na arcada inferior Classe lll modificação 1, apenas em região posterior, foi selecionado como forma de tratamento a prótese parcial removível convencional, devido ao seu custo mais baixo e a necessidade funcional da paciente.

Apesar da desvantagem citada por Campos et al., (2014), do custo econômico elevado das próteses conjugadas em relação a convencional, era de suma importância o restabelecimento estético e funcional que ela entrega, ponto que tanto Garrués, (2019) quanto Sugio et al., (2019) concordaram em suas publicações, o que resultaria no bem estar físico e psicológico da paciente como bem afirma Trauth et al., (2017). Além disso, Trindade (2021) enfatiza a estética como fator preponderante ao realizar reabilitações orais com este tipo de sistema retentivo e possui durabilidade três vezes maior, de acordo com Bambara (2003). Bansal et al., (2014) também relata que os retentores convencionais da prótese parcial removível, são visíveis e inestéticos para os pacientes e que o uso de attachments representam uma solução protética esteticamente superior concordando com os autores Ku, Shen e Chan (2000), quando disseram que a presença dos grampos de retenção convencionais pode prejudicar a estética do sorriso, principalmente quando localizados em dentes anteriores como no presente caso.

Os pesquisadores Zitzmann et al., (2009), Martins et al., (2009) e Sugio et al., (2019) em seus estudos concordaram que com a chegada da implantodontia, o uso de próteses sobre implantes se apresenta como uma excelente escolha para reabilitações tanto unitárias quanto múltiplas. Muito embora a quantidade de osso insuficiente, razões socioeconômicas, sistêmicas e psicológicas possam contraindicar essa modali-

dade terapêutica, tornando assim, a PPR a única alternativa para a reabilitação desses pacientes, restabelecendo a função e a integridade biológica. A paciente desde caso é portadora de hipertensão arterial, uma doença sistêmica que em caso de descompensação contraindica a intervenção cirúrgica para colocação de enxerto ósseo e implantes. Dentro das opções de modalidade de PPRs, quando associada às próteses fixas, esta se apresenta como uma opção bastante viável funcional e esteticamente para o paciente parcialmente dentado, corroborando com o referido plano de tratamento escolhido diante do diagnóstico estabelecido para o presente caso clínico.

Os retentores com conexão metálica chamados de attachment, segundo Seneja et al., (2020), são pequenos dispositivos de encaixe que se justapõem, atuando como um elo híbrido para unir as próteses removíveis à metalocerâmica do dente pilar, e direcionam as forças mastigatórias ao longo eixo do dente. Garrués (2019) também comenta em seu trabalho que os attachments possuem a capacidade de aumentar a estabilidade, retenção e suporte da prótese, em razão dos componentes retentores permanecerem escondidos, resultando em uma melhora estética substancial. A escolha desses retentores deve estar baseada na quantidade e qualidade das estruturas de suporte, assim como na forma, tamanho, material e mecanismo de ativação do encaixe (Bonachela e Rivaldo, 2006).

Ao elegermos como escolha de tratamento a utilização dos attachments extracoronários semirrígidos, houve a necessidade de análise de alguns parâmetros clínicos, como: a extensão do espaço protético, o espaço interoclusal, a saúde periodontal do dente pilar e a altura e largura de sua coroa clínica. Para a seleção do encaixe extracoronário, em acordância com Makkar et al., (2011), também foi levado em conta a estabilidade e retenção adequadas que esse sistema entrega, principalmente se tratando de PPR com extensão distal como no presente trabalho. E para a eleição do tipo de encaixe semirrígido, levou-se em consideração a movimentação que ele dispõe quando a prótese está na sua posição de encaixe final, permitindo movimentos de inserção e remoção de um dos seus componentes, e um movimento, ainda que limitado, entre os componentes "macho" e "fêmea", como bem citado por Driscoll et al., (2017).

Segundo Bambara (2003) e Falcón-Antenucci et al., (2009), os attachments extracoronários, por serem posicionados fora do contorno normal da coroa, podem gerar um torque destrutivo no dente pilar, uma vez que a força não é totalmente direcionada no sentido do seu longo eixo. Porém, o estudo de El Charkawi e El Wakad (1996) sobre a distribuição de forças de attachments extracoronários in vitro, demonstrou que a esplintagem resultou na redução do estresse transmitido às estruturas de suporte, assim como Bonachela e Rivaldo (2006) quando afirmaram ser necessário pelo menos 2 pilares esplintados adjacentes ao espaço protético para minimizar e reduzir os efeitos nocivos desse torque. Em consonância assim com o planejamento proposto de esplintagem nos quatro elementos anteriores para reabilitação da paciente desde relato.

Muitos autores como Waltz (1973) e Falcón-Antenucci et al., (2009) mencionam que o tratamento com retentores do tipo attachment se torna contraindicado em casos com coroas clínicas curtas, pois há a necessidade de altura e largura adequadas para se alojar satisfatoriamente os componentes do attachment e compensar as forças exercidas sob o pilar quando a PPR estiver em função. Mas em situações favoráveis, como no caso clínico exposto, a resiliência gerada pelos componentes "macho" e "fêmea" auxilia na distribuição dos esforços mastigatórios, evitando que os pilares sofram flexão constante e evitando que o retentor seja submetido a um componente de força indesejado como referido por Bonachela e Rivaldo (2006) e reiterado por Falcón-Antenucci et al., (2009).

Além do mais, o autor Waltz (1973) discorre que deve ser observado o rebordo residual do paciente, como analisado durante o tratamento da paciente no presente caso, pois a base da sela da PPR sob o rebordo vestibular e lingual possui importante ação para a estabilização da prótese. Sabendo que a mobilidade média normal do ligamento periodontal e o grau médio de compressibilidade da mucosa possuem valores discrepantes entre si, fica evidente a necessidade do uso de um dispositivo que atue como um modulador de forças entre estas duas estruturas. Dessa forma, Bonachela e Rivaldo (2006) endossam o planejamento deste caso clínico, quando relatam que o encaixe resiliente extracoronário apresenta um movimento no sentido vertical que ameniza esta discrepância, atuando de forma efetiva na proteção periodontal e na diminuição da perda do rebordo ósseo. Itoh et al., (2008) complementa explicando que uma PPR confeccionada de forma incorreta pode conduzir ao aumento da mobilidade do dente, podendo contribuir à reabsorção do rebordo residual sob a base da prótese, de maneira que um dos princípios fundamentais a ser alcançados nas próteses com grampos ou com encaixes é a distribuição das forças nos tecidos suportes.

Falcón-Antenucci et al., (2009) também cita como possível contraindicação, pessoas idosas por serem mais vulneráveis a doenças degenerativas e crônicas e ser frequentemente menos capazes de se adaptar com próteses removíveis associadas com encaixes, podendo ser menos indicado pela

provável falta de destreza manual. A paciente do presente caso é incluída como idosa segundo a sua faixa etária, e sua queixa principal era estética, pois trabalhava com o público, mas possuía histórico de hipertensão arterial, além de catarata, o que possivelmente corroborou com sua mais difícil adaptação com a prótese conjugada, apesar disso, a mesma se demostrou satisfeita esteticamente com o resultado da prótese conjugada escolhida.

Percebemos assim, que não existe um encaixe universal ideal, existe a indicação correta para cada circunstância conforme Sossamon (1986) bem citou. E que é muito importante a escolha do encaixe apropriado para cada caso como Falcón-Antenucci et al., (2009) apontou, e também da escolha estratégica do dente pilar segundo Vaidya et al., (2015).

Após a instalação e proservação das próteses, foram observados uma estética satisfatória e restabelecimento da função mastigatória, além da satisfação da paciente, apesar de também ter sido verificado uma deficiência quanto a higienização bucal na paciente mesmo após a correta orientação sobre a higiene oral, conseguindo alcançar mesmo assim, o objetivo da reconstrução protética descrito por D´Souza et al., (2011) de preservar e restaurar a saúde, estética e função. Diante disso, assim como referido por Vasconcellos et al., (2013) e Campos et al., (2014), é de suma importância a orientação aos pacientes quanto à correta higienização da prótese e dos dentes, pois o controle adequado de placa favorece o prognóstico e evita o desenvolvimento de inflamações como gengivite e doença periodontal. Por fim, em consonância com Falcón-Antenucci et al., (2009), ambos, o Dentista e o paciente devem ser responsáveis pelo sucesso do tratamento com PPR.

CONCLUSÃO

Com este relato de caso, é possível concluir que a reabilitação oral superior através das próteses conjugadas parcial removível e fixas utilizando retentores extracoronários semirrígidos mostrou-se uma boa, viável e segura alternativa reabilitadora para pacientes com Classe II de Kennedy Modificação 1 de Applegate em espaço protético extenso, quando bem executada, e se dispõe de estrutura dentária remanescente e integridade das estruturas de suporte dos mesmos. No entanto, para a correta eleição desse tipo de tratamento é indispensável observar os parâmetros de indicação, contraindicação, vantagens e desvantagens para melhor avaliação do custo-benefício trazido pelo mesmo.

REFERÊNCIAS

Garrués AL, Orientadora: Orquídea Lurdes Alves Resende do Santos. Attachement como Método de Retenção Adicional para Reabilitação com Prótese Removível. Mestrado Integrado em Instituto Universitário de Ciência da Saúde – CESPU, 2019.

Sugio CYC, Gomes ACG, Maciel JG, Procópio ALF, Neppelenbroek KH. Considerações Sobre Os Tipos De Próteses Parciais Removíveis E Seu Impacto Na Qualidade De Vida. Revista Odontológica de Araçatuba, v.40, n.2, p. 15-21, Maio/Agosto, 2019.

Brune J, Wille S, Kern M. Influence of the preparation form on the retention of resinbonded attachments for removable dental prostheses. Clin Oral Investig. 2020;24(9):3307–13.

Burns DR, Ward JE. A Review of attachments for removable partial denture design: Part 1. Classification and selection. Int J Prosthodont. 1990; 3(1):98-102.

Burns DR, Ward JE. A review of attachments for removable partial denture design: Part 2. Treatment Planning and attachment selection. Int J Prosthodont. 1990; 3(2):169-174.

Bambara GE. Attachment dentistry a rationale for reflection and treatment planning. N Y State Dent J. 2003; 69(1):28-30.

Falcón-Antenucci RM, Pellizzer EP, Gallo AKG, Santiago Junior JF, Verri FR, Mazaro JVQ, Zuim PRJ. Sistemas De Encaixes Em Prótese Parcial Removível: Classificação E Indicação. Revista Odontológica de Araçatuba, v.30, n.2, p. 63-70, Julho/Dezembro, 2009.

Vasconcellos AA de, Gonçalves LM, CamposBG, Araújo CV, Henriques SEF, Girundi FMS. Prótese parcial removível com attachment para reabilitação oral: relato de caso. Arch Oral Res. 2013 May/Aug.;9(2)141-147.

Bonachela WC, Rivaldo EG. Prótese parcial removível na prática contemporânea. In: Mezzomo E, Suzuki RM. Reabilitação oral contemporânea. São Paulo: Editora Santos. 2006; p.369-395.

Renner RP. Semiprecision attachment retained removable partial dentures. Quintessence Dent Technol .1994; 1(1): 137-144.

Trindade ELA, Orientadora: Professora Doutora Susana João Cunha de Oliveira, Coorientadora: Professora Doutora Maria Margarida Ferreira Sampaio Fernandes. Sistemas Retentivos Em Prótese Removível Dento-Suportada. Mestrado Integrado em Medicina Dentária da Faculdade de Medicina Dentária da Universidade do Porto, 2021.

Tribst JPM, Dal Piva AM de O, Borges ALS, Araújo RM, da Silva JMF, Bottino MA, et al. Effect of different materials and undercut on the removal force and stress distribution in circumfe-

rential clasps during direct retainer action in removable partial dentures. Dent Mater. 2020;36(2):179–86.
Driscoll CF, Freilich MA, Guckes AD, Knoernschild KL, Mcgarry TJ, Goldstein G, et al. The Glossary of Prosthodontic Terms: Ninth Edition. J Prosthet Dent. 2017;117(5):e1–105.
Guttal SS, Tavargeri AK, Nadiger RK, Thakur SL. Use of an implant O-ring attachment for the tooth supported mandibular overdenture: A clinical report. Eur J Dent. 2011;5(3):331--6.
Orujov K, Winter W, Karl M, Heckmann S, Grobecker-Karl T. Adhesive removable partial denture attachments made from zirconia ceramic: A finite element analysis and in vitro study. J Prosthet Dent. 2020;1–6.
Sadek SA. Comparative study clarifying the usage of PEEK as suitable material to be used as partial denture attachment and framework. Open Access Maced J Med Sci. 2019;7(7):1193–7.
Bansal S, Aras MA, Chitre V. Tooth Supported Overdenture Retained with Custom 24 Attachments: A Case Report. J Indian Prosthodont Soc. 2014;14(December):283– 6.
Saneja R, Bhatnagar A, Raj N, Dubey P. Semiprecision attachment: A connecting link between the removable and fixed prosthesis. BMJ Case Rep. 2020;13(8):1–5.
Palmeiro MRL, Piffer CS, Brunetto VM, Maccari PC, Shinkai RSA. Maxillary rehabilitation using a removable partial denture with attachments in a cleft lip and palate patient: A clinical report. J Prosthodont. 2015;24(3):250–3. 21.
Yang TC, Maeda Y, Gonda T. Clinical performance and satisfaction of removable prostheses with self-adjusting magnetic attachments. J Prosthet Dent. 2014;111(2):131–5.
Preiskel HW. Precision attachments in prosthodontics: The application of intracoronal and extracoronal attachments. Chicago: Quintessence;1984. p.131,134,141,142.
Wolfe ER. Extracoronal Attachments. Dent Clin North Am 1985;29(1):185-199.
Shetty NB, Shetty S, Nagaraj E, Shetty O, D'Souza R. Precision attachments for aesthetics and function: A case report. J Clin Diagnostic Res. 2014;8(1):268–70.
Boeckler AF, Ehring C, Morton D, Geis-Gerstorfer J, Setz JM. Corrosion of dental magnet attachments for removable prostheses on teeth and implants. J Prosthodont. 2009;18(4):301–8.
Campos CH, Gonçalves TMSV, Rodrigues Garcia RCM. Implant retainers for freeend removable partial dentures affect mastication and nutrient intake. Clin Oral Implants Res. 2014;25(8):957–61.
Todescan R. Aparelhos parciais removíveis de retenção por encaixe. In: Todescan R. Da Silva EB, Da silva OJ. Prótese parcial removível. São Paulo: Ed.Santos; 1996. p.297-334.
Gupta N, Bhasin A, Gupta P, Malhotra P. Combined Prosthesis with Extracoronal Castable Precision Attachments. Case Rep Dent. 2013;2013:282617.
Zitzmann Nicola U, Rohner Urs, Weiger Roland, Krastl Gabriel. When to choose which retention element to use for removable dental prosthesis. Int J Prosthodont. 2009;22:161–67.
Trauth KGS, Orben A, Timboni D. Prótese Parcial Removível Com Encaixe EXTRACORONÁRIO: Relato De Caso. J Orofac Invest. 2017;4(1):6-12.
Ku YC, Shen YF, Chan CP. Extracoronal resilient attachments in distal extension removable partial dentures. Quintessence Int. 2000; 31(5):311-317.
Makkar S, Chhabra A, Khare A. Attachment retained removable partial denture: A case report. Int Journal of Clinical Dental Science 2011;2(2):39-43.
El Charkawi, H. G.; El Wakad, M. T. Effect of splinting on load distribution of extracoronal attachment with distal extension prosthesis in vitro. J. Prosthet. Dent., St. Louis, v.76, n.3, p.315--320, Sep. 1996.
Waltz ME. Ceka extracoronal attachments. J Prosthet Dent. 1973;29(21):167-71.
Itoh H, Baba K, Aridome K, Okada D, Tokuda A, Nishiyama H, et al. Effect of direct retainer and major connector designs on RPD and abutment tooth movement dynamics. J Oral Rehabil. 2008; 35(11):810-815.
Sossamon J.M. The Spectrum of Function- a classification system for attachments in removable prosthodontic therapy. Quintessence Int. 1986; 17(3):173-179.
Vaidya S, Kapoor C, Bakshi Y, Bhalla S. Achieving an esthetic smile with fixed and removal prosthesis using extracoronal castable precision attachments. J Indian Prosthodont Soc. 2015;15(3):284–8.
D'Souza Col DSJ, Dua Lt Col Parag. Rehabilitation strategies for partially edentulous prosthodontic principles and current trends. MJAFI. 2011;67(3):296–98.
Almeida EO, Freitas Júnior AC, Zuim PRJ Assunção WG, Archangelo CM. Tratamento reabilitador protético utilizando attachments intra-coronários ômega M: relato de caso. Revista UNINGÁ, Maringá – PR, n.21, p.xx-xx, jul./set. 2009.
Bassani GF. Orientadora: Profª. Vivan Mainieri Henkin. O Uso De Encaixes Em Prótese Parcial Fixa E Removível: Relato De Caso. Trabalho de Conclusão de Curso (Graduação) – Universidade Federal do Rio Grande do Sul, Faculdade de Odontologia, Curso de Odontologia Porto Alegre BR – RS, 2016.

Coelho MQ, Venâncio GN, Sampaio JMA, Augusto CR, et al., Reabilitação bucal com próteses conjugadas – relato de caso. Full Dent. Sci. 2016; 7(28):64-69.

Cosme DC, Rivaldo EG, Nakamura EM, Frasca FLD da. Prótese Parcial Removível Associada À Prótese Fixa Adesiva Através De Encaixe Extracoronário. Revista Odonto Ciência – Fac. Odonto/PUCRS, v. 20, n. 48, abr./jun. 2005.

Iaschitzki FC. Orientador: Professor Doutor Guilherme Berger. Aspectos gerais da reabilitação com Prótese Parcial Removível de Encaixes – uma Revisão de Literatura. Monografia apresentada ao curso de Especialização Lato Sensu da FACULDADE SETE LAGOAS – FACSETE, CURITIBA, 2019.

Lima JEC, Alburquerque CEG. Análise Do Grau De Satisfação Dos Pacientes Da Unicatólica Quanto Ao Uso De Prótese Parcial Removível. Mostra Científica do Curso de Odontologia, Volume 1, Número 01, Jun. 2016.

Martins AMC, Fraga RC, Purger FPC. Utilização de encaixe resiliente extra-coronário na obtenção de retenção, estabilidade e proteção dos pilares em prótese parcial removível. Revista Odonto • v. 17, n. 34, jul./dez. 2009.

REVISTA CLÍNICA DE ODONTOLOGIA

V.1 N.1 | 2022

RUA MACEIÓ, Nº 861, ADRIANÓPOLIS
MANAUS - AM
(92) 3584-6068 / (92) 3584-6067