Revista Clínica de Odontologia

Retenção prolongada múltipla: relato de caso

Recebido: 15-01-2024 | Aceito: 20-03-2024 | Publicado: 16-10-2024

Renata Gomes de Omena
Faculdade do Amazonas (IAES), Brasil.
E-mail: renatag.omena@hotmail.com

Natália Stefany da Silva Pereira
Faculdade do Amazonas (IAES), Brasil.
E-mail: stefanynatalia70@gmail.com

Diana Fernandes Melo
Faculdade do Amazonas (IAES), Brasil.
E-mail: dianafmelo123@gmail.com

Luã Lopes Borges
Faculdade do Amazonas (IAES), Brasil.
E-mail: lua.diretoria.iaes@gmail.com

Alberto Tadeu do Nascimento Borges
Faculdade do Amazonas (IAES), Brasil.
E-mail: atadeuborges@gmail.com

Como citar: Omena RG, Pereira NSS, Melo DF, Borges LL, Borges ATN. Retenção prolongada múltipla: relato de caso. Revista Clínica de Odontologia. 2023;5(2):78-88.

RESUMO

A retenção prolongada dos dentes decíduos influencia o processo de reabsorção radicular, sendo que o conhecimento sobre o processo fisiológico que resulta na reabsorção radicular dos dentes decíduos ainda não é bem compreendido, dessa forma, vários os fatores que influenciam o processo de rizólise tais como: a intensidade da atividade colagenolítica da dentina, cemento e ligamento periodontal; o grau de vascularização, a influência do sistema nervoso; a pressão exercida pelo germe do pré-molar durante o movimento eruptivo; a atividade das glândulas endócrinas e o desenvolvimento geral do paciente. O objetivo deste trabalho foi relatar um caso clínico de um paciente infantil atendido na clínica de Odontopediatria da Faculdade do Amazonas – IAES, o qual apresentava retenções prolongadas múltiplas nos elementos 52, 53, 55, 62, 63, 64, 65, 74, 75, 84 e 85, e se encontrava bastante apreensivo com o atendimento odontológico. Paciente PRPV, 12 anos, gênero masculino, melanoderma, compareceu à Clínica da Faculdade do Amazonas - IAES na disciplina de Odontopediatria, acompanhado de sua genitora, relatando como queixa principal estar com dificuldade de deglutição devido a posição dos dentes. O tratamento proposto foi a exodontia dos 11 elementos dentários. Concluiu-se que a intervenção cirúrgica e o diagnóstico precoce em retenção prolongada, neste caso clínico, na dentição decídua, propicia um tratamento mais conservador e melhor prognóstico, evitando problemas de ordem estética e funcional, diminuindo a necessidade de tratamentos mais complexos, como tracionamentos dentários e ortodontia corretiva.

Palavras-chave: Retenção Prolongada. Condicionamento. Odontopediatria.

ABSTRACT

The prolonged retention of deciduous teeth influences the root resorption process, and knowledge about the physiological process that results in root resorption of deciduous teeth is not yet well understood, therefore, there are several factors that influence the rhizolysis process such as: the intensity of collagenolytic activity of dentin, cementum and periodontal ligament; the degree of vascularization, the influence of the nervous system; the pressure exerted by the premolar germ during the eruptive movement; the activity of the endocrine glands and the general development of the patient. The objective of this work was to report a clinical case of a child patient treated at the Pediatric Dentistry clinic of Faculdade do Amazonas – IAES, who presented multiple prolonged retentions in elements 52, 53, 55, 62, 63, 64, 65, 74, 75, 84 and 85, and was quite apprehensive about dental care. Patient PRPV, 12 years old, male, melanoderma, attended the Clínica da Faculdade do Amazonas - IAES in the Pediatric Dentistry discipline, accompanied by his mother, reporting as his main complaint that he had difficulty swallowing due to the position of his teeth. The proposed treatment was the extraction of the 11 dental elements. It was concluded that surgical intervention and early diagnosis in prolonged retention, in this clinical case, in the primary dentition, provides a more conservative treatment and better prognosis, avoiding aesthetic and functional problems, reducing the need for more complex treatments, such as traction. dentistry and corrective orthodontics.

Keywords: Prolonged Retention. Handling. Pediatric Dentistry.

INTRODUÇÃO

Durante o processo de substituição da dentição decídua para permanente ocorre a reabsorção dos dentes decíduos para guiar o posicionamento correto e desenvolvimento dos permanentes[1]. A retenção prolongada de dentição decídua ocorre quando o dente decíduo permanece na cavidade oral após o período cronológico de esfoliação, impedindo assim a erupção normal dos seus sucessores e causando danos a oclusão e estética[2].

Múltiplas impactações são observadas raramente e geralmente estão associadas a condições sistêmicas. A erupção guiada de muitos dentes com a ajuda de um manejo multidisciplinar coordenado é necessária para pacientes com múltiplas impactações[1,2].

As causas da impactação dentária são divididas em generalizadas e localizadas. Os fatores etiológicos, sejam de origem local, ambiental ou genética, podem influenciar o processo de erupção dos dentes permanentes. Síndromes, distúrbios metabólicos e hormonais também são outras causas de múltiplos dentes permanentes impactados. A retenção prolongada múltipla dos dentes decíduos exige atenção por parte do clínico

10.70614/mcdxc286

Direitos autorais: © 2024 pelos autores. Creative Commons Attribution (CC BY) (https://creativecommons.org/licenses/by/4.0/).

geral, do odontopediatra e do ortodontista, pois ao impedir a erupção normal dos sucessores pode causar danos a todo sistema estomatognático do paciente[3].

Para entender as causas que determinam a retenção prolongada múltipla dos dentes decíduos, é imprescindível conhecer os fatores que influenciam o processo de reabsorção radicular. O conhecimento sobre o processo fisiológico que resulta na reabsorção radicular dos dentes decíduos ainda não é bem compreendido[6]. São vários os fatores que influenciam o processo de rizólise tais como: a intensidade da atividade colagenolítica da dentina, cemento e ligamento periodontal; o grau de vascularização, a influência do sistema nervoso; a pressão exercida pelo germe do pré-molar durante o movimento eruptivo; a atividade das glândulas endócrinas e o desenvolvimento geral do paciente[6].

Esse processo de reabsorção, uma vez iniciado, não procede de forma contínua, ou seja, é interrompido por períodos de deposição óssea na superfície reabsorvida[4,5]. Durante a erupção do dente permanente, o osso alveolar e as raízes dos dentes decíduos são reabsorvidos em extensão maior que a necessária para o movimento eruptivo do mesmo. Este excesso de reabsorção é reparado por nova formação de osso e cemento no período de repouso[5].

Dessa forma, a aparência facial insatisfatória proporciona mais abalos emocionais que qualquer deficiência física, devido ao princípio estético influenciar nas interações sociais. Crianças com oclusopatias severas tem mais chances de sofrerem *bullying*, devido a desordem dentária influenciar nos padrões de beleza, dificultando o convívio social[7].

Para diagnosticar com precisão a retenção prolongada múltipla de molares decíduos, o clínico deve utilizar ferramentas como avaliações clínicas e radiográficas, histórico abrangente do paciente, modelos de estudo e fotografias. Iniciar o acompanhamento odontológico precocemente aumenta a probabilidade de detectar possíveis alterações mais cedo. Isso, por sua vez, leva à implementação imediata de medidas essenciais para lidar com danos oclusais, permitindo uma estratégia mais conservadora e econômica[6,7].

10.70614/mcdxc286
Direitos autorais: © 2024 pelos autores. Creative Commons Attribution (CC BY) (https://creativecommons.org/licenses/by/4.0/).

As opções de tratamentos viáveis para esse tipo de anomalia seriam especificados em três opções dependendo de cada caso. O primeiro tratamento consiste em deixar o elemento dentário esfoliar sozinho, causando assim reabsorção radicular no dente decíduo, a segunda opção de tratamento é "dentinho teimoso", onde o profissional insere uma liga entre o dente decíduo e o dente permanente para que haja uma troca mais rápida e atraumática dos elementos dentários, por último a técnica da exodontia em si, que visa a remoção cirúrgica do elemento dentário para que o dente permanente possa erupcionar de forma livre[8].

Uma das dificuldades do diagnóstico prévio dessa anomalia é o medo odontológico que tem sido objetivo de pesquisa há décadas. Há uma grande preocupação pelo grande índice de doenças bucais, que apesar dos grandes avanços tecnológicos, muitos ainda são os fatores que impedem o tratamento curativo e preventivo da odontologia. Historicamente a profissão do cirurgião-dentista é vista como um procedimento invasivo, o que está relacionado com a não cooperação do paciente, que contribuirá para uma saúde bucal ruim. Logo, o paciente só estará disposto a procurar o dentista quando houver sintomas de dor[9].

Apesar de todos os avanços tecnológicos vividos até o século XXI, muitas crianças permanecem com o mesmo comportamento de sentimento negativo ao tratamento odontológico. Essa aversão das crianças ao dentista pode ser relacionada com alguns fatores, como: experiências antigas da própria criança; barulho da broca; familiares depositando comentários negativos sobre os tratamentos, gerando insegurança e medo na criança; até a relação e o modo que o profissional recebe a criança no consultório[9,10].

Portanto, o objetivo deste trabalho foi relatar um caso clínico de um paciente infantil atendido na clínica de Odontopediatria da Faculdade do Amazonas – IAES, o qual apresentava retenções prolongadas múltiplas nos elementos 52, 53,55, 62, 63, 64, 65, 74, 75, 84 e 85, e se encontrava apavorado frente ao atendimento odontológico.

10.70614/mcdxc286
Direitos autorais: © 2024 pelos autores. Creative Commons Attribution (CC BY) (https://creativecommons.org/licenses/by/4.0/).

RELATO DE CASO

Paciente PRPV, 12 anos de idade, sexo masculino, melanoderma, compareceu à Clínica da Faculdade do Amazonas - IAES na disciplina de Odontopediatria, acompanhado de sua genitora, relatando como queixa principal "dor no dente que tinha um buraco" estar com dificuldade de deglutição devido a posição dos dentes (Figura 1). Na anamnese, paciente relatou não apresentar nenhum comprometimento sistêmico ou alergia. Solicitou-se uma radiografia panorâmica e revelou a presença de dentes permanentes semi-erupcionados com retenção prolongada múltipla nos elementos 52, 53, 62, 63, 64, 65, 74, 75, 84 e 85 (Figura 2).

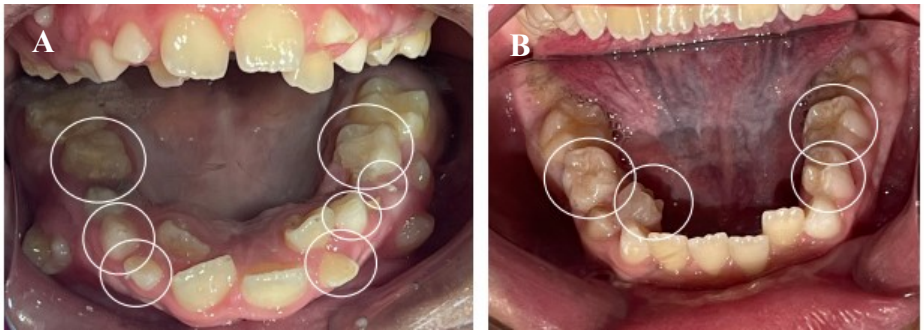

Figura 1 (A-B) – Aspecto clínico intrabucal inicial, elementos dentários extraídos em destaque.



Figura 2 – Radiografia panorâmica inicial

O tratamento proposto foi a exodontia dos 11 elementos dentários retidos. A responsável paciente foi instruída a assinatura dos termos intitulado pela instituição, que são eles: Termo de Assentimento (TA), Termo de Consentimento Livre Esclarecido (TCLE) e Termo de uso de Imagem. O presente trabalho foi submetido para Plataforma Brasil com o CAAE 75896423.3.0000.5014 e se encontra sob análise ética no CEP.

Anterior ao início do ato cirúrgico, paciente encontrava-se extremamente nervoso. Portanto, medicou-se com Dramin 50 mg, 30 minutos antes da intervenção

10.70614/mcdxc286
Direitos autorais: © 2024 pelos autores. Creative Commons Attribution (CC BY) (https://creativecommons.org/licenses/by/4.0/).

cirúrgica. Logo em seguida, deu-se início ao procedimento com anestesia local infiltrativa, intraligamentar e intrapapilar com anestésico Lidocaína 2% + Epinefrina 1:100.000 (DFL®) (Figura 3). Posteriormente, realizou- se a sindesmotomia com a remoção do elemento dentário 52 (Figura 4) por meio da luxação com alavanca apical reta infantil (Golgran®) (Figura 5) e então o incisivo lateral superior (52) foi removido.



Figura 3 – Anestesia local.



Figura 4 – Luxação.



Figura 5 – Remoção do elemento 52.



Figura 6 – Elemento 52 removido.

O mesmo passo-a-passo clínico procedeu-se no canino superior (53 e 63), incisivo lateral superior (62) e primeiro molar superior (64), com sindesmotomia e luxação para remoção dos elementos (Figuras 7, 8 e 9).



Figura 7 – Luxação.



Figura 8 – Remoção do elemento 53.

10.70614/mcdxc286

Direitos autorais: © 2024 pelos autores. Creative Commons Attribution (CC BY) (https://creativecommons.org/licenses/by/4.0/).

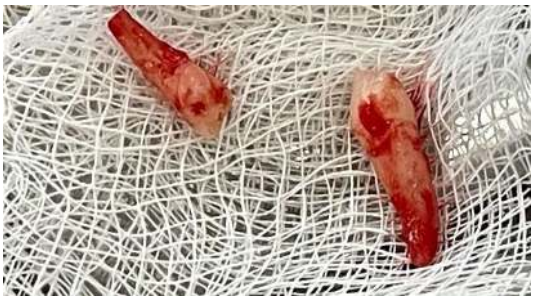

Figura 9 – Elementos 52 e 53 removidos



Figura 10 – Exodontia do elemento 62.



Figura 11 – Exodontia do elemento 63.



Figura 12 – Elementos 52, 53, 55, 62, 63 e 64

Após todos os elementos decíduos terem sido removidos da arcada superior (maxila), deu-se continuidade para os elementos dentários decíduos da mandíbula (74, 75, 84 e 85, na sequência) com o mesmo protocolo clínico anterior: anestesia infiltrativa e intraligamentar, sindesmotomia e luxação para exodontia do elemento com fórceps nº 01 e 06 (Figuras 13, 14, 15, 16 e 17).



Figura 13 – Anestesia local.



Figura 14 – Luxação.

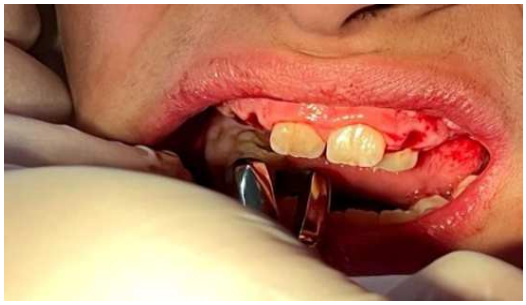

Figura 15 – Remoção do elemento 74.

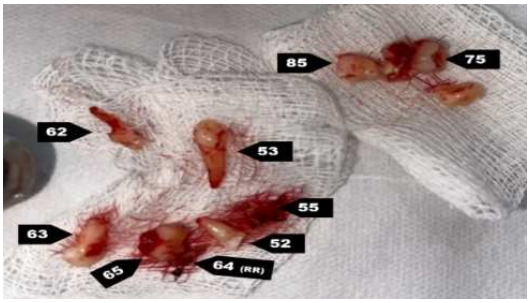

Figura 16 – Todos os elementos que foram removidos.

10.70614/mcdxc286

Direitos autorais: © 2024 pelos autores. Creative Commons Attribution (CC BY) (https://creativecommons.org/licenses/by/4.0/).



Figura 17 – Aspecto do pós-imediato.

Não houve necessidade de síntese cirúrgica, uma vez que os elementos permanentes já se encontravam erupcionados. O paciente e responsável legal foram orientados quantos aos procedimentos pós-operatório e foi administrado o uso de Ibuprofeno 100mg/ml, 45 gotas, de 8 em 8 horas por 3 dias.

Trinta dias após a cirurgia, o paciente compareceu para o acompanhamento, durante a qual foi observado que ele apresentou uma evolução pós-operatória favorável. Com o objetivo de continuar o acompanhamento e tratamento, o paciente foi encaminhado ao especialista em Ortodontia, porém a responsável não compareceu as consultas marcadas e decidiu por abandonar o tratamento.

DISCUSSÃO

Durante a fase da dentição mista, os dentes decíduos dão lugar aos dentes permanentes, marcando um período dinâmico caracterizado por diversas transformações, incluindo o surgimento das curvas de Spee e de Wilson, bem como alterações na Articulação Têmporo-Mandibular (ATM)[11]. A esfoliação dos dentes decíduos, a erupção dos dentes permanentes e o estabelecimento da oclusão dental ocorrem de maneira sequencial, e esses processos estão intimamente ligados ao crescimento e amadurecimento das estruturas craniofaciais adjacentes, assim como do sistema neuromuscular[12]. Nesse contexto, o estudo concorda com as conclusões dos autores, que observaram que os dentes permanentes buscavam espaço para sua erupção.

10.70614/mcdxc286
Direitos autorais: © 2024 pelos autores. Creative Commons Attribution (CC BY) (https://creativecommons.org/licenses/by/4.0/).

A retenção prolongada múltipla dos dentes decíduos é influenciada por uma variedade de fatores, e a compreensão desses elementos é crucial para o diagnóstico e manejo eficazes[8,9]. Felix et al.[12] destacam a predisposição genética como um fator significativo, sugerindo que certos indivíduos podem herdar uma propensão à retenção dentária. Além disso, fatores ambientais desempenham um papel importante, incluindo hábitos orais prolongados, como sucção de dedo ou chupeta, que podem interferir no processo natural de erupção. Outros autores, como McDonald & Avery[14] e Miller[15], enfatizam a relação entre a retenção prolongada e a falta de estímulo adequado durante o desenvolvimento oral. O caso destacou a importância de considerar tanto os fatores genéticos quanto os ambientais ao planejar abordagens de tratamento personalizadas para casos de retenção prolongada múltipla dos dentes decíduos. Essa abordagem integrada é essencial para garantir um diagnóstico preciso e estratégias de manejo eficazes.

O reconhecimento de condições predisponentes à má oclusão em crianças é responsabilidade do clínico geral e do odontopediatra, que devem estar atentos na época da troca dos caninos e molares decíduos por caninos permanentes e pré- molares. A retenção prolongada dos incisivos decíduos altera a via normal de erupção dos laterais, resultando na impactação, erupção ectópica, reabsorção radicular de dentes adjacentes, formação cística, desenvolvimento de cárie e doença periodontal[15]. Tal condição pode ser diagnosticada precocemente, desde que a sequência de erupção dos sucessores seja acompanhada periodicamente, através de exames clínico e radiográfico[16]. De acordo com este relato, o diagnóstico foi precoce e o procedimento foi realizado o mais breve possível para impedir quaisquer danos futuros ao paciente.

O atendimento infantil na Odontologia, faz com que muitos cirurgiões-dentistas e até mesmo odontopediatras fujam do atendimento de crianças não colaboradoras por considerarem um trabalho com intenso apelo emocional, desgastante e complexo[16]. Em estudos de campo, crianças não colaboradoras, apresentam comportamento aversivo com agressividade, movimentos abruptos dificultando a realização por 40% dos odontopediatras[17]. No caso clínico em questão, a criança teve um comportamento tranquilo, e não impôs ao responsável e os operadores uma contenção física.

10.70614/mcdxc286
Direitos autorais: © 2024 pelos autores. Creative Commons Attribution (CC BY) (https://creativecommons.org/licenses/by/4.0/).

Segundo Moyers[17], o atendimento odontológico em crianças de 12 anos que sofrem de ansiedade representa um desafio significativo, uma vez que a ansiedade pode ser uma barreira para a cooperação e o conforto durante as consultas dentárias. Segundo Nanda[18], estratégias de comunicação, ambiente acolhedor e envolvimento dos pais são importantes para reduzir o medo e ansiedade das crianças durante as consultas. Neste cenário clínico, os resultados estão em conformidade com as observações dos autores. A criança, de 12 anos, apresentava ansiedade, entretanto, devido à habilidade dos profissionais, o nervosismo do paciente foi efetivamente reduzido. Como resultado, a criança manteve um comportamento cooperativo durante o procedimento cirúrgico.

O tratamento bem-sucedido da retenção prolongada múltipla dos dentes decíduos é um tema relevante na prática odontológica, e diferentes abordagens têm sido discutidas na literatura. Gama et al.[13] destaca. a importância de uma avaliação completa, incluindo análise radiográfica e clínica, para determinar a extensão do problema antes de decidir a abordagem terapêutica. Para Melo et al.[10] e Felix et al.[12], a remoção cirúrgica cuidadosa dos dentes retidos, quando apropriado, pode ser uma medida eficaz para permitir a erupção adequada dos dentes permanentes. Por outro lado, autores[15,18,20] enfatizam a intervenção precoce por meio de ortodontia interceptiva, utilizando dispositivos ortodônticos para orientar a erupção e promover a correção adequada da posição dentária. No presente caso, foi realizado avaliação completa do paciente, após isso, decidiu a extração como abordagem terapêutica.

Como conduta terapêutica desta condição, indica-se a exodontia dos elementos retidos, favorecendo o processo de erupção dos sucessores, seguida da colocação de um aparelho mantenedor de espaço. O tratamento só deve ser iniciado após cuidadoso estudo e planejamento do caso.[20,21]. Corroborando com os autores em questão, pois foi realizado o procedimento de exodontia e pós encaminhado ao ortodontista para procedimentos seguintes.

10.70614/mcdxc286
Direitos autorais: © 2024 pelos autores. Creative Commons Attribution (CC BY) (https://creativecommons.org/licenses/by/4.0/).

CONCLUSÃO

Concluiu-se que a intervenção cirúrgica e o diagnóstico precoce em retenção prolongada, neste caso clínico, na dentição decídua, propicia um tratamento mais conservador e melhor prognóstico, evitando problemas de ordem estética e funcional, diminuindo a necessidade de tratamentos mais complexos, como tracionamentos dentários e ortodontia corretiva.

REFERÊNCIAS

1. Badauy CB. Estudo Epidemiológico da retenção Prolongada em dentes decíduos. Rev. Odontol. 2017;3(2):35-39.

2. Aby-azar R, Queirós RR. Etiologia das maloclusões. Fatores intrínsecos. Rev Paul Odont. 2016;18(34):34-35

3. Freitas M. Etiologia das maloclusões. Fatores Intrínsecos. [Especialização em Odontopediatria], Universidade do Estado do Rio de Janeiro; 2018.

4. Obersztyn A. Experimental investigation of factors causing resorption of deciduous teeth. J Dent Res. 2019;42(2):660-674

5. Nanda RS. Root resorption of deciduous teeth in indian children. Arch Oral Biol.1969;14(1):1021-1030.

6. Teixeira FS, Campos V, Mitchell C, Carvalho LMB. Retenção prolongada de molares decíduos: diagnóstico, etiologia e tratamento. R Dental Press Ortodon Ortop Facial. 2005;10(3):125-37.

7. Miller BG. Investigatons of the influence of vascularity and innervation on tooth resorption and eruption. J Dent Res. 2017;10(5):669-676

8. Albuquerque CM; Gouvêa CVD; Moraes RCM; Barros RN; Couto CF. Principais técnicas de controle de comportamento em Odontopediatria. Niterói (RJ), Arquivos em Odontologia. 2018;45(2):110-115.

9. Ferreira MAF., Odontologia preventiva na primeira infância: Uma alternativa para se evitar o medo e a ansiedade relacionados ao tratamento. [Especialização em Atenção Básica em Saúde da Família], Universidade Federal de Minas Gerais; 2019.

10. Melo RB, Lima FC, Moura GM, Silva PGB, Gondim JO, Moreira-Neto JJS. Avaliação da relação entre procedimentos odontológicos e comportamento infantil. Rev Odontol Bras Central 2018;24(68):20-25

11. Pauluk LR, Ballão HCM. Considerações sobre o medo na História e na Psicanálise. Revista de Psicologia 2019;31(2):60-66.

12. Felix LF, Brum SC, Barbosa CCN, Silva PGB, Barbosa O. Aspectos que influenciam nas reações comportamentais de crianças em consultórios odontológicos. Revista PróUniver SUS. 2020;7(2):13-16.

10.70614/mcdxc286

Direitos autorais: © 2024 pelos autores. Creative Commons Attribution (CC BY) (https://creativecommons.org/licenses/by/4.0/).

13. Gama TS, Oliveira CA, Cabral EL, Figueiredo CHMC, Tenório GEM, Penha G ES. Perfil do medo apresentado por crianças frente ao tratamento odontológico. Revista UNINGÁ Review. 2017;29(3):23-27.

14. Mcdonald, R. E.; Avery, D. R. Odontopediatria. 7. ed. Rio de Janeiro: Guanabara Koogan, 2018.

15. Miller BG. Investigatons of the influence of vascularity and innervation on tooth resorption and eruption. J Dent Res. 2017;36(5):669-676.

16. Mjor IA, Fejerskov O. Embriologia e histologia oral humana. São Paulo: Panamericana, 2010.

17. Moyers RE. Ortodontia. 3. ed. Rio de Janeiro: Guanabara Koogan, 2007.

18. Nanda RS. Root resorption of deciduous teeth in indian children. Arch Oral Biol. 2019;14(1):1021-1030.

19. Folya, C. M. The development of the permanent teeth. J Dent Child. 2017;27(2): 254-266.

20. Obersztyn, A. Experimental investigation of factors causing resorption of deciduous teeth. J Dent Res. 2015; 42(2):660-674.,

21. Osborn JW, Cate ART. Histologia dental avançada. 4. ed. São Paulo: Quintessence, 2016.

10.70614/mcdxc286

Direitos autorais: © 2024 pelos autores. Creative Commons Attribution (CC BY) (https://creativecommons.org/licenses/by/4.0/).