IAES
Revista Clínica de Odontologia

Cirurgia de remoção de supranumerário fusionado ao incisivo lateral inferior esquerdo: relato de caso

Recebido: 30-09-2024 | Aceito: 17-11-2024 | Publicado: 02-06-2025

Ana Caroline Vidal Araújo
Faculdade do Amazonas (IAES), Brasil.
E-mail: anacarolinevidal05@gmail.com

Vanessa Valente Elias
Faculdade do Amazonas (IAES), Brasil.
E-mail: vanessavelias@hotmail.com

Márcio Lopes Linhares
Faculdade do Amazonas (IAES), Brasil.
E-mail: marciolinhares74@gmail.com

Márcio Langbeck Castelo Branco
Faculdade do Amazonas (IAES), Brasil.
E-mail: marcio.langbeck@gmail.com

Kathleen Rebelo de Sousa
Faculdade do Amazonas (IAES), Brasil.
E-mail: kathleenrebelo@gmail.com

Como citar: Araújo ACV, Elias VV, Linhares ML, Castelo Branco ML, Sousa KR. Revista Clínica de Odontologia. Cirurgia de remoção de supranumerário fusionado ao incisivo lateral inferior esquerdo: relato de caso. 2024;6(2):116-131.

RESUMO

Dentes supranumerários (DS) se apresentam como uma anomalia voltada para o número de dentes, no qual surgem dentes extras na cavidade bucal. Pode-se afirmar que é uma das anomalias mais comuns de acontecer na Odontologia. Os dentes supranumerários conseguem fazer com que apareçam falhas na erupção dos dentes permanentes, ocasionando o deslocamento, apinhamento, bem como permitindo que apareça cistos odontogênicos, e reabsorções de raízes adjacentes. Dessa maneira, o diagnóstico precoce se apresenta como uma forma de prevenir problemas ainda maiores pois intervenções colaboram para evitar com que seja necessário um tratamento mais agressivo posteriormente. Esta pesquisa teve como principal objetivo evidenciar a remoção do dente supranumerário fusionado com o incisivo lateral inferior esquerdo, no qual após planejamento e avaliação de exames de imagem, foi realizada a exodontia do elemento supranumerário.

Palavras-chave: Extração dentária. Cirurgia bucal. Dente supranumerário.

ABSTRACT

Supernumerary teeth (SD) present as an anomaly related to the number of teeth, in which extra teeth appear in the oral cavity. It can be stated that it is one of the most common anomalies to

happen in Dentistry. Supernumerary teeth can cause failures to appear in the eruption of permanent teeth, causing displacement, crowding, as well as allowing odontogenic cysts to appear, and resorptions of adjacent roots. Thus, early diagnosis is presented as a way to prevent even greater problems, as interventions collaborate to avoid the need for more aggressive treatment later. The main objective of this study was to highlight the removal of the supernumerary tooth fused with the left mandibular lateral incisor, in which, after planning and evaluation of imaging exams, the extraction of the supernumerary element was performed.

Keywords: Tooth extraction. Surgery oral. Tooth supernumerary.

INTRODUÇÃO

As alterações dentárias podem acontecer devido a vários fatores que envolvem a anomalias no tamanho, número, forma e posição dos dentes. Dessa maneira, os dentes supranumerários (DS) se apresentam como uma anomalia voltada para o número de dentes, no qual surgem dentes extras na cavidade bucal. Pode-se afirmar que a DS é uma das anomalias mais comuns de acontecer na Odontologia [1]. Outra nomenclatura pela qual entende-se que se trata sobre a presença de dentes supranumerários (DS) é chamada de hiperdontia, que por sua vez é uma alteração no qual desenvolve-se mais dentes na cavidade bucal. Estudos atuais evidenciam que a prevalência varia de 0.3% a 0.8% durante a dentadura decídua e de 0.8% a 3.8% na arcada permanente, atingindo na maioria dos casos o sexo masculino [2].

A fusão dentária é classificada como uma alteração de desenvolvimento referente à união de dois germes dentários, podendo incluir coroa, raiz e polpa. Este tipo de alteração ocorre durante o desenvolvimento intraósseo, resultando em um dente morfologicamente irregular, podendo acometer tanto a dentição decídua quanto a permanente[26]. A prevalência de dentes fundidos na dentição decídua varia de 0,1% a 2,5%, dependendo da população estudada, do método diagnóstico (com ou sem raio-x) e da etnia do indivíduo. Dentes decíduos fundidos ocorrem quatro vezes mais frequentemente na região anterior da mandíbula em comparação com a maxila[27,28]. A fusão pode ocorrer com um dente vizinho ou com um dente supranumerário, o que dificulta o diagnóstico[29].

10.70614/cf178g41

Direitos autorais: © 2024 pelos autores. Creative Commons Attribution (CC BY) (https://creativecommons.org/licenses/by/4.0/).

A etiologia voltada para os elementos supranumerários ainda se apresenta como algo incerto. Contudo, algumas pesquisas apontam para um padrão multifatorial sob influências genéticas ou ainda ambientais. Outros apontamentos afirmam que a presença de dentes supranumerários múltiplos pode estar relacionada com síndrome como exemplo a displasia cleidocraniana ou a Síndrome de Gardne [3].

Os dentes supranumerários conseguem fazer com que apareçam falhas na erupção dos dentes permanentes, ocasionando o deslocamento, apinhamento, bem como permitindo que apareça cistos odontogênicos e reabsorções de raízes adjacentes. Dessa maneira, o diagnóstico precoce se apresenta como uma forma de prevenir problemas ainda maiores pois intervenções colaboram para evitar que seja necessário um tratamento mais agressivo posteriormente [4].

Considera-se que os DS podem tanto ser encontrados de forma unilateral quanto bilateral, nos ossos gnáticos. Contudo o mais frequente é aparecer na região anterior da maxila, mais precisamente entre os dentes incisivos centrais superiores e descobertos em radiografias de rotina.

É necessário levar em consideração a localização dos DS pois podem colaborar com o aparecimento de cáries, inflamações, falhas nas erupções de dentes permanentes e fusão entre dentes, que faz com que estes comecem a ter apinhamento, diastemas, reabsorção radicular, bem como deslocamento dos dentes adjacentes, dilacerações e outros efeitos que podem solicitar que sejam realizados outros tratamentos como exodontia [5].

Este relato de caso teve como principal objetivo evidenciar a remoção do dente supranumerário fusionado com o incisivo lateral inferior esquerdo, no qual após planejamento e avaliação de exames de imagem, foi realizada a exodontia do elemento supranumerário.

RELATO DE CASO

10.70614/cf178g41

Direitos autorais: © 2024 pelos autores. Creative Commons Attribution (CC BY) (https://creativecommons.org/licenses/by/4.0/).

Paciente, S. M. P. M., gênero feminino, 09 anos, encaminhada da Carreta Odontológica Odonto/SESC compareceu a clínica da Faculdade do Amazonas - IAES, para avaliação e tratamento de um suposto elemento supranúmerário, que por sua vez foi confirmada quando realizada radiografia panorâmica. Após anamnese e avaliação clínica intra e extrabucal, foi solicitado radiografia panorâmica, periapical e tomografia para planejmaneto do caso. O responsavel pela paciente foi instruído a assinatura dos termos intitulado pela universidade, que são eles: Termo de Consentimento Livre Esclarecido (TCLE), e Termo de uso de Imagem. O trabalho foi submetido na Plataforma Brasil.

Ao realizar o exame clínico bucal intra e extrabucal (Figura 1), observou-se que a paciente estava na dentição mista. Nos exames de imagem por radiografia panorâmica (Figura 2), foi possível perceber que o supranumerário estava fusionando somente pela coroa, no elemento 32 (incisivo lateral inferior esquerdo), visto que cada um tinha sua câmera pulpar e raíz separadas.



Figura 1 – Aspecto clínico inicial



Figura 2 – Radiografia panorâmica inicial

Após a avaliação radiográfica, foi possível identificar os dentes supranumerários e observar características consideradas anormais no incisivo lateral inferior esquerdo. Foi solicitada nova radiografia panorâmica e periapicais, pois a primeira teria mais de um ano. (Figuras 3 e 4).



Figura 3 – Radiografia panorâmica mais atual



Figura 4 - Radiografias periapicais

10.70614/cf178g41

Direitos autorais: © 2024 pelos autores. Creative Commons Attribution (CC BY) (https://creativecommons.org/licenses/by/4.0/).

Foi solicitada tomografia computadorizada que permitiu que os dentes fossem observados com mais detalhes o posicionamento entraósseo, sendo perceptível a presença do dente supranumerário (Figura 5 e 6), confirmando o diagnóstico de dente supranumerário entre os elementos 32 e 73.

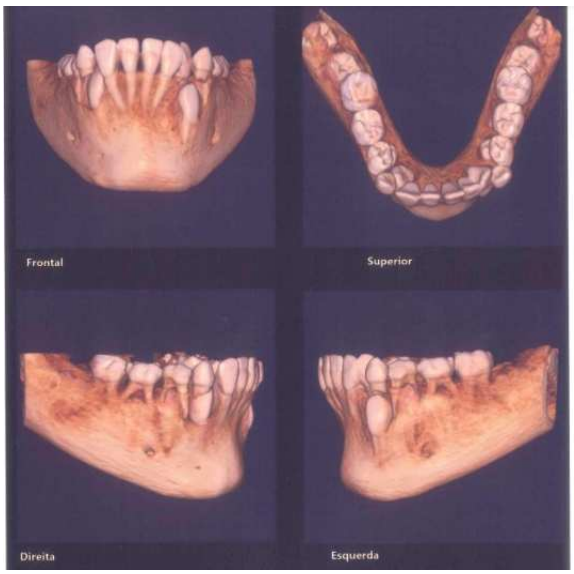

Figura 5 – Imagem 3D da tomografia



Figura 6 – Tomografia com cortes transaxiais tamanho 2/2 mm

Os exames permitiram uma avaliação clínica inicial, no qual o elemento 32 encontrava-se fusionado na coroa. Com base no que foi avaliado, a extração do dente supranumerário foi a escolha para impedir com que houvesse complicações futuras. Posteriormente, foi feito o planejamento para a cirurgia de remoção do dente.

Após o planejamento para o caso através de todas as análises e avaliações, optou-se pela remoção do dente supranumerário, considerando que a paciente era uma criança de 9 anos, levando-se em consideração que os elementos dentários ainda estavam em formação. A decisão sobre essa escolha foi resultante da análise dos potenciais riscos que podiam acometer a paciente com presença de dente supranumerário.

Antecedendo o procedimento cirúrgico, foi feito a antisepsia intrabucal com diglunonato de clorexidina 0,12% para sua ação antimicrobiana e também em forma extrabucal com digluconato de clorexidina 2% como degermante para desinfecção do rosto. Para anestesia foi utilizado dois tubetes de anestésico de

10.70614/cf178g41
Direitos autorais: © 2024 pelos autores. Creative Commons Attribution (CC BY) (https://creativecommons.org/licenses/by/4.0/).

Lidocaína 2% para bloqueio do nervo alveolar inferior esquerdo, mentoniano e infiltrativas. (Figura 7 e 8).



Figura 7 – Bloqueio do nervo alveolar inferior



Figura 8 – Bloqueio do nervo mentoniano

Em seguida, iniciou-se a incisão sulcular com a lâmina de bisturi no15 contornando os elementos fusionados (Figura 9) e descolamento com descolador de Molt no9 também em volta aos elementos fusionados (Figura 10 e 11) no qual foi exposto parcialmente o osso mandibular, para que fosse possível uma visão completa do dente supranumerário. Dessa forma, realizou-se odontosecção (Figura 12) com broca cirúrgica Zecrya para que pudesse fazer um corte e separar as coroas dos elementos fusionados (Figura 13). A luxação e extração do elemento supranumerário foi realizado com fórceps 151 (Figura 14 e 15). Depois de removido o dente supranumerário, passou-se a ser foco a regularização das margens ósseas da cavidade onde fica o dente utilizando lima para osso, no intuito de evitar com que possa existir espículas ósseas, realizando curetagem delicada e cuidadosa no sentido de irrigação da região.



Figura 9 - Incisão sulcular



Figura 10 - Descolamento do tecido

10.70614/cf178g41

Direitos autorais: © 2024 pelos autores. Creative Commons Attribution (CC BY) (https://creativecommons.org/licenses/by/4.0/).



Figura 11 – Tecido descolado



Figura 12 – Odontosecção



Figura 13 – separação das coroas



Figura 14 – Luxação do elemento supranumerário



Figura 15 – Dente supranumerário removido

Em seguida, foi lavada a área no qual foi feita a remoção do dente com soro fisiológico 2% para posteriormente ser realizada a sutura (Figura 16).



Figura 16 – Exérese

Depois de feita a remoção do supranumerário incisivo lateral, foi feito o polimento no incisivo lateral utilizando broca diamantada ponta de lápis para que fosse possível realizar de forma delicada o polimento entre os dentes (Figura 17).

10.70614/cf178g41

Direitos autorais: © 2024 pelos autores. Creative Commons Attribution (CC BY) (https://creativecommons.org/licenses/by/4.0/).



Figura 17 – Polimento no incisivo lateral

Após o polimento do incisivo lateral, iniciou-se o procedimento de fechamento do local onde foi removido o dente supranumerário, para isso foram necessários três pontos simples com fio de sutura mononylon 4-0 (Figura 18).



Figura 18 – Sutura com três pontos simples

Sete dias após a cirurgia, a paciente retornou para remoção da sutura e não foi observada nenhuma intecorrência e o pós-operatório foi satisfatório (Figura 19).



Figura 19 – Remoção da sutura

Durante três semanas após a remoção da sutura, realizou-se um teste de vitalidade pulpar (Figura 20, 21 e 22), para que fosse possível constatar algum problema com a polpa dos dentes envolvidos. No entanto, o teste deu positivo.

10.70614/cf178g41

Direitos autorais: © 2024 pelos autores. Creative Commons Attribution (CC BY) (https://creativecommons.org/licenses/by/4.0/).

Nesse período, a paciente apresentou boa cicatrização, não ocorrendo intercorrências durante e nem após a cirurgia.



Figura 20 – Primeiro teste de vitalidade pulpar

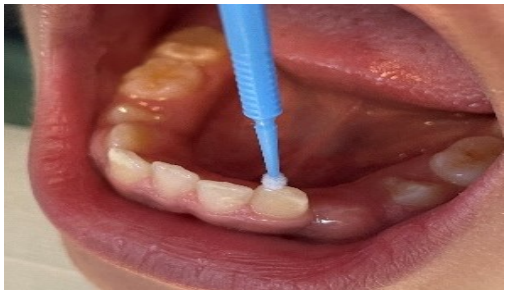

Figura 21 – Segundo teste de vitalidade pulpar

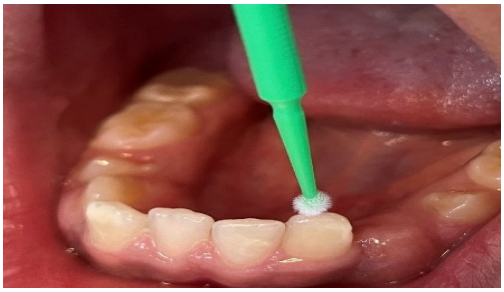

Figura 22 – Terceiro teste de vitalidae pulpar



Figura 23 – Aspecto clínico após 9 meses



Figura 24 – Radiografia de proservação

DISCUSSÃO

Laganá *et al.*[6] afirmaram que os dentes supranumerários podem ser considerados como anomalias dentárias, que por sua vez, são resultados de

10.70614/cf178g41

Direitos autorais: © 2024 pelos autores. Creative Commons Attribution (CC BY) (https://creativecommons.org/licenses/by/4.0/).

possíveis interações que ocorrem envolvendo fatores genéticos e ambientais que acontecem durante o momento que ocorre o desenvolvimento dentário. Dentro desse sentido, Ley *et al.*[7] afirmaram que os supranumerários, são dentes que acabam se desenvolvendo fora da dentição normal, podendo estar erupcionados ou não. Silva *et al.*[8] complementaram que existem várias hipóteses sobre sua existência, pode-se citar algumas como o caso da dicotomia do botão dentário, hiperatividade da lâmina dentária, influência de outros fatores podendo ser ambiental ou genéticos. De acordo com o caso clínico apresentado, o paciente apresentou dentes que estavam localizados na região anterior inferior esquerda da mandíbula, fora da dentição, fusionado pela coroa no elemento 32, sendo algo mais perceptível quando foi analisada a radiografia panorâmica, que por sua vez, evidenciou medidas anormais no incisivo lateral esquerdo.

Nesse mesmo contexto, Cerqueira[9], afirmou que esses dentes precisam ser removidos porque podem ocasionar problemas clínicos dentários, como o aparecimento do apinhamento dentário, além disso a reabsorções de dentes adjacentes podem colaborar para o retardo da erupção dos dentes, que são permanentes. Park *et al.*[10] afirmaram que os dentes supranumerários são menos prevalentes nas regiões de mandíbula. Vinothkumar *et al.*[11] também complementaram que por fazer parte dessa região, esse tipo de anomalia dentária contribui para modificações que afetam a dentição do paciente. Neste caso clínico, o paciente apresentou DS e teve que ser removido para que não prejudicasse os outros dentes adjacentes.

Guimarães *et al.*[30], afirmaram que a fusão dentária pode ser confundida com a geminação dentária, que se caracteriza clinicamente por uma coroa bífida aumentada com sulco e surge da separação de um único germe dentário devido à invaginação. Tomizawa M *et al.* afirmaram que um diagnóstico diferencial comum para fusão e geminação envolve o conhecimento de que dentes germinados causam apinhamento, enquanto a fusão causa mais comumente a erupção ectópica do sucessor permanente devido à retenção prolongada do dente fundido devido à sua maior área radicular [31]. No caso clínico apresentado, o

10.70614/cf178g41
Direitos autorais: © 2024 pelos autores. Creative Commons Attribution (CC BY) (https://creativecommons.org/licenses/by/4.0/).

diagnóstico assertivo foi feito após as radiografias panorâmicas e periapicais, pois inicialmente foi confundido com uma germinação dentária. E na tomografia foi possivel verificar que o elemento 33 teria uma erupção ectópica.

Carneiro *et al.*[22] ressaltaram a importância do diagnóstico precoce de DS através dos exames de imagem como a radiografia panorâmica e exame clínico para que exista uma intervenção cirúrgica. Araújo *et al.*[23], afirmaram que a cirurgia para remoção do dente reduz as queixas de dificuldade na mastigação. Pontes *et al.*[24] acrescentam que há casos que o DS está incluso com a região da maxila sendo indispensáveis exames radiográficos e tomografias. Dessa maneira, no paciente estudado, o dente supranumerário permitiu que influenciasse na mastigação e comprometesse a qualidade de vida.

No tocante do diagnóstico, Sousa *et al.*[15] afirmaram que o uso de exames de imagens se torna importante por causa de alguns casos em que os dentes supranumerários aparecem e se apresentam assintomáticos e com isso vão contribuindo para potenciais danos para o paciente. O de Moro *et al.*[19], complementaram que é importante o uso de exames de imagem para que possa ser realizada um mapeamento dos dentes supranumerários principalmente quando se apresentam como anomalias assintomáticas. No caso estudado, os exames evidenciaram a presença do DS e colaboraram com assertividade do diagnóstico, evidenciando a posição e a necessidade da remoção.

Sousa *et al.*[15] apontaram o quanto é indispensável os exames imagiológicos para que seja feita uma avaliação mais assertiva das anomalias dentárias que o paciente possui. Com isso, ressaltou que a presença de dentes supranumerários pode acarretar danos ao paciente no decorrer do tempo que fica sob essa condição, podendo comprometer a saúde dos outros dentes. Por sua vez, Moura *et al.*[16] afirmaram que os pacientes são beneficiados quando o profissional que o diagnostica percebe todas as particularidades que envolvem o dente supranumerário.

10.70614/cf178g41
Direitos autorais: © 2024 pelos autores. Creative Commons Attribution (CC BY) (https://creativecommons.org/licenses/by/4.0/).

Magalhães *et al.*[12] discriminam que radiografias panorâmicas, evidenciaram casos de dentes supranumerários. Nesse sentido, Telesco *et al.*[13] afirmaram que após a confirmação pela radiografia os DS precisam ser removidos através da extração, para que possa evitar com que possa surgir outros problemas decorrentes da retenção de biofilme dentral. Nessa visão, Sarne *et al.*[3] complementam afirmando que o momento certo para que seja realizada essa remoção é quando as formações das raízes dos dentes adjacentes estiverem completas, pois isso colabora para que não haja danos nas estruturas. Contribuiu Santos *et al.*[14] que a remoção evita complicações que possam comprometer a estética do dente. No caso da paciente do respectivo estudo, a radiografia panorâmica contribuiu para o diagnóstico e planejamento do caso.

Resende *et al.*[20], apontaram a tomografia computadorizada como uma forma de evidenciar os casos de supranumerários, em conjunto com a radiografia panorâmica. Para Sampaio *et al.*[21], por outro lado, discriminam que além de diagnosticar é necessário ter o conhecimento sobre os procedimentos e técnicas que precisam ser realizados na remoção de dentes supranumerários para evitar lesões de estruturas nobres, laceração do retalho mucoso, esgarçamento ou abrasão, fratura do processo alveolar, lesões nas raízes dos dentes permanentes, bem como lesões que envolvem a estrutura nervosa, infecções, feridas, parestesia, alvéolo seco. No caso estudado, foi solicitada a tomografia computadorizada em conjunto com as radiografias panorâmicas e periapicais para que em conjunto conseguisse suprir a necessidade de obter informações relacionadas sobre a posição do respectivo dente.

Júnior, Abreu e Berutti [17] evidenciaram que o tratamento cirúrgico para remoção do supranumerário quando realizado de forma imediata, favorece a erupção saudável dos dentes permanentes. Godoy *et al.*[18] complementaram que o exame de radiografia panorâmica permite com que possa ser realizada uma avaliação mais acentuada para o tratamento cirúrgico. Do mesmo modo, Santos *et al.*[14] ressaltaram que quando é visualizado que o DS está atrapalhando a é necessário realizar a cirurgia para remoção, como feito neste caso clínico.

10.70614/cf178g41
Direitos autorais: © 2024 pelos autores. Creative Commons Attribution (CC BY) (https://creativecommons.org/licenses/by/4.0/).

Nogueira *et al.*[25] afirmaram que mesmo que o DS seja removido precisa existir o acompanhamento por parte do profissional, pois permite evitar de forma precoce outros problemas que envolvem o desenvolvimento normal dos dentes permanentes, com a intenção de prevenir problemas futuros. No caso clínico desta pesquisa, foi realizado o acompanhamento com o paciente após sete dias, e observou-se que o local onde foi feita a remoção estava cicatrizado e sem sinais de inflamação ou qualquer outra intercorrência. Foi orientado ao responsável a necessidade de acompanhamento odontológico pelo fato da paciente está na dentição mista.

CONCLUSÃO

As evidências da presença dos DS na cavidade bucal trazem consigo problemas que vão além de alterações nos dentes, percorrendo por outros riscos como de infecções ocasionadas por bactéricas, visto que a fusão que pode resultar da presença dos DS pode colaborar para o surgimento desses problemas. Os estudos encontrados retratam uma preferência pela remoção do DS, como uma forma eficaz de tratar esse problema, ficando sob a visão e opinião do cirurgião o momento adequado para realizar o procedimento cirúrgico. No caso estudado, o DS surgiu em fusão com o incisivo lateral inferior esquerdo da paciente, sendo perceptível a necessidade de sua remoção de forma precoce com o intuito de evitar danos para a erupção do dente permanente.

A remoção realizada ocorreu sem intercorrências e não trouxe danos para as polpas dos dentes adjacentes. Sendo assim, pode-se afirmar que uma avaliação aprofundada para perceber as características do dente supranumerário é fundamental. Além disso, compreendeu-se que há uma extrema necessidade em solicitar exames de imagens para que possa ser realizada uma avaliação criteriosa e de qualidade, como a tomografia e a radiografia panorâmica.

10.70614/cf178g41
Direitos autorais: © 2024 pelos autores. Creative Commons Attribution (CC BY) (https://creativecommons.org/licenses/by/4.0/).

Sugere-se para estudos futuros o aprofundamento sobre as possíveis origens do surgimento de DS como uma forma de auxiliar a sociedade a prever esse tipo de anomalia dental, reduzir a prevalência dos casos e/ou complicações futuras.

REFERÊNCIAS

1. Lodi, CS; Rodrigues, A; Angeloni, BP. Diagnóstico e Tratamento de Dente Supranumerário Incluso: Relato de Caso. Revista Funec Científica – Odontologia. V.1, n.1, jul-dez. 2017.

2. Syriac G; Joseph E.; Rupesh S.; Philip J.; Cherian SA; Mathew J. Characteristics, and Complications of Supernumerary Teeth in Nonsyndromic Pediatric Population of South India: A Clinical and Radiographic Study. J Pharm Bioallied Sci, v.9(Suppl 1): S231-S236; 2017.

3. Sarne O, Shapira Y, Blumer S, Finkel Stein T, Schonberger S, Bechor N, Shpack N. Supernumerary Teeth in the Maxillary Anterior Region: The Dilemma of Early Versus Late Surgical Intervention. J Clin Pediatr Dent. v. 42, n.1:55-61. 2018.

4. Sawai MA, Faisal M, Mansoob S. Multiple supernumerary teeth in a nonsyndromic association: Rare presentation in three siblings. J Oral Maxillofac Pathol. V. 23, n.1, 2019.

5. De Sousa, YAB.; Dos Santos, CAO.; Rolim, AKA.; Barbosa, JS.; Bezerra da Silva, DF.; DE LIMA, WP. Remoção cirúrgica de dente supranumerário incluso em região de mandíbula: relato de caso clínico. Arch Health Invest, v.10. n.2, 2021.

6. Laganá G et al. Dental anomalies: prevalence and associations between them in a large sample of non-orthodontic subjects, a cross-sectional study. BMC Oral Health, v.17, n.62, p. 1-7, Mar. 2017.

7. Ley, AM.; Viana, FLP; Cruz, SML; Vasconcelos, B.C.; Fused tooth: clinical approach to endodontic: treatment. General Dentistry. V.67, n.6, 2019.

8. Silva, LP.; Salzedas, LMP.; Ikuta, CRS. Fusão entre o dente 12 e um supranumerário: um desafio diagnóstico. Archives Of Heath Investigation, v.7, 2018.

9. Cerqueira, RCC. Avaliação de dentes supranumerários em imagens radiográficas de uma clínica odontológica particular do recôncavo da Bahia: um estudo de caso. Enciclopédia Biosfera. Jandaia – GO, v.17, n.33, 2020.

10. Park, SY.; Jang, HJ.; Hwang, DS.; Kim, YD.; Shin, SH.; Kim, UK.; Lee, JY. Complications associated with specific characteristic of supernumerary teeth. Oral sugery, oral medicine, oral pathology and oral radiology. V. 130, n.2, 2020.

11. Vinothkumar, TS.; Kandaswamy, D; Arathi,.; Ramkumar, S.; Felsypremilar, G. Endodontic management of dilacerated maxillary central incisor fused to a supernumerary tooth using cone beam computed tomography: an unusual clinical presentation. The journal of contemporary dental practice, v. 18, n.6, 2017.

10.70614/cf178g41

Direitos autorais: © 2024 pelos autores. Creative Commons Attribution (CC BY) (https://creativecommons.org/licenses/by/4.0/).

12. Magalhães, GP.; Paz, EC.; Silva, YTCS.; Carvalho Leite, CM.; Falcão, CAM. ; Ferraz, M.A.A.L. Diagnóstico de anomalias dentárias em radiografias panorâmicas. Revista Odontológica do Brasil Central, v.28, n.87, 2019.

13. Teslenco, VB. et al., Supranumerários bilaterais em mandíbula: relato de caso. Revista Archives of Health Investigation, v.6, n.3, 2017.

14. Santos, WB.; Júnior, JG.; Barreto, CC.; Almeida, CSM.; Fernandes, LEBA; Macedo, LFC. Remoção cirúrgica de três supranumerários inclusos emm andíbula. Revista Eletrônica Acervo Saúde. Vol. Supl, n.40, 2020.

15. Sousa, YAB.; Santos, CA.; Rolim, AKA.; Barbosa, JS.; Silva, DF.; Lima, WP. Remoção cirúrgica de dente supranumerário incluso em região da mandíbula: relato de caso clínico. Archives of Health Investigation, v.10, n.9, 2021.

16. Moura, ABR.; Medeiros, FLS.; Neto, AP.; Fernandes, LV.; Ribeiro, RA. Neto, CLG.; Monteiro, BVB. Identificação e remoção cirúrgica de dentes supranumerários: relato de caso. Archives of Health Investigation. V.10, n.5, 2021.

17. Júnior, JLA.; Abreu, NMR.; Berutti, L.B. Múltiplos dentes supranumerários em pacientes não sindrômico. Arch Health Invest, v. 10, n.3, 2021.

18. Godoy, A B.; Maia, IMS.; Godoy, EP.; Cruz, RKS. Terceiro molar incluso fusionado com supranumerário: relato de caso. Reserch, Society and Development, v.10, n.9, 2021.

19. Moro, A. P F., Nádia Boneti, M., & Augusto Iponema Costa, A. Prevalência de dentes supranumerários em pacientes atendidos em uma clínica-escola de odontologia do norte do Rio Grande do Sul. Revista Perspectiva, 2020.

20. Resende Maraísa Aparecida Pinto; Francisquini Isabella de Almeida; Assis Neuza Maria Souza Picorelli; Sotto-Maior Bruno Salles. Distomolar fusionado a terceiro molar superior incluso: relato de caso clínico. v. 46. 2020.

21. Sampaio et al. Consequência de erros associados à exodontia de terceiros molares: relato de caso. Revista Brasileira de Cirurgia e Pesquisa Clínica – BJSCR., Caruaru., Vol.23, n.1, p 79-84, 2021.

22. Carneiro, GKM.; Rodrigues, MC.; Araújo, WAF.; Franco, A.C.; Olveira, IR. Impactação bilateral de pré-molares inferiores associados a dentes supranumerários: Relato de Caso. Revista Saúde Mult, v.9, n.1, mar, 2021.

23. Araújo, B. M., Morato, R. R., Costa, M. D. M. de A., Dietrich, L., Martins, V. da M., & França, M. M. C. Conduta clínica para tratamento de dentes supranumerários: Relato de caso clínico. Research, Society and Development, 10(6), e31110615807. https://doi.org/10.33448/rsd-v10i6.1580. 2021.

24. Pontes, A. B. V., Godinho, L. da S., Souza, G. C. de, & Meira, G. de F. Exodontia de supranumerário - relato de caso clínico. Research, Society and Development, 10(15), e314101523126. https://doi.org/10.33448/rsd-v10i15.23126. 2021.

25. Nogueira, JSE.; Lima, ACS.; Rodrigues, RFS.; Nogueira, PA; Fonseca, RRS; Cardoso, ACC.; Valente, IB.; Menezes, SAF.; Ribeiro, SMM.; Miranda, DKB. Tratamento cirúrgico de dentes supranumerários na região anterior da maxila em paciente pediátrico: estudo de caso. Revista Eletrônica Acervo Saúde. v.12, n.18, 2020

10.70614/cf178g41

Direitos autorais: © 2024 pelos autores. Creative Commons Attribution (CC BY) (https://creativecommons.org/licenses/by/4.0/).

26. Crespi R, Capparé P, Crespi G, Giudice G, Gastaldi G, Gherlone E. Dental implants placed in periodontally infected sites in humans. Clin Implant Dent Relat Res. 2017;19(1):131-139. http://dx.doi.org/10.1111 / cid.12425

27. Neto AF, Carreiro AFP, Barbosa CMR. The issue of the removable partial denture in modern dentistry. Odontol ClínCient. 2011; 10:125-128.

28. Santos WB, Fernandes LEBA, Souza HAV, Santos JMB, Santos VCB, Franco AVM. Fusão bilateral em incisivos laterais inferiores: relato de caso. RvAcBO. 2018;7(3):179-182.

29. Lochib S, Indushekar KR, Saraf BG, Sheoran N, Sardana D. Occlusal characteristics and prevalence of assotiated dental anomalies in the primary dentition. J Epidemiol Glob Health. 2015;5(2):151-157. http://dx.doi.org/10.1016/j.jegh.2014. 07.001

30. Guimarães SPA, Jorge KO, Fontes MJF, Ramos-Jorge ML, Araújo CTP, Ferreira EF, et al. Impact of malocclusion on oral health-related quality of life among schoolchildren. Braz Oral Res. 2018;32(95). http://dx.doi.org/10.1590/1807-3107 bor2018.vol32.0095

31. Tomizawa M, Shimizu A, Hayashi ST, Noda T. Bilateral maxillary fused primary incisors accompanied by succedaneous supernumerary teeth report of a case. Int J Paediatr Dent. 2002;12(3):223-227. http://dx.doi.org/10.1046/j.1365-263x. 2002.00351.x

10.70614/cf178g41

Direitos autorais: © 2024 pelos autores. Creative Commons Attribution (CC BY) (https://creativecommons.org/licenses/by/4.0/).