Revista Clínica de Odontologia

Sistema Reciproc®: relato de caso

Recebido: 10-09-2024 | Aceito: 07-10-2024 | Publicado: 02-06-2025

Annalú Barroso da Silva
Faculdade do Amazonas (IAES), Brasil.
E-mail: annalubarroso@hotmail.com

Márcio Lopes Linhares
Faculdade do Amazonas (IAES), Brasil.
E-mail: marciolinhares74@gmail.com

Zobélia Maria de Souza Lopes
Faculdade do Amazonas (IAES), Brasil.
E-mail: zobelialopes@gmail.com

Marcela Lopes Linhares
Faculdade do Amazonas (IAES), Brasil.
E-mail: marcelalinhares@gmail.com

Kathleen Rebelo de Sousa
Faculdade do Amazonas (IAES), Brasil.
E-mail: kathleenrebelo@gmail.com

Como citar: Silva AB, Linhares ML, Lopes ZMS, Linhares ML, Sousa KR. Revista Clínica de Odontologia. Sistema Reciproc®: relato de caso. 2024;6(2):37-50.

RESUMO

A infecção bacteriana é crucial para causar inflamação do tecido pulpar, que pode resultar posteriormente em necrose pulpar e no desenvolvimento de lesões periapicais. Ao diminuir o número de germes presentes, a terapia endodôntica busca potencializar a desinfecção do canal radicular, possibilitando a realização de um selamento adequado e neutralizando assim eventuais infecções. Uma nova era na endodontia tornou-se possível com a introdução do níquel-titânio (Ni-Ti) nos dispositivos endodônticos. Comparados ao aço inoxidável, os instrumentos de Ni-Ti oferecem melhores qualidades mecânicas, como flexibilidade, conformidade com a curvatura do canal e maior resistência à fratura. O sistema Reciproc usa limas com lâminas afiadas em forma de "S". Assim, quando seu movimento para no sentido espiral, as ferramentas cortam a dentina e se deslocam em direção ao ápice, e quando seu movimento muda para o sentido coronal, ele continua e se separa da dentina. O presente trabalho teve por objetivo relatar um caso clínico de tratamento endodôntico em molar inferior, utilizando o sistema Reciproc® blue R 25. O sistema Reciproc® Blue mostrou ser altamente satisfatório e altamente recomendado para tratamentos endodônticos em molares inferiores, devido à sua eficiência, eficácia, capacidade de minimizar a fadiga cíclica e flexibilidade. Este estudo valida sua confiabilidade e eficácia, destacando seu potencial para o sucesso em procedimentos semelhantes.

Palavras-chave: Endodontia. Microorganismos. Doenças da polpa dentária.

ABSTRACT

Bacterial infection is crucial in causing inflammation of the pulp tissue, which can subsequently result in pulp necrosis and the development of periapical lesions. By reducing the number of germs present, endodontic therapy seeks to enhance the disinfection of the root canal, enabling an adequate seal to be carried out and thus neutralizing any infections. A new era in endodontics has become possible with the introduction of nickel-titanium (Ni-Ti) in endodontic devices. Compared to stainless steel, Ni-Ti instruments offer better mechanical qualities such as flexibility, compliance with canal curvature and greater resistance to fracture. The Reciproc system uses files with sharp "S" shaped blades. Thus, when its movement stops in the spiral direction, the tools cut the dentin and move towards the apex, and when its movement changes to the coronal direction, it continues and separates from the dentin. The objective of this study was to report a clinical case of endodontic treatment on a lower molar, using the Reciproc® blue R 25 system. The Reciproc® Blue system proved to be highly satisfactory and highly recommended for endodontic treatments on lower molars, due to its efficiency, effectiveness, ability to minimize cyclic fatigue and flexibility. This study validates its reliability and effectiveness, highlighting its potential for success in similar procedures.

Keywords: Endodontics. Microorganisms. Diseases of the dental pulp.

INTRODUÇÃO

A infecção bacteriana desempenha um papel importante no estabelecimento da inflamação do tecido pulpar, o que pode levar à necrose pulpar subsequente e à formação de lesões periapicais. A remoção completa ou pelo menos uma redução significativa da carga bacteriana durante o tratamento endodôntico é um fator importante na determinação do prognóstico final do tratamento endodôntico [1].

O tratamento endodôntico tem como finalidade promover a desinfecção do canal radicular diminuindo a concentração de microrganismos presentes, permitindo a execução de um bom selamento e assim neutralizando possíveis infecções. O preparo do canal radicular deve seguir um protocolo de segurança, pois é a fase inicial de grande importância para que se tenha maior eficácia [2].

O insucesso endodôntico é, na maioria das vezes, resultante de falhas técnicas, as quais impossibilitam a conclusão adequada dos procedimentos intracanais voltados para o controle e prevenção da infecção endodôntica.

10.70614/b1gz9c35

Direitos autorais: © 2024 pelos autores. Creative Commons Attribution (CC BY) (https://creativecommons.org/licenses/by/4.0/).

Todavia, existem casos em que o tratamento seguiu os padrões mais elevados que norteiam a endodontia e, ainda assim, resultam em fracasso [3].

As limas de aço inoxidável são universalmente utilizadas na endodontia e ainda indispensáveis na prática clínica. No entanto, as limas endodônticas mais modernas são fabricadas com diferentes tipos de ligas de níquel-titânio (NiTi), e sua grande maioria é projetada para ser acionada por motor [4].

Desde a introdução dos sistemas Reciproc (VDW, Munique, Alemanha) em 2011, os sistemas de sessão única ganharam ampla aceitação. Os instrumentos Reciproc são fabricados com fios Ni-Ti M-Wire tratados termicamente, composto por 508 Nitinol e este sistema alternativo de sessão única tem muitas vantagens como: economia de tempo, maior segurança e maior longevidade das limas e melhor resistência à fadiga. Durante um movimento anti-horário, rotação de 150º, a lima envolve e corta a dentina. Durante um movimento no sentido horário, a rotação é de 30º, permitindo que ela se desprenda da dentina para evitar travamento cônico e aliviar o estresse na lima. Esses movimentos são realizados em 10 ciclos por segundo, o que equivale a cerca de 300 rpm [5,6].

O uso de níquel-titânio (Ni-Ti) em instrumentos endodônticos possibilitou uma nova era na endodontia. Os instrumentos de Ni-Ti apresentam propriedades mecânicas aprimoradas, como flexibilidade, conformação à curvatura do canal e maior resistência à fratura, em comparação aos instrumentos de aço inoxidável. A superelasticidade única e o efeito de memória de forma das ligas de NiTi são obtidos a partir de sua relação quase equiatômica. As ligas de NiTi dos instrumentos rotatórios consistem em aproximadamente 56% em peso de níquel e 44% em peso de titânio, que possuem em proporção atômica 1:1 dos componentes principais [7,8].

Sendo assim, o sistema Reciproc apresenta um parâmetro com o uso de apenas um instrumento em movimento alternativo mecânico, ou seja, visando a melhoria da conicidade dos condutos além de reduzir uma possível fratura de lima no interior dos canais, pois o ângulo de rotação no sentido anti-horário é projetado para ser menor que o limite elástico do instrumento [9].

10.70614/b1gz9c35
Direitos autorais: © 2024 pelos autores. Creative Commons Attribution (CC BY) (https://creativecommons.org/licenses/by/4.0/).

Sistema Reciproc, há menos risco de fratura do instrumento causado pelo estresse torcional, pois o ângulo de rotação no sentido anti-horário é projetado para ser menor que o limite elástico do instrumento. A redução de ciclos dentro do canal radicular durante a preparação resulta em menor estresse à flexão do instrumento, o que reduz a chance de fadiga cíclica [10].

A escolha das limas do Sistema Reciproc se dá por meio de uma análise do exame complementar que corresponde a radiografia inicial. A lima R25 é selecionada quando se considera o canal radicular estreito, isto é, fica parcialmente ou totalmente invisível. Existem situações em que é possível observar o canal de maneira clara na radiografia, sendo categorizado médio ou largo, nesses casos uma lima de tamanho 30 do tipo K, necessitará ser colocada no canal radicular de forma lenta, isto é, de forma suave, no comprimento de trabalho. Caso essa lima que foi colocada no canal radicular chegará ao comprimento de trabalho, o canal será considerado como médio. Se a lima for até o comprimento aparente do dente, o canal passa a ser considerado como amplo [2,11].

As limas do sistema Reciproc possuem formato de "S" e são lâminas afiadas. Desta forma, quando o seu movimento for em sentido espiral, os instrumentos cortam dentina e acabam seguindo em direção ao ápice dentário, já no movimento contrário, segue a direção coronal e desprende-se da dentina [12].

Com intuito de melhores resultados, as limas utilizadas em rotação contínua foram submetidas ao movimento reciprocante, na qual o avanço da lima ao conduto, ocorre com um ângulo rotacional de maior amplitude e ¼ de volta no sentido anti-horário, favorecendo a resistência do instrumento quanto à fadiga cíclica, se comparados ao movimento por rotação contínua. Os instrumentos reciprocantes são fabricados com tecnologia M-wire®, de resistência e flexibilidade superior à liga de NiTi convencional, melhorando o desempenho dessas limas [13].

Os instrumentos reciprocantes foram recentemente atualizados para Reciproc Blue (VDW GmbH) usando um tratamento térmico inovador que

10.70614/b1gz9c35
Direitos autorais: © 2024 pelos autores. Creative Commons Attribution (CC BY) (https://creativecommons.org/licenses/by/4.0/).

transforma a estrutura molecular da liga e dá ao instrumento uma cor azul visível devido a uma camada de óxido de titânio, além de maior flexibilidade e resistência à fadiga cíclica. Este tratamento pós-usinagem reduz a memória de forma da liga de NiTi e induz a ocorrência de transformação martensítica em duas fases logo abaixo da temperatura do corpo. Os instrumentos Reciproc e Reciproc Blue compartilham a mesma seção transversal em forma de "S", 2 arestas cortantes e uma ponta não cortante [14].

Portanto o presente trabalho teve por objetivo relatar um caso clínico de tratamento endodôntico utilizando o sistema Reciproc® blue R25.

RELATO DE CASO

Paciente S.C.C, um adolescente do sexo masculino, 16 anos de idade, procurou atendimento na Clínica Integrada de Odontologia da Faculdade do Amazonas - IAES, queixando-se de dor na região posterior inferior do lado esquerdo da boca. Durante a anamnese, o paciente relatou a presença de pus e inchaço na gengiva. Ao exame clínico extrabucal foi percebido edema na região da mandíbula esquerda. Durante o exame intrabucal, foi identificada uma lesão cariosa na superfície distal do dente 47 (Figura 1).



Figura 1 - Aspecto clínico inicial intrabucal

10.70614/b1gz9c35
Direitos autorais: © 2024 pelos autores. Creative Commons Attribution (CC BY) (https://creativecommons.org/licenses/by/4.0/).

Foram realizados testes clínicos para avaliação do dente em questão. O teste de percussão vertical indicou uma resposta positiva, enquanto o teste de percussão horizontal revelou uma resposta negativa. Além disso, ao aplicar o teste de vitalidade com Endo-Ice (Maquira ®, Brasil), a resposta foi positiva. No exame radiográfico, foi observada uma imagem radiolúcida que envolve a câmara pulpar do elemento 47 (Figura 2).



Figura 2 - Radiografia periapical inicial

Após o término de todo o exame clínico e radiográfico, o diagnóstico para o elemento 47 foi de abscesso periapical agudo. O plano de tratamento proposto foi tratamento endodôntico utilizando a técnica de lima única Reciproc® R25 (VDW, Alemanha) (Figura 3).

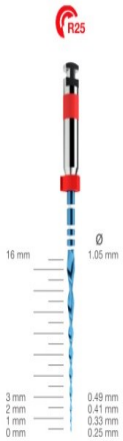

Figura 3 – Reciproc® blue R25

10.70614/b1gz9c35
Direitos autorais: © 2024 pelos autores. Creative Commons Attribution (CC BY) (https://creativecommons.org/licenses/by/4.0/).

O presente trabalho foi submetido à Plataforma Brasil. O paciente recebeu orientações sobre o propósito da pesquisa, os possíveis riscos e benefícios associados, e deu seu consentimento para participação ao assinar o Termo de Autorização de Uso de Imagens e o Termo de Consentimento Livre e Esclarecido e Termo de Assentimento.

O procedimento iniciou-se com a antissepsia da cavidade bucal, utilizando uma solução de Digluconato de Clorexidina a 0,12% (Riohex Gard®, Rioquímica – Brasil). Isso envolveu um bochecho durante 1 minuto, com o objetivo de reduzir a carga bacteriana. Em seguida, foi realizada a técnica anestésica, que consistiu em um bloqueio do nervo alveolar inferior e infiltração com uma solução anestésica contendo Articaína 4% com Epinefrina 1:100.000 (DFL®, Brasil). Posteriormente, foi realizado o isolamento absoluto usando um grampo 28 (SS White®, Brasil) e um lençol de borracha (Mandeitex®, Brasil).

O acesso à câmara pulpar foi iniciado com o auxílio de uma ponta diamantada esférica 1016 HL (Fava®, Brasil) em alta rotação e foi finalizado com a broca Endo-Z (Microdont®, Brasil), para atingir a forma de conveniência. Uma lima tipo K #15 (Dentsply®, Suíça) (Figura 4) foi utilizada para determinar o comprimento de trabalho, enquanto os condutos foram irrigados com hipoclorito de sódio a 2,5% (Asfer®, Brasil) (Figura 5).



Figura 4 - Lima manual K#15



Figura 5 - Hipoclorito de Sódio 2,5%

10.70614/b1gz9c35
Direitos autorais: © 2024 pelos autores. Creative Commons Attribution (CC BY) (https://creativecommons.org/licenses/by/4.0/).

Na sequência, procedeu-se à instrumentação dos condutos utilizando a lima Reciproc Blue R25 25mm (VDW®, Alemanha), acoplada ao motor endodôntico E-Connect S (MK Life - Brasil) (Figuras 6 e 7). Após a instrumentação dos condutos, foi realizada a prova do cone de gutapercha único Reciproc® R25 (VDW, Alemanha) e uma radiografia periapical para confirmar o comprimento real de trabalho.



Figura 6 – Lima R#25



Figura 7 - Motor E-Connect S

Após essa etapa, procedeu-se à obturação, começando com o uso de uma solução de EDTA a 17% (Biodinâmica – Brasil) (Figura 8), agitada com uma lima tipo K por 3 minutos para remover a camada de smear layer. Em seguida, realizou-se a irrigação com hipoclorito de sódio a 2,5% (Asfer, Brasil). Para concluir, os condutos foram secos com cones de papel absorvente estéril R25 (Reciproc - VDW – Alemanha) (Figura 9).



Figura 8 - Solução de EDTA a 17%



Figura 9 - Cone de papel absorvente

10.70614/b1gz9c35

Direitos autorais: © 2024 pelos autores. Creative Commons Attribution (CC BY) (https://creativecommons.org/licenses/by/4.0/).

Foi utilizado o cimento obturador Sealer Plus (MKLife, Brasil) para a obturação dos condutos (Figura 10). Em seguida, os cones foram cortados com um Calcador de Paiva (Golgran®, Brasil), previamente aquecido em lamparina com álcool. Após o corte e a condensação, foi realizada a tomada radiográfica final. Após 48 horas do tratamento endodôntico, a restauração foi realizada com resina composta de classe II (Figuras 11, 12 e 13).



Figura 10 – Guta-Percha R25



Figura 11 – Cimento obturador Sealer 26



Figura 12 – Aspecto final do elemento restaurado



Figura 13 - Radiografia final após elemento restaurado

10.70614/b1gz9c35

Direitos autorais: © 2024 pelos autores. Creative Commons Attribution (CC BY) (https://creativecommons.org/licenses/by/4.0/).

DISCUSSÃO

A introdução das limas de NiTi representou um avanço crucial na Endodontia, devido à sua notável capacidade de preservar a forma anatômica original do canal radicular e à sua alta flexibilidade. Isso incentivou os fabricantes a aprimorar as composições e os designs das limas, visando uma limpeza eficaz das várias formas anatômicas dos sistemas de canais, com ênfase na preservação da estrutura dentária [15,16].

Foram introduzidos os sistemas Reciproc Blue (VDW, Munique, Alemanha), que adotam o mesmo movimento alternativo e cinemática que o Reciproc, em 2017 [17]. Adigüzel e Turgay [18] afirmaram que o Reciproc Blue se destaca devido a um inovador tratamento térmico que modifica sua estrutura molecular, tornando-o muito mais flexível e resistente a fraturas relacionadas à fadiga cíclica em comparação com sua versão anterior. Além disso, uma melhoria adicional é a capacidade de pré-dobrar o instrumento, aprimorando sua flexibilidade e design, conforme afirmado pelo fabricante [19]. No presente estudo, o sistema reciprocante de escolha foi o Reciproc® blue.

Conforme exposto por Reis [17], os instrumentos Reciproc® Blue possuem uma seção transversal e apresentam uma conicidade regressiva. Yared [20] destacam que o Reciproc ® Blue 25 tem um diâmetro de 0,25 mm na ponta e uma conicidade de 8% (0,08 mm/mm) nos primeiros 3 mm a partir da ponta. A seleção do instrumento utilizado baseia-se na anatomia original do canal [17]. Se o canal estiver parcial ou totalmente invisível na radiografia, o canal é considerado estreito e o Reciproc ® blue 25 é selecionado [20]. No presente estudo, optou-se pelo uso do instrumento Reciproc® R25 devido à anatomia atrésica do canal radicular.

De acordo com a VDW [21], a eficaz capacidade do sistema Reciproc Blue em manter o canal centralizado pode ser atribuída ao design da lima, que assume a forma de uma espiral em S com duas arestas de corte, uma cabeça não funcional e uma conicidade variável ao longo de sua extensão. Esse projeto assegura uma

10.70614/b1gz9c35
Direitos autorais: © 2024 pelos autores. Creative Commons Attribution (CC BY) (https://creativecommons.org/licenses/by/4.0/).

distribuição uniforme da tensão por todas as regiões da curvatura do canal, viabilizando, assim, um corte homogêneo na área curvada. De acordo com o fabricante do sistema Reciproc Blue [21], o instrumento é projetado para uso único, tanto para a moldagem quanto para retratamento. Para evitar o uso múltiplo, o eixo do instrumento contém um anel de silicone que se expande após a esterilização. Concordando com os autores, no presente estudo a lima foi descartada após o seu devido uso.

Al-labed *et al.* [16] em seu estudo, investigaram que o processo de tratamento da lima Reciproc Blue, conhecido como tratamento Blue, engloba uma técnica patenteada de aquecimento-resfriamento que resulta na formação de uma camada de óxido de titânio de coloração azul. Essas limas Reciproc Blue, submetidas ao tratamento térmico, exibem maior flexibilidade e resistência à fratura por fadiga cíclica em comparação com suas contrapartes, as limas Reciproc (VDW GmbH), que são fabricadas a partir do fio M, e que são idênticas.

Conforme Yared [20], a abordagem é descomplicada. Em muitos casos, apenas um único instrumento Reciproc ® blue é empregado em reciprocidade para realizar a preparação do canal. Os critérios para o acesso à cavidade e a abordagem direta dos canais, bem como os procedimentos de irrigação, permanecem invariáveis. Não há obrigatoriedade de utilizar brocas ou abridores de orifícios antes de iniciar a preparação do canal com o instrumento Reciproc ® blue. No caso apresentado, em conformidade com o autor [20], utilizou-se exclusivamente uma única lima (R25) para o preparo do canal, a qual demonstrou ser eficaz.

De acordo com De-Deus *et al.* [22], o instrumento Reciproc® blue é introduzido no canal com movimentos de vaivém curtos, não excedendo 3-4 mm de amplitude. Uma pressão leve é aplicada, e o instrumento avança facilmente em direção ao ápice. Após 3 movimentos ou se houver resistência, ele é retirado para limpar as estrias. A patência é verificada com uma lima nº 10, o canal é irrigado e o processo é repetido até atingir o comprimento de trabalho. Após

10.70614/b1gz9c35
Direitos autorais: © 2024 pelos autores. Creative Commons Attribution (CC BY) (https://creativecommons.org/licenses/by/4.0/).

alcançar o comprimento desejado, o instrumento é removido para evitar alargamento excessivo.

Conforme evidenciado por Reis [23], o procedimento inicia com a estimativa do comprimento de trabalho por meio de radiografias e verifica a indicação do sistema Reciproc Blue. Após anestesia e isolamento absoluto, a cavidade é preparada, e a escolha da lima é feita com base na análise radiográfica. A aplicação passiva de limas manuais determina a largura do canal. Com a escolha da lima Reciproc R25, inicia-se a instrumentação mecanizada, seguindo ciclos até atingir o comprimento de trabalho. O procedimento é finalizado com a obturação e selamento coronário, seguidos por exames radiográficos de prova do cone e final. No caso clínico apresentado, foram seguidos todos os procedimentos recomendados pelos autores para a lima R25.

Sob o estudo de Farias [24], a taxa de fratura do instrumento Reciproc R25 foi observada como sendo baixa, com ocorrências de deformações mais frequentes em situações de retratamento em comparação com procedimentos primários. Essa diferença pode ser atribuída possivelmente à aplicação de uma pressão maior necessária para a remoção do material obturador em casos de retratamento. No caso em questão, não foram observadas deformidades no instrumento, indicando a possibilidade de ter sido realizado um procedimento primário, em concordância com o autor.

CONCLUSÃO

Concluiu-se que o uso do sistema Reciproc® blue em molar inferior foi altamente satisfatório, respaldando sua forte recomendação. Sua notável eficiência, eficácia, capacidade de minimizar a fadiga cíclica e flexibilidade o posicionam como uma escolha inestimável para procedimentos endodônticos. Este estudo confirma a confiabilidade e eficácia do sistema Reciproc® blue,

10.70614/b1gz9c35
Direitos autorais: © 2024 pelos autores. Creative Commons Attribution (CC BY) (https://creativecommons.org/licenses/by/4.0/).

destacando seu potencial para assegurar o sucesso de tratamentos em casos clínicos similares.

REFERÊNCIAS

1. Alakabani TF, Faus-Llácer V, Faus-Matoses I, Ruiz-Sánchez C, Zubizarreta-Macho Á, Sauro S, et al. The efficacy of rotary, reciprocating, and combined non-surgical endodontic retreatment techniques in removing a carrier-based root canal filling material from straight root canal systems: a micro-computed tomography analysis. J Clin Med. 2020 Jun 1;9(6):1–12.

2. Cheng F, Zhu Y. The efficacy of different instruments combined with Nd:YAP in endodontic retreatment. Ann Transl Med. 2021 Jul;9(14):1141–1141.

3. Ruiz-Sánchez C, Faus-Llácer V, Faus-Matoses I, Zubizarreta-Macho Á, Sauro S, Faus-Matoses V. The Influence of NiTi Alloy on the Cyclic Fatigue Resistance of Endodontic Files. J Clin Med. 2020 Nov 1;9(11):1–15.

4. Serafin M, Biasi M, Franco V, Generali L, Angerame D. Influence of different motions on the cyclic fatigue resistance of Reciproc and Reciproc Blue endodontic instruments. J Conserv Dent. 2019 Sep 1;22(5):449.

5. Caviedes-Bucheli J, Rios-Osorio N, Usme D, Jimenez C, Pinzon A, Rincón J, et al. Three-dimensional analysis of the root canal preparation with Reciproc Blue®, WaveOne Gold® and XP EndoShaper®: a new method in vivo. BMC Oral Health. 2021 Dec 1;21(1):88.

6. Hanan ARA, de Meireles DA, Sponchiado Júnior EC, Hanan S, Kuga MC, Filho IB. Surface characteristics of reciprocating instruments before and after use--a SEM analysis. Braz Dent J. 2015;26(2):121–7.

7. Adigüzel M, Turgay B. Comparison of the cyclic fatigue resistance of reciproc and reciproc blue nickel-titanium instruments in artificial canals with single and double (s-shaped) curvatures. Eur Endod J. 2017;2(1):1.

8. Hamdy TM, Galal M, Ismail AG, Abdelraouf RM. Evaluation of Flexibility, Microstructure and Elemental Analysis of Some Contemporary Nickel-Titanium Rotary Instruments. Open Access Maced J Med Sci. 2019 Nov 11;7(21):3647.

9. Faus-Matoses V, Faus-Llácer V, Muñoz ÁA, Pérez-Barquero JA, Faus-Matoses I, Ruiz-Sánchez C, et al. A novel digital technique to analyze the wear of cm-wire NiTi alloy endodontic reciprocating files: an in vitro study. Int J Environ Res Public Health. 2022 Mar 1;19(6).

10. Roda-Casanova V, Pérez-González A, Zubizarreta-Macho A, Faus-Matoses V. Influence of cross-section and pitch on the mechanical response of niti endodontic files under bending and torsional conditions: a finite element analysis. J Clin Med. 2022 May 1;11(9).

11. Faus-Llácer V, Hamoud-Kharrat N, Marhuenda Ramos MT, Faus-Matoses I, Zubizarreta-Macho Á, Ruiz Sánchez C, et al. Influence of the geometrical cross-section design on the dynamic cyclic fatigue resistance of niti endodontic rotary files: an in vitro study. J Clin Med. 2021 Oct 1;10(20):4713.

10.70614/b1gz9c35

Direitos autorais: © 2024 pelos autores. Creative Commons Attribution (CC BY) (https://creativecommons.org/licenses/by/4.0/).

12. Costa TD, Silva E da F e, Caetano PL, Campos MJ da S, Resende LM, Machado AG, et al. Corrosion resistance assessment of nickel-titanium endodontic files with and without heat treatment. Restor Dent Endod. 2021;46(1).

13. Fornari VJ, Hartmann MSM, Vanni JR, Rodriguez R, Langaro MC, Pelepenko LE, et al. Apical root canal cleaning after preparation with endodontic instruments: a randomized trial in vivo analysis. Restor Dent Endod. 2020;45(3).

14. Faus-Matoses V, Faus-Llácer V, Ruiz-Sánchez C, Jaramillo-Vásconez S, Faus-Matoses I, Martín-Biedma B, et al. Effect of Rotational Speed on the Resistance of NiTi Alloy Endodontic Rotary Files to Cyclic Fatigue—An In Vitro Study. J Clin Med. 2022 Jun 1;11(11):3143.

15. Perez Morales M de las N, González Sánchez JA, Olivieri Fernández JG, Laperre K, Abella Sans F, Jaramillo DE, et al. TRUShape Versus XP-endo Shaper: A Micro-computed Tomographic Assessment and Comparative Study of the Shaping Ability-An In Vitro Study. J Endod. 2020 Feb 1;46(2):271–6.

16. Al-labed H, layous K, Alzoubi H. The Efficacy of Three Rotary Systems (Reciproc Blue, WaveOne Gold, and AF Blue R3) in Preparing Simulated, Highly Curved Root Canals: An In Vitro Study. Cureus. 2022 Oct 12;14(10).

17. Reis P dos SC. Protocolo clínico dos sistemas de limas mecanizadas Reciproc Blue e Trunatomy. Universidade Federal de Minas Gerais; 2022.

18. Adigüzel M, Turgay B. Comparison of the Cyclic Fatigue Resistance of Reciproc and Reciproc Blue Nickel-Titanium Instruments in Artificial Canals with Single and Double (S-shaped) Curvatures. Eur Endod J. 2017;2(1):1.

19. Al-Sudani D, Grande NM, Plotino G, Pompa G, Di Carlo S, Testarelli L, et al. Cyclic fatigue of nickel-titanium rotary instruments in a double (S-shaped) simulated curvature. J Endod. 2012 Jul;38(7):987–9.

20. Yared G. Reciproc blue: the new generation of reciprocation. G Ital Endod. 2017 Nov 1;31(2):96–101.

21. Reciproc Blue brochure. VDW. 2023;26. Available from: https://www.vdw-dental.com/fileadmin/Dokumente/Sorti ment/Aufbereitung/Reziproke-Aufbereitung/RECIPROC-blue/VDW-Dental-RECIPROCblue-UserBrochure-EN.pdf.

22. De-Deus G, Silva E, Souza E, Versiani M, Zuolo M, Santos R. O movimento reciprocante na endodontia. São Paulo: Quintessence Int; 2017.

23. Reis P. Protocolo clínico dos sistemas de limas mecanizadas reciproc blue e trunatomy [trabalho de conclusão de curso - especialização]. Universidade Federal de Minas Gerais, Faculdade de Odontologia; 2022.

24. Farias A. Eficácia das limas reciprocantes Reciproc Blue e Prodesign R na remoção de material obturador: uma revisão integrativa da literatura [dissertação – mestrado]. Instituto Universitário de Ciências da Saúde, CESPU; 2020.

10.70614/b1gz9c35

Direitos autorais: © 2024 pelos autores. Creative Commons Attribution (CC BY) (https://creativecommons.org/licenses/by/4.0/).