Revista Clínica de Odontologia

Exodontia de canino incluso associado a cisto dentígero: relato de caso

Recebido: 06-09-2024 | Aceito: 07-10-2024 | Publicado: 02-06-2025

Letícia Fabiana Sampaio Quaresma
Faculdade do Amazonas (IAES), Brasil.
E-mail: leticia_fabianap14@hotmail.com

Márcio Langbeck Castelo Branco
Faculdade do Amazonas (IAES), Brasil.
E-mail: marcio.langbeck@gmail.com

Diana Fernandes de Melo
Faculdade do Amazonas (IAES), Brasil.
E-mail: dianafmelo123@gmail.com

Fernando dos Santos Gonçalves Junior
Faculdade do Amazonas (IAES), Brasil.
E-mail: nando.contato92@gmail.com

Lizete Karla Filgueiras de Souza
Faculdade do Amazonas (IAES), Brasil.
E-mail: lizetefilgueiras@hotmail.com

Como citar: Quaresma LFS, Castelo Branco ML, Melo DF, Gonçalves Junior FS, Souza LKF. Revista Clínica de Odontologia. Exodontia de canino incluso associado a cisto dentígero: relato de caso. 2024;6(2):24-36.

RESUMO

O cisto dentígero é o tipo mais comum dos cistos de caráter odontogênico de desenvolvimento e o segundo mais frequente entre todos que ocorrem nos maxilares. Envolve a coroa de um dente partindo da junção amelocementária. Comumente ele está associado a terceiros molares inclusos. Esta lesão se origina quando há separação do folículo associado ao dente, sendo acreditado que possa ocorrer do acúmulo de líquido entre a coroa do dente e o epitélio reduzido do esmalte. O presente trabalho teve por objetivo relatar um caso de uma paciente, do sexo feminino, 72 anos, melanoderma, que apresentava cisto dentígero associado a um canino superior esquerdo impactado (13). Paciente Z. D. D. C., 72 anos, feminino, brasileira, leucoderma, compareceu na clínica integrada da Faculdade do Amazonas – IAES com queixa principal: "quero remover meu dente canino que não saiu". Foi solicitado radiografia panorâmica e tomografia computadorizada e foi possível visualizar que o elemento 13 encontrava-se incluso, entre a fossa nasal direita e parede anterior do seio maxilar direito, além de uma imagem hipodensa circunscrita a coroa do elemento 13, bem delimitada por halo hipodenso, medindo 10,7x18,4x14,5mm sugestivo com cisto dentígero. Como plano de tratamento, foi proposto a exodontia do canino superior incluso, elemento 13 e enucleação da lesão e encaminhamento da peça para exame anatomopatológico. No caso clínico apresentado, o monitoramento clínico e radiográfico permitiu uma abordagem cirúrgica e conservadora bem-sucedida quanto a exodontia do canino superior esquerdo incluso (elemento 13) e enucleação do cisto dentígero na região.

Palavras-chave: Cisto dentígero. Exodontia. Cirurgia oral.

ABSTRACT

The dentigerous cyst is the most common type of developmental odontogenic cyst and the second most common among all those occurring in the jaw. It involves the crown of a tooth starting from the cementoenamel junction. It is commonly associated with impacted third molars. This lesion originates when there is separation of the follicle associated with the tooth and is believed to occur from the accumulation of liquid between the crown of the tooth and the reduced enamel epithelium. The present study aimed to report a case of a female patient, 72 years old, with melanoderma, who presented with a dentigerous cyst associated with an impacted upper left canine (13). Patient Z. D. D. C., 72 years old, female, Brazilian, Caucasian, attended the integrated clinic at Faculdade do Amazonas – IAES with the main complaint: "I want to remove my canine tooth that didn't come out". A panoramic x-ray and computed tomography were requested and it was possible to see that element 13 was included, between the right nasal fossa and the anterior wall of the right maxillary sinus, in addition to a hypodense image circumscribing the crown of element 13, well delimited by a hypodense halo. , measuring 10.7x18.4x14.5mm suggestive of a dentigerous cyst. As a treatment plan, the extraction of the impacted upper canine, element 13, enucleation of the lesion and referral of the piece for anatomopathological examination were proposed. In the clinical case presented, clinical and radiographic monitoring allowed a successful surgical and conservative approach regarding the extraction of the impacted left upper canine (element 13) and enucleation of the dentigerous cyst in the region.

Keywords: Dentigerous cyst. Exodontia. Oral surgery.

INTRODUÇÃO

O termo impactação dentária ou dente incluso, define a falha de um dente em erupcionar dentro do tempo esperado na arcada dentária. A falha na erupção seguida de impactação é uma anomalia dentária comum. Os elementos dentários que mais frequentemente apresentam inclusão total ou parcial são os terceiros molares inferiores, os terceiros molares superiores, dentes supranumerários e os caninos superiores [1,2].

A etiologia tem sido relacionada por fatores gerais ou locais, entretanto, a falta de espaço no arco e o trauma dentário são as causas mais frequentes, sendo necessário diagnosticá-la por meio de exames clínicos e radiográficos específicos [3]. O tipo de tratamento a ser aplicado dependerá da idade do paciente e do estágio

10.70614/q52y7p88

Direitos autorais: © 2024 pelos autores. Creative Commons Attribution (CC BY) (https://creativecommons.org/licenses/by/4.0/).

de desenvolvimento de sua dentição, podendo abranger desde a ausência de intervenção até a necessidade de extrações dentárias [4].

A exodontia de dentes inclusos impactados e/ou semi-inclusos impactados, é o procedimento ambulatorial mais realizado por cirurgiões bucomaxilofaciais. Dentre as indicações para exodontia de dentes inclusos, se encontram a doença periodontal, cárie dentária, pericoronarite, prevenção de cistos e tumores odontogênicos, reabsorção radicular, prevenção de fratura de mandíbula, dores orofaciais sem etiologia definida, e a maloclusão. Já as contraindicações são os extremos de idade, condição médica comprometida e proximidade com estruturas nobres [5,6].

Os caninos superiores são dentes que desempenham importantes funções na conformação da arcada dentária humana, tanto do ponto de vista estético como funcional. Seu papel é fundamental na oclusão, suportando os movimentos de lateralidade, a carga de mastigação e são os dentes que modelam a forma da face, suavizando o sulco nasogeniano. Para a sua erupção, o canino superior precisa percorrer um caminho longo e complexo, deslocando-se desde a parte lateral da fossa piriforme, local de formação, até à sua posição na arcada [7,8].

O cirurgião dentista, no exercício da profissão, se depara eventualmente com a ocorrência de caninos inclusos, situação patológica que envolve conhecimentos multidisciplinares. Nestes casos, é importante identificar a possível causa da não erupção do canino afetado, para que se possa determinar o tratamento mais adequado. Dentre as causas principais para a não erupção de um canino estão, a ausência de guia para a erupção (teoria da orientação) e fatores genéticos (teoria genética) [6,9,10].

Acredita-se que a erupção do canino é fortemente influenciada por fatores ambientais, e que o fato de acusar a genética como a causa fundamental da impactação canina parece ser injustificada. A opção pelo tratamento combinado cirúrgico-ortodôntico tem se mostrado bastante eficiente, principalmente quando bem diagnosticado e executado. Também é possível que

10.70614/q52y7p88
Direitos autorais: © 2024 pelos autores. Creative Commons Attribution (CC BY) (https://creativecommons.org/licenses/by/4.0/).

o canino impactado não se movimente ortodonticamente, então nesses casos, a conduta é a exodontia, sendo que, o espaço deverá ser preenchido pelo pré-molar, por um implante osseointegrável ou uma prótese [11–13].

O diagnóstico da condição é efetuado através de exame clínico, radiográfico e tomográfico. Estes exames servem para que o cirurgião dentista tenha uma noção da localização exata do elemento em questão, para poder planejar a melhor abordagem para cada caso. É importante que se observe durante a fase de diagnóstico, a precocidade e o histórico familiar. As opções de tratamento podem ir da simples proservação radiográfica, passando pela coronectomia, podendo chegar à remoção cirúrgica ou o tracionamento ortodôntico [1,8,14].

A extração dos dentes impactados, mesmo quando assintomáticos, reduz significativamente o risco de desenvolvimento dos cistos dentários. A falta de remoção apropriada do dente impactado pode resultar em complicações, uma vez que os cistos formados representam uma ameaça aos tecidos circundantes. Portanto, a extração oportuna dos dentes impactados é essencial para prevenir a formação dessas bolsas de líquido na cavidade bucal, promovendo assim a preservação da saúde bucal [14,15].

Os cistos dentários são cavidades ou bolsas preenchidas por líquido que podem se formar nos tecidos ao redor dos dentes. Essas estruturas císticas são frequentemente associadas a problemas odontológicos, como inflamação ou obstrução dos ductos salivares, e podem se desenvolver a partir de restos de células do desenvolvimento dentário. Os cistos dentários podem se manifestar de diversas formas, sendo o cisto dentígero um exemplo comum [9,16].

Os cistos dentígeros são cistos odontogênicos que se originam pela separação do folículo ao redor da coroa de um dente não irrompido. Os dentistas frequentemente encontram lesões císticas nos ossos maxilares. A maioria dos cistos mandibulares são revestidos com epitélio derivado do epitélio odontogênico. Estes são referidos como cistos odontogênicos e são subclassificados em dois grupos: de desenvolvimento ou inflamatórios. Os cistos

10.70614/q52y7p88
Direitos autorais: © 2024 pelos autores. Creative Commons Attribution (CC BY) (https://creativecommons.org/licenses/by/4.0/).

dentígeros são geralmente assintomáticos e descobertos acidentalmente como radioluscências em radiografias panorâmicas feitas para tratamento odontológico geral ou de investigações do motivo da erupção dentária atrasada [11,17].

O cisto dentígero apresenta maior prevalência em indivíduos do sexo masculino, de origem caucasiana, em faixa etária jovem, entre 0 e 10 anos e 11 a 20 anos [(18)], apresenta como característica clínica uma associação frequente com dentes impactados ou lesões de extensão reduzida, demonstrando uma inclinação leve pela mandíbula. Para esses casos, a intervenção de escolha é a biópsia excisional [16].

O cisto dentígero exibe características radiográficas, como radiolucidez com limites nítidos, margem esclerótica e um halo radiopaco. Geralmente, está associado às coroas de dentes retidos e tende a fixar-se na junção amelocementária. No entanto, histologicamente, as características do cisto dentígero são variáveis, o que impede sua utilização segura para distinguir entre outros tipos de cistos odontogênicos [19,20].

O diagnóstico diferencial de outros cistos, como cistos radiculares e ceratocistos odontogênicos, ou de tumores, como ameloblastoma, tumor odontogênico epitelial calcificante e fibroma odontogênico, é necessário através da avaliação histopatológica. Os cistos dentígeros são geralmente tratados cirurgicamente pelas técnicas de enucleação, marsupialização ou descompressão do cisto via fenestração associado a extração do elemento dentário [19,20].

A enucleação de um cisto dentário é um procedimento cirúrgico odontológico realizado para remover completamente um cisto que se formou na cavidade bucal. Durante o procedimento, o cirurgião-dentista realiza uma incisão na área afetada, expondo o cisto e, em seguida, procede à sua remoção total, incluindo a cápsula envolvente. Esse método é crucial para evitar recorrências, já que a eliminação completa do cisto é essencial [7,8,16].

10.70614/q52y7p88
Direitos autorais: © 2024 pelos autores. Creative Commons Attribution (CC BY) (https://creativecommons.org/licenses/by/4.0/).

Com base no exposto, o presente trabalho teve por objetivo relatar um caso de uma paciente, do sexo feminino, 72 anos, melanoderma, que apresentava cisto dentígero associado a um canino superior esquerdo impactado (13).

RELATO DE CASO

Paciente Z. D. D. C., 72 anos, feminino, brasileira, leucoderma, compareceu na clínica integrada da Faculdade do Amazonas – IAES com queixa principal: "quero remover meu dente canino que não saiu". Na anamnese a paciente informou ser hipertensa. Foi solicitado radiografia panorâmica e tomografia computadorizada de feixe cônico (TCFC) e foi possível visualizar que o elemento 13 (canino superior esquerdo) encontrava-se incluso, entre a fossa nasal direita e parede anterior do seio maxilar direito, além de uma imagem hipodensa circunscrita a coroa do elemento 13, bem delimitada por halo hipodenso, medindo 10,7x18,4x14,5mm sugestivo com cisto dentígero (Figuras 1; 2 A, B, C e D).

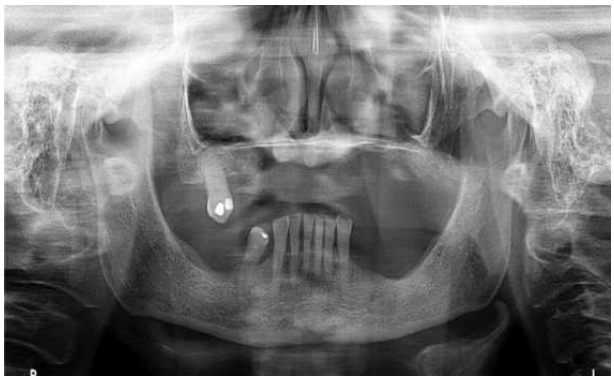

Figura 1 – Aspecto intrabucal oclusal (C)

10.70614/q52y7p88

Direitos autorais: © 2024 pelos autores. Creative Commons Attribution (CC BY) (https://creativecommons.org/licenses/by/4.0/).

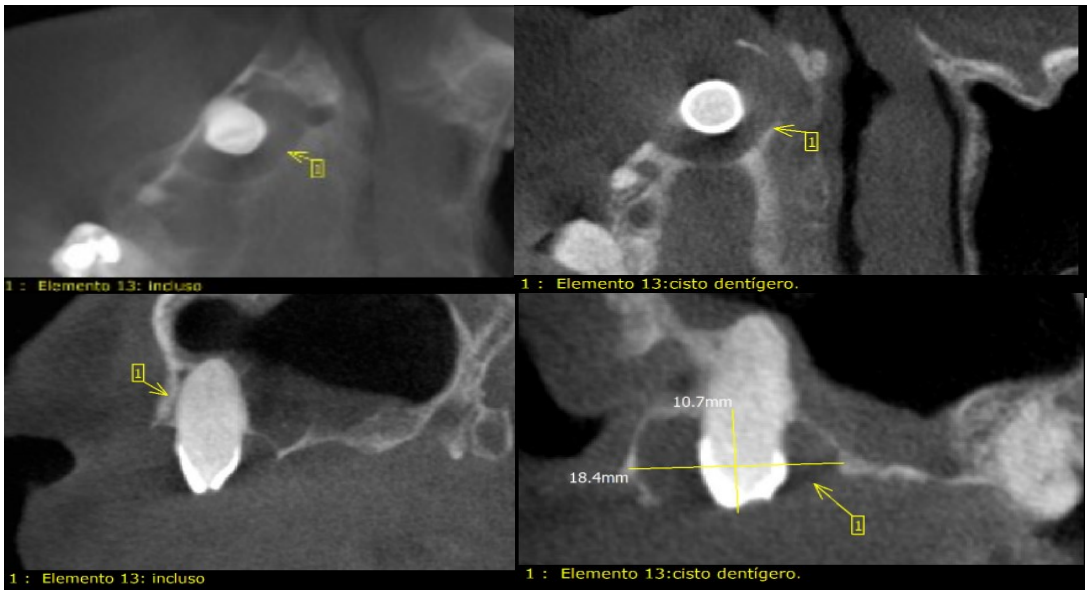

Figura 2: Cortes tomografia computadorizada; (A) – Corte axial elemento 13 incluso; (B) – Corte axial cisto dentígero; (C) – Corte sagital elemento 13 incluso; (D) – Corte sagital cisto dentígero

Como plano de tratamento, foi proposto a exodontia do canino superior incluso, elemento 13 e enucleação da lesão e encaminhamento da peça para exame anatomopatológico.

A paciente aceitou a participar e assinou o Termo de Consentimento Livre e Esclarecido, Autorização de Uso de Imagem e o presente trabalho foi submetido a Plataforma Brasil.

Como medicação pré-operatória foi prescrito Dexametasona 4mg 1 hora antes, antissepsia com o colutório bucal contendo Diguclonato de Clorexidina 0,12% através de enxague por 45 segundos. Iniciou-se com a montagem do campo cirúrgico, prosseguindo para o bloqueio com técnica anestésica do Nervo Alveolar Superior Anterior (NASA), Nasopalatino, Infraorbitário e Nervo Alveolar Superior Médio (Figura 3) com Lidocaína 2% com Epinefrina 1:100.000 (Nova DFL®), seguido de incisão Caldwell-Luc (Figura 4), descolamento do retalho com descolador de Molt (Golgran®), ostectomias, enucleação cística (Figura 5), exposição do canino permanente superior incluso (Figura 6), irrigação com soro fisiológico 0,9% (Figura 7), remoção do elemento 13, limpeza da cavidade e sutura contínua em "U" e simples para reforçar (Figura 8).

10.70614/q52y7p88
Direitos autorais: © 2024 pelos autores. Creative Commons Attribution (CC BY) (https://creativecommons.org/licenses/by/4.0/).



Figura 3 – Anestesia local



Figura 4 – Incisão



Figura 5 – Ostectomia e enucleação cística



Figura 6 – Exposição do canino incluso e remoção



Figura 7 – Irrigação com soro fisiológico 0,9 %



Figura 8 – Suturas simples

Após a finalização do ato cirúrgico, o material proveniente da lesão cística foi armazenado em solução formol a 10% e encaminhado para análise anatomopatológica que confirmou o diagnóstico de cisto dentígero com actinomicose (Figura 9 e 10).



Figura 9 – Fragmentos removidos para análise histopatológica

10.70614/q52y7p88

Direitos autorais: © 2024 pelos autores. Creative Commons Attribution (CC BY) (https://creativecommons.org/licenses/by/4.0/).

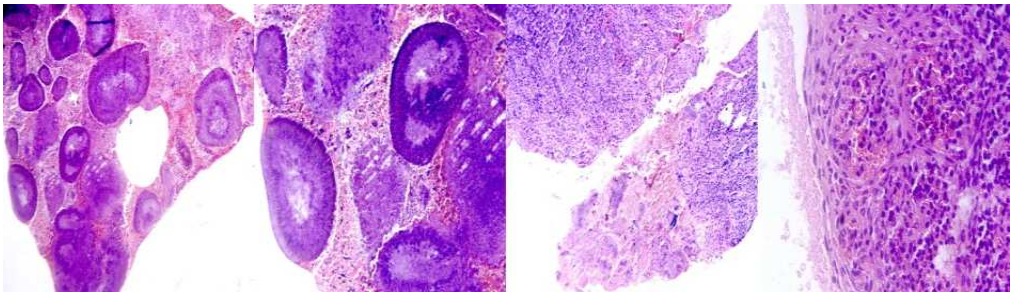

Figura 10 – Análise histopatológica

No fim do procedimento cirúrgico a paciente foi instruída aos cuidados pós-operatórios e depois do período de 7 dias de cicatrização a paciente retornou para remoção dos pontos e acompanhamento. Após 90 dias de acompanhamento, observou-se a estabilidade da região e perfeita cicatrização da área cirúrgica (Figura 11).



Figura 11 – Aspecto final após 90 dias cicatrizado.

DISCUSSÃO

A anamnese e os exames clínico e radiográfico devem ser realizados criteriosamente para que a localização, o posicionamento, as estruturas e os dentes adjacentes ao canino impactado sejam devidamente avaliados, possibilitando um correto diagnóstico e plano de tratamento. Quando os caninos impactados localizam-se por vestibular, na maioria das vezes eles podem ser identificados através palpação. Nos casos em que o elemento retido se encontra transalveolar ou por palatino, são necessárias duas ou mais radiografias periapicais obtidas em diferentes angulações horizontais para determinar sua posição[11]. Utilizando radiografias periapicais, o profissional pode detectar a

10.70614/q52y7p88
Direitos autorais: © 2024 pelos autores. Creative Commons Attribution (CC BY) (https://creativecommons.org/licenses/by/4.0/).

posição labiopalatina do dente impactado com 92% de precisão [6,14,21,22]. No presente caso, concordando com os autores, se utilizou radiografia panorâmica para diagnóstico do dente impactado.

A tomografia computadorizada é mais precisa no diagnóstico que os métodos convencionais com raios-X quando se analisa a reabsorção das raízes dos incisivos durante o processo de erupção de caninos maxilares impactados. Na visualização das estruturas anatômicas adjacentes aos dentes impactados, estágio de formação radicular, forma e posição das raízes dos dentes, e lesões císticas, a tomografia computadorizada mostra-se superior em comparação às radiografias convencionais [10,23–25]. Conforme preconizado pelos autores, por meio da tomografia computadorizada foi confirmado a impactação do canino e sugestiva de cisto dentígero.

O dente impactado muitas vezes necessita de intervenção de um ortodontista e um cirurgião para erupcionar. A decisão de um tratamento interceptativo pondera vários fatores como a localização do dente impactado, o efeito sobre os dentes adjacentes e sobre a oclusão final, o acesso, e possível morbidade cirúrgica. O tratamento do dente impactado pode variar entre a exposição cirúrgica, com ou sem reposicionamento ortodôntico do elemento, ou a extração [26–29]. No presente caso, o tratamento ortodôntico não foi uma opção, portanto, a extração do canino superior impactado foi a abordagem cirúrgica eleita.

De acordo com Yamada *et al.* [11], os dentes mais frequentemente relacionados à impactação ou inclusão total ou parcial são os terceiros molares inferiores, terceiros molares superiores, dentes supranumerários e caninos superiores. Essa observação é respaldada por Oliveira *et al.* [16], que destaca a extração de dentes inclusos, seja totalmente ou parcialmente, como o procedimento cirúrgico ambulatorial mais comum realizado por cirurgiões bucomaxilofaciais. No caso apresentado, observou-se que a paciente apresentava inclusão do canino superior e o diagnóstico histopatológico confirmou um cisto dentígero.

10.70614/q52y7p88
Direitos autorais: © 2024 pelos autores. Creative Commons Attribution (CC BY) (https://creativecommons.org/licenses/by/4.0/).

Para Terauchi *et al.* [11], as indicações para extração de dentes impactados abrangem doença periodontal, cárie dentária, pericoronarite, prevenção de cisto e tumor odontogênico, reabsorção radicular, prevenção de fratura mandibular, dor orofacial inexplicada e má oclusão. Enquanto Austin *et al.* [17] acrescentaram que as contraindicações abrangem idade avançada, estados médicos comprometidos e proximidade de estruturas vitais. Após a constatação da ausência de contraindicações, a extração dos caninos superiores impactados foi recomendada ao caso em relato, pois o canino incluso estava associado a uma lesão cística.

Conforme indicado por Alfadil *et al.* [5], entre os cistos odontogênicos, os cistos dentígeros ocupam a segunda posição em termos de prevalência, embora sejam menos frequentes do que os cistos radiculares. Sua incidência é superior à dos cistos de desenvolvimento. De acordo com Staderini *et al.* [6], esses cistos geralmente se formam ao redor da coroa de dentes impactados. Os fatores que levam à inibição da erupção dentária nessas circunstâncias ainda não estão completamente esclarecidos, exceto nos casos em que os dentes estão impactados. No caso em questão, com um diagnóstico confirmado de cisto dentígero, a prevalência dessa condição foi mantida.

CONCLUSÃO

No caso clínico apresentado, o monitoramento clínico e radiográfico permitiu uma abordagem cirúrgica e conservadora bem-sucedida quanto a exodontia do canino superior esquerdo incluso (elemento 13) e enucleação do cisto dentígero na região.

REFERÊNCIAS

10.70614/q52y7p88

Direitos autorais: © 2024 pelos autores. Creative Commons Attribution (CC BY) (https://creativecommons.org/licenses/by/4.0/).

1. Yildirim H, Büyükgöze-Dindar M. Investigation of the prevalence of impacted third molars and the effects of eruption level and angulation on caries development by panoramic radiographs. Med Oral Patol Oral Cir Bucal. 2022 Mar 1;27(2):e106.

2. Philip L, D'Silva J, Martis E, Malathi S. Alternate Management of an Anterior Maxillary Dentigerous Cyst in a Paediatric Patient. African J Paediatr Surg AJPS. 2022 Jul 1;19(3):186.

3. Arispe CBS, Marca E, Martins JC. Caninos impactados: revisão de literatura. E-Acadêmica. 2022;3(1):e13179.

4. Oliveira Neto JL, Afonso AO, Ribeiro KLG, Pereira AL, Galisse SS, Silva PLS, et al. Opções de tratamento para dentes impactados : uma revisão integrativa Treatment options for impacted teeth : an integrative review Opciones de tratamiento para dientes impactados : una revisión integradora. Res Soc Dev. 2023;12(2):1–9.

5. Alfadil L, Almajed E. Prevalence of impacted third molars and the reason for extraction in Saudi Arabia. Saudi Dent J. 2020 Jul 1;32(5):262–8.

6. Staderini E, Patini R, Guglielmi F, Camodeca A, Gallenzi P. How to manage impacted third molars: germectomy or delayed removal? a systematic literature review. Med 2019, Vol 55, Page 79. 2019 Mar 26;55(3):79.

7. Pell GJ. Impacted mandibular third molars: classification and modified techniques for removal. Dent Dig. 1933;39:330–8.

8. Orhan K, Bilgir E, Bayrakdar IS, Ezhov M, Gusarev M, Shumilov E. Evaluation of artificial intelligence for detecting impacted third molars on cone-beam computed tomography scans. J Stomatol Oral Maxillofac Surg. 2021 Sep 1;122(4):333–7.

9. Kim SH, Kim S, Kim YS, Song MK, Kang JY. Application of sequential multimodal analgesia before and after impacted mandibular third molar extraction: Protocol for a randomized controlled trial. Contemp Clin Trials Commun. 2023 Apr 1;32:101078.

10. Feniar JG, Kawano H, Vianna Camolesi GC, Palmieri M, De Souza Sobral S, Duarte FL, et al. Extraction of impacted third molar with preventive installation of titanium miniplate: Case report. Ann Med Surg. 2020 Jan 1;49:33–6.

11. Terauchi M, Akiya S, Kumagai J, Ohyama Y, Yamaguchi S. An analysis of dentigerous cysts developed around a mandibular third molar by panoramic radiographs. Dent J. 2019 Mar 1;7(1).

12. Tsironi K, Inglezos E, Vardas E, Mitsea A. Uprighting an impacted permanent mandibular first molar associated with a dentigerous cyst and a missing second mandibular molar—a case report. Dent J. 2019 Jun 27;7(3).

13. Riachi F, Khairallah CM, Ghosn N, Berberi AN. Cyst volume changes measured with a 3D reconstruction after decompression of a mandibular dentigerous cyst with an impacted third molar. Clin Pract. 2019 Jan 1;9(1).

14. Yamada SI, Hasegawa T, Yoshimura N, Hakoyama Y, Nitta T, Hirahara N, et al. Prevalence of and risk factors for postoperative complications after lower third molar extraction: A multicenter prospective observational study in Japan. Medicine (Baltimore). 2022 Aug 8;101(32):E29989.

10.70614/q52y7p88

Direitos autorais: © 2024 pelos autores. Creative Commons Attribution (CC BY) (https://creativecommons.org/licenses/by/4.0/).

15. Turley PK. The management of mesially inclined/impacted mandibular permanent second molars. J World Fed Orthod. 2020 Oct 1;9(3):S45.

16. Oliveira LSA De, Santos IM, Olivo LM, Hamura T, Carolina A, Fraga S, et al. Características clínicas e radiográficas do cisto dentígero e seu tratamento : relato de caso Clinical and radiographic characteristics of dentigerous cyst and its treatment : case report. Brazilian J Implantol Heal Sci. 2023;5(5):1659–69.

17. Austin RP, Nelson BL. Sine Qua Non: Dentigerous Cyst. Head Neck Pathol. 2021 Dec 1;15(4):1261.

18. Almeida DK, Bianco VC, Mistro FZ, Nagata G. Estudo epidemiológico sobre casos de cistos odontogênicos atendidos na Clínica Odontológica do Centro Universitário da Fundação Hermínio Ometto – FHO. Brazilian J Dev. 2022;8(3):19496–905.

19. Ahmadi H, Ebrahimi A, Ghorbani F. The Correlation between Impacted Third Molar and Blood Group. Int J Dent. 2021;2021.

20. Mills N, Pransky SM, Geddes DT, Mirjalili SA. What is a tongue tie? Defining the anatomy of the in-situ lingual frenulum. Clin Anat. 2019 Sep 1;32(6):749.

21. Leung YY, Hung KF, Li DTS, Yeung AWK. Application of cone beam computed tomography in risk assessment of lower third molar surgery. Diagnostics. 2023 Mar 1;13(5).

22. Shakir F, Miloro M, Ventura N, Kolokythas A. What information do patients recall from the third molar surgical consultation? Int J Oral Maxillofac Surg. 2020 Jun 1;49(6):822–6.

23. Bevilacqua S. Complicações nas extrações dos terceiros molares inclusos. 2022 [cited 2023 Apr 12]; Available from: https://repositorio.cespu.pt/handle/20.500.11816/4061

24. Passarelli PC, Lopez MA, Netti A, Rella E, Leonardis M De, Svaluto Ferro L, et al. Effects of Flap Design on the Periodontal Health of Second Lower Molars after Impacted Third Molar Extraction. Healthcare. 2022 Dec 1;10(12).

25. Loureiro RM, Sumi D V., Tames HLVC, Ribeiro SPP, Soares CR, Gomes RLE, et al. Cross-sectional imaging of third molar–related abnormalities. AJNR Am J Neuroradiol. 2020 Nov 1;41(11):1966.

26. Celik ME. Deep Learning Based Detection Tool for Impacted Mandibular Third Molar Teeth. Diagnostics. 2022 Apr 1;12(4):942.

27. Syed KB, Alshahrani FS, Alabsi WS, Alqahtani ZA, Hameed MS, Mustafa AB, et al. Prevalence of Distal Caries in Mandibular Second Molar Due to Impacted Third Molar. J Clin Diagn Res. 2017 Mar 1;11(3):ZC28.

28. Brunello G, De Biagi M, Crepaldi G, Rodrigues FI, Sivolella S. An observational cohort study on delayed-onset infections after mandibular third-molar extractions. Int J Dent. 2017;2017.

29. Song G, Yu P, Huang G, Zong X, Du L, Yang X, et al. Simultaneous surgery of mandibular reduction and impacted mandibular third molar extraction: A retrospective study of 65 cases. Medicine (Baltimore). 2020 Apr 1;99(15):e19397.

10.70614/q52y7p88

Direitos autorais: © 2024 pelos autores. Creative Commons Attribution (CC BY) (https://creativecommons.org/licenses/by/4.0/).