Revista Clínica de Odontologia

Clareamento endógeno e restauração estética em resina composta de dentes anteriores: relato de caso

Recebido: 20-01-2024 | Aceito: 22-03-2024 | Publicado: 16-10-2024

Drisana Carvalho Pinto
Faculdade do Amazonas (IAES), Brasil.
E-mail: drisana_carvalho@hotmail.com

Guilherme Motta Antunes Ferreira
Faculdade do Amazonas (IAES), Brasil.
E-mail: guimottantferreira@gmail.com

Márcio Lopes Linhares
Faculdade do Amazonas (IAES), Brasil.
E-mail: marciolinhares74@gmail.com

Fernando dos Santos Gonçalves Junior
Faculdade do Amazonas (IAES), Brasil.
E-mail: nando.contato92@gmail.com

Jorge Alberto Carrazana Moya
Faculdade do Amazonas (IAES), Brasil.
E-mail: jorge.carrazana67@gmail.com

Como citar: Pinto DC, Ferreira GMA, Linhares ML, Gonçalves Júnior FS, Moya JAC. Revista Clínica de Odontologia. Tratamento endodôntico em sessão única em dentes com lesão apical: relato de caso. 2023;5(2):34-50.

RESUMO

Este trabalho apresenta um estudo de caso clínico centrado no tratamento odontológico de um paciente, L.S.A, de 23 anos, do sexo feminino, que procurou a clínica com queixa de escurecimento do dente anterior após um tratamento endodôntico prévio. O estudo, conduzido na Clínica Odontológica da Faculdade do Amazonas – IAES, adotou uma abordagem abrangente, envolvendo a remoção do excesso de guta-percha, clareamento endógeno com perborato de hidrogênio, clareamento externo com Potenza Bianco, e restaurações estéticas com resina composta. A remoção do excesso de guta-percha foi conduzida com êxito, seguida pela aplicação de um protocolo de clareamento endógeno em três sessões espaçadas de sete dias. O paciente apresentou uma progressiva melhoria na tonalidade do dente afetado, alcançando uma tonalidade final AE2. O clareamento externo, realizado um mês após, consolidou os resultados obtidos. A necessidade de restaurações em resina composta para corrigir infiltrações nas restaurações antigas ressaltou a importância de uma abordagem abrangente. Os resultados indicam a eficácia da abordagem adotada, proporcionando não apenas uma melhoria estética, mas também o resgate da autoestima da paciente. Este estudo contribuiu para o entendimento do manejo clínico de casos similares e sugere perspectivas futuras, incluindo avaliações de longo prazo e investigações mais aprofundadas sobre protocolos de clareamento em dentes tratados endodonticamente.

Palavras-chave: Clareamento Dental. Estética. Restauração.

ABSTRACT

This work presents a clinical case study focused on the dental treatment of a patient, L.S.A, 23 years old, female, who came to the clinic complaining of darkening of the anterior tooth after previous endodontic treatment. The study, conducted at the Dental Clinic of Faculdade do Amazonas – IAES, adopted a comprehensive approach, involving the removal of excess gutta-percha, endogenous bleaching with hydrogen perborate, external bleaching with Potenza Bianco, and aesthetic restorations with composite resin. Removal of excess gutta-percha was successfully carried out, followed by the application of an endogenous bleaching protocol in three sessions spaced seven days apart. The patient showed a progressive improvement in the shade of the affected tooth, reaching a final shade of AE2. External whitening, carried out one month later, consolidated the results obtained. The need for composite resin restorations to correct leaks in old restorations highlighted the importance of a comprehensive approach. The results indicate the effectiveness of the approach adopted, providing not only an aesthetic improvement, but also the recovery of the patient's self-esteem. This study contributed to the understanding of the clinical management of similar cases and suggests future perspectives, including long-term evaluations and more in-depth investigations into whitening protocols in endodontically treated teeth.

Keywords: Tooth Whitening. Aesthetics. Restoration.

INTRODUÇÃO

A estética é um dos pilares da odontologia, estando relacionada à funcionalidade, bem-estar e autoestima dos pacientes. O clareamento dentário é uma solução conservadora, segura e econômica para melhorar a estética, principalmente em dentes anteriores escurecidos por motivos endodônticos[1].

O dente escuro é assim visualizado em função de uma maior absorção de luz provocada pela presença de cadeias moleculares longas e complexas no interior da estrutura dental. Já o dente com coloração normal apresenta uma absorção de luz menor gerando a percepção ótica de uma superfície mais clara, devido a uma reflexão da luz. Os dentes podem apresentar alterações de cor por uma série de fatores, determinando assim o fator etiológico do escurecimento[2].

As alterações cromáticas dentárias podem ser ocasionadas por diversos fatores, podendo ser de ordem intrínseca ou extrínseca. As causas intrínsecas mais comuns são a necrose pulpar, o traumatismo e o uso de materiais endodônticos. As causas extrínsecas incluem o consumo de bebidas e alimentos com corantes, o tabagismo e a má higiene oral[3].

As alterações na cor dos elementos dentários, principalmente nos dentes anteriores, é um grande fator de insatisfação estética para os pacientes, prejudicando a harmonia do sorriso e consequentemente o bem-estar e a autoestima[4,5]. Em busca de uma

10.70614/622jqy36

Direitos autorais: © 2024 pelos autores. Creative Commons Attribution (CC BY) (https://creativecommons.org/licenses/by/4.0/).

perfeita harmonia na forma e na cor dos dentes, a dentística desenvolveu diversas alternativas para a melhoria da estética dentária, sendo que para o tratamento das alterações cromáticas, o procedimento mais utilizado atualmente é o clareamento dental[6,7].

As técnicas de clareamentos amplamente utilizadas em dentes despolpados são denominadas termocatalítica ou técnica imediata e walking bleach ou técnica mediata, além da técnica mista, que é quando ocorre a combinação das técnicas citadas anteriormente, e que também pode ser utilizada. Nos casos de dentes escurecidos devido a traumas ou outros fatores como a necrose pulpar, que apresentam tratamento endodôntico, são preconizadas as técnicas de clareamento mediata ou combinada. Os materiais mais utilizados para realização do clareamento interno e externo são o peróxido de carbamida, peróxido de hidrogênio e peróxido de hidrogênio associado ao perborato de sódio[8,9 e 10].

Geralmente, quando se opta pelo tratamento caseiro supervisionado é prescrito peróxido de carbamida a 10% e para o procedimento em consultório peróxido de hidrogênio a 35%. O peróxido de hidrogênio é um dos principais agentes clareadores, isso ocorre devido ao seu baixo peso molecular e facilidade para penetrar em esmalte e dentina[11].

Os agentes clareadores geram uma reação química que faz com que o tecido dentinário, esmalte e dentina, libere oxigênio, para oxidar matéria orgânica e inorgânica que escurecem o dente. O material infiltra os túbulos dentinários em dentina e poros do esmalte ocasionando a ruptura dos anéis de carbono tornando-os menores, modificando a forma com a qual o pigmento interage na absorção, dispersão e reflexão da luz natural[11].

Para analisar a coloração do dente, o cirurgião dentista utiliza diferentes escalas de cor, que podem ser de resina composta ou cerâmica. como exemplo a escala de cor da Resina Opallis, da marca FGM, no qual as propriedades óticas da escala são idênticas às da resina composta Opallis, pois é confeccionada com a própria resina. Possui três degraus com espessuras variadas que permite a previsão da opacidade em diferentes profundidades das restaurações. Além disso, a disposição dos clipes da escala permite uma sobreposição das peças, que promove maior previsibilidade do efeito de diferentes cores combinadas em camadas estratificadas da restauração. As indicações desta escala são, sobretudo, para seleção de cores para trabalhos restauradores usando a resina composta Opallis e acompanhamento de cor em tratamento de clareamento[12].

10.70614/622jqy36
Direitos autorais: © 2024 pelos autores. Creative Commons Attribution (CC BY) (https://creativecommons.org/licenses/by/4.0/).

O clareamento é aliado das restaurações, mas que necessita de conhecimentos técnico-científicos acerca dos compósitos atuais, a fim de reproduzir todos os detalhes minuciosos anatômicos fundamentais para tornar as restaurações mais naturais possíveis. Para a restauração dos dentes anteriores as resinas compostas apresentam-se como o material estético de eleição e isso se devem às melhorias nas suas propriedades mecânicas, além da sua excelência estética, principalmente no tratamento de elementos anteriores[27].

As resinas compostas são classificadas em resinas fluidas, indicadas principalmente para cavidades de difícil acesso, e pode ser classificada como resina acomodável[28].

Um dos mais importantes avanços observados nas resinas compostas atuais está relacionado ao desenvolvimento de partículas de carga com tamanhos nanométricos. Quanto à classificação dessas resinas, as mesmas são divididas em: microhíbridas (reproduzem o esmalte palatal, da dentina e suas diferentes nuances de cores); microparticuladas (são as que mantêm o brilho por mais tempo, mesmo quando desidratadas); e nanoparticuladas (apresentam características mecânicas semelhantes as das microhíbridas, pode também ser unicamente utilizada para execução de restaurações mecânica e oticamente satisfatórias)[27].

De acordo com a polimerização, as resinas compostas podem ser quimicamente ativadas apresentadas em duas pastas, uma que possui o iniciador que é o peróxido de benzoíla e a outra a amina terciária aromática como ativador, podem ainda ser foto ativada, ou seja, ativada por luz, que neste caso possuem um iniciador que é sensível à luz, o mais comum dos iniciadores fotossensíveis é a canforoquinona.

Diante do exposto, objetivo deste trabalho é relatar um caso de clareamento com técnica mediata em paciente com dente escurecido proveniente de tratamento endodôntico, avaliando a eficácia da técnica.

RELATO DE CASO

Paciente L.S.A, 23 anos, sexo feminino, compareceu à clínica odontológica da Faculdade do Amazonas - IAES com a queixa principal “Meu dente da frente esta escuro”. Durante a anamnese, a paciente informou que havia procurado uma clínica

10.70614/622jqy36
Direitos autorais: © 2024 pelos autores. Creative Commons Attribution (CC BY) (https://creativecommons.org/licenses/by/4.0/).

particular para realizar tratamento endodôntico no elemento 11, porém a restauração final não foi concluída trazendo incomodo estético e funcional.

Durante o exame clínico foi observada uma boa higiene oral e saúde dos tecidos periodontais, entretanto os incisivos centrais e laterais superiores possuíam restaurações insatisfatórias além do elemento 11 estar acentuadamente mais escuro e com restauração temporária (Figura 1 e 2), para uma avaliação mais objetiva a cor do elemento 11 foi avaliada de acordo com a escala *Opallis FGM exibindo coloração* EA4 (Figura 3A, 3B).



Figura 1 – Vista lateral.



Figura 2 – Vista frontal.



Figura 3A – Escala de pigmentação do elemento.



Figura 3B – Elemento avaliado.

Para um correto diagnóstico e planejamento, foi realizada então radiografia periapical no qual foi observado o tratamento endodôntico satisfatório do elemento 11 (Figura 4). Diante do que foi observado, o tratamento proposto para a paciente foi o clareamento endógeno pela técnica *Walking Bleach,* clareamento exógeno seguindo para a troca das restaurações insatisfatórias dos elementos 11, 12, 21 e 22. Após a anuência da paciente e explicado os prós e contras de cada técnica além de seus direitos e intuitos desse trabalho, a paciente assinou o Termo de Consentimento Livre e Esclarecido – TCLE (Apêndice 1), e Autorização do Uso de Imagem (Anexo 1).

10.70614/622jqy36

Direitos autorais: © 2024 pelos autores. Creative Commons Attribution (CC BY) (https://creativecommons.org/licenses/by/4.0/).



Figura 4 – Radiografia inicial.

Para iniciar o clareamento endógeno, procedeu-se à anestesia utilizando a técnica infiltrativa com *lidocaina 3%* (Figura 5). A remoção do curativo provisório foi realizada com broca diamantada esférica em alta rotação n° 1013 haste longa (Invicta®) com refrigeração (Figura 6), seguida pela remoção da guta-percha, 3mm acima da linha cervical da embocadura do canal com a broca carbide número 4 (Figura 7), com caneta de baixa rotação. Após a este procedimento, uma radiografia foi realizada para avaliar a correta remoção do material (Figura 8).



Figura 5 - Anestesia por técnica infiltrativa.



Figura 6 - Remoção da restauração provisória com broca.

10.70614/622jqy36

Direitos autorais: © 2024 pelos autores. Creative Commons Attribution (CC BY) (https://creativecommons.org/licenses/by/4.0/).



Figura 7 - Remoção de 3mm da gutta-percha



Figura 8 - Radiografia para visualização da gutta-percha.

Foi feito então o isolamento absoluto com grampo 209 no elemento 11 para evitar contaminação (Figura 9) e após isso, com o intuito de prevenir reações inflamatórias e reabsorção Radicular externa, foi realizada uma barreira com ionômero de vidro modificado por resina (*Ionoseal Voco*) (Figura 10). O clareamento endógeno foi iniciado com a manipulação do perborato (peróxido de hidrogênio a 20%) (FGM®) (Figura 11). seguindo as instruções do fabricante, aplicado na cavidade pela face palatina com microbrush (Figura 12) Fez-se a limpeza do excesso do produto e utilizou-se o obturador provisório *Villevie*, mantendo o clareador por 7 dias no canal.



Figura 9 - Isolamento absoluto com grampo 209.

10.70614/622jqy36

Direitos autorais: © 2024 pelos autores. Creative Commons Attribution (CC BY) (https://creativecommons.org/licenses/by/4.0/).

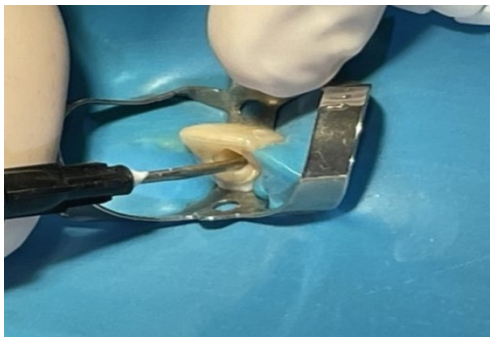

Figura 10 - Inserção do inoseal voco.



Figura 11 - Perborato.



Figura 12 - Aplicação do material clareador na cavidade.

A cada 7 dias, o protocolo de clareamento foi repetido em cada sessão. Após o intervalo apresentado, a paciente retornou à clínica e observou-se uma significativa mudança na tonalidade do dente, alcançando a tonalidade EB3, (Figura 13). Na segunda sessão, após 7 dias adicionais, a tonalidade EB2 foi alcançada, (Figura 14). Após aguardar mais 7 dias, o clareamento endógeno foi avaliado como bem-sucedido, alcançando a tonalidade final EA2 (Figura 15).



Figura 13 - Resultado da primeira sessão de clareamento

10.70614/622jqy36

res. Creative Commons Attribution org/licenses/by/4.0/).



Figura 14 - Resultado da segunda sessão de clareamento com resultado EB2.



Figura 15 - Resultado da última sessão de clareamento com resultado na escala de cor EA2.

Após um mês do tratamento inicial, a paciente retornou para o clareamento externo utilizando o produto *Potenza Bianco*® (peróxido de hidrogênio a 35%) (Figura 16). Para este clareamento o isolamento relativo foi escolhido e os tecidos gengivais foram protegidos com barreiras fotoativadas (*Potenza Blocco®)* para impedir o contato do material o que ocasionaria queimaduras no periodonto (Figura 17). Foram realizadas três sessões com intervalo de 7 dias entre cada uma e no final o objetivo foi alcançado chegando a cor EA2 (Figura 18).



Figura 16 - Clareador dental de peróxido de hidrogênio 35%.

10.70614/622jqy36

Direitos autorais: © 2024 pelos autores. Creative Commons Attribution (CC BY) (https://creativecommons.org/licenses/by/4.0/).



Figura 17: Aplicação do material clareador.



Figura 18 - Resultado com tonalidade EA2.

Para concluir o tratamento, iniciou-se a troca das restaurações dos elementos 11, 12, 21 e 22 que estavam insatisfatórias através da técnica direta de restauração utilizando para isso resinas compostas. Previamente o tratamento o isolamento absoluto do campo foi realizado através de lençol de borracha e grampos em região pré-molar objetivando impedir o contato de fluidos orais com os matérias odontológicos, podendo assim prejudicar as propriedades químicas da resina. Para a escolha da cor nas diferentes faces dos elementos, incrementos de resina foram fotopolimerizados diretamente na superfície dental alcançando em esmalte a resina We (Palfique LX5®), na dentina foi a BL2 (Forma®) e a palatina a resina Trans (Forma®), possibilitando a escolha da combinação de cores das resinas mimetizando de forma mais perspicaz as restaurações (Figura 19).



Figura 19 – Seleção da cor utilizando bolinhas de resina.

10.70614/622jqy36

Direitos autorais: © 2024 pelos autores. Creative Commons Attribution (CC BY) (https://creativecommons.org/licenses/by/4.0/).

Então, com uma ponta diamantada esférica n° 1013 haste longa (Invicta®) em alta rotação (Figura 20), foi feito o desgaste removendo todas as restaurações insatisfatórias (Figura 21). Após isso, o condicionamento do preparo foi realizado com ácido fosfórico em esmalte por 30 segundos, e em dentina por 15 segundos, seguido de lavagem abundante por 30 segundos e secagem deixando o esmalte totalmente seco e a dentina úmida seguindo para a aplicação do adesivo convencional. Um leve jato de ar foi aplicado por 5 segundos em cada aplicação do adesivo para a volatilização do solvente. Após essa etapa, a face palatina foi confeccionada com resina composta para servir de base para os incrementos posteriores (Figura 22). A resina compatíveis com a dentina foi colocada sobre a camada de esmalte previamente confeccionada, porem tomando cuidado para não envolver a região incisal e proximal (Figura 23) onde, a partir da fotopolimerização da ultima camada da restauração de dentina, foram adicionadas os incrementos de esmalte devolvendo sua translucidez e aspecto natural (Fig 24).

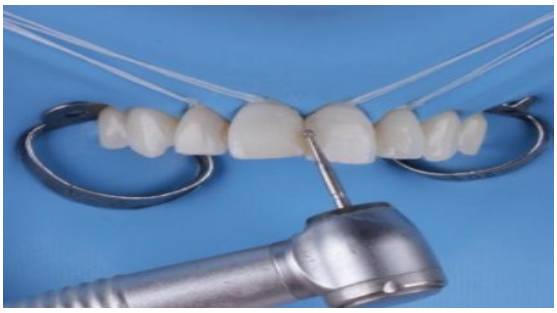

Figura 20 – Preparo cavitário para restaurações estéticas.



Figura 21 – Resultado após remoção das restaurações insatisfatória.



Figura 22 – Confecção da parede palatina finalizada.



Figura 23 – Camada de resina composta para dentina finalizada.



Figura 24 –. Resultado final da restauração prévio ao acabamento e polimento.

10.70614/622jqy36

s. Creative Commons Attribution
g/licenses/by/4.0/).

Passando para a parte de polimento e acabamento, realizou-se o acabamento do terço cervical com broca multilaminada 12 lâminas n°7114 (Figura 25) e a texturização da região vestibular com brocas multilaminadas tronco-cônica 12 lâminas n° 7204 em alta rotação (Figura 26). Então, utilizou-se discos de lixa da granulação da mais grossa para a mais fina (Figura 27) e polimento das restaurações utilizando para isso polidores de resina também em ordem decrescente de granulação e montados em caneta de baixa rotação (Figura 28, 29, 30). Finalizando com polidor espiral diamantado de granulação média e fina montada em canetas de baixa rotação. (Figura 31).

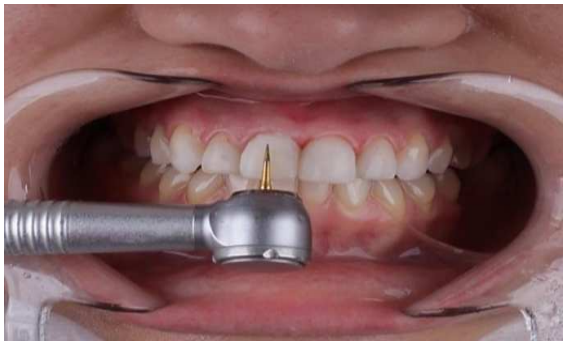

Figura 25 – Acabamento do terço cervical.

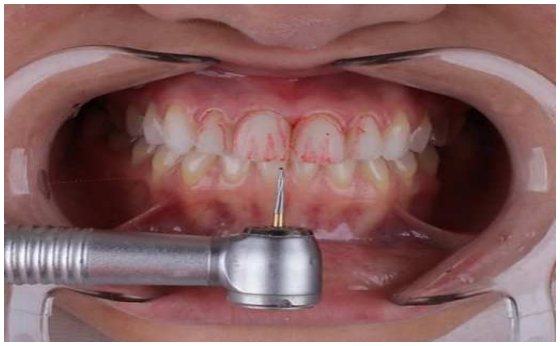

Figura 26 – Texturização da face vestibular com ponta multilaminada.



Figura 27 – Acabamento com disco de lixa TDV.



Figura 28 – Taca de borracha granulação grossa.



Figura 29 - Taca de borracha granulação média.

10.70614/622jqy36

Direitos autorais: © 2024 pelos autores. Creative Commons Attribution (CC BY) (https://creativecommons.org/licenses/by/4.0/).



Figura 30 - Taca de borracha granulação fina.



Figura 31 – Acabamento com polidor espiral diamantado.

Essas intervenções resultaram em elementos esteticamente satisfatórios. Na última sessão, todos os dentes apresentaram a tonalidade EA2, promovendo uma harmonização completa do sorriso da paciente. Satisfeita com o tratamento, a paciente recuperou a confiança e a capacidade de sorrir plenamente (Figura 32, 33 e 34).



Figura 32 – Resultado final do procedimento.



Figura 33 – Aspecto inicial



Figura 34 – Aspecto final.

DISCUSSÃO

Penha *et al.*[13] afirmam que a harmonia e aparência do sorriso são ligadas a fatores como: tamanho, formato, coloração e posicionamento e, que alterações causadas nesses,

10.70614/622jqy36

Direitos autorais: © 2024 pelos autores. Creative Commons Attribution (CC BY) (https://creativecommons.org/licenses/by/4.0/).

levam a consequências sociais e na autoestima do indivíduo. Em conformidade, Sureck et.al.[14] relatam que atualmente o conceito de estética está relacionado a dentes brancos e bem alinhado. Assim a busca por dentes claros tem sido cada vez mais freqüente. No presente estudo, a paciente relatou desconforto estético quanto à coloração dos seus dentes em especial ao elemento 11 indo de encontro com o exposto pelos autores supracitados. Nessa perspectiva, foi preconizado um plano de tratamento respeitando seu desejo de um dente mais harmônico esteticamente.

Para Silva *et al*.[15] a escolha da técnica de clareamento depende principalmente do grau de escurecimento dos dentes, sendo importante considerar os fatores extrínsecos e intrínsecos. Segundo os autores, os fatores extrínsecos resultam da dieta, higiene bucal e visitas ao consultório odontológico enquanto os fatores intrínsecos resultam de traumas, alterações na polpa, fluorose e uso de substâncias em tratamentos endodônticos. Já Araújo *et al*.[16] atribuíram que as pigmentações extrínsecas são adquiridas no período após a erupção dentária, sendo relacionada com o consumo de alimentos com corantes, cigarros, acúmulo de biofilme e outros. Enquanto as pigmentações intrínsecas são adquiridas no período pós-eruptivo, como o uso excessivo de medicamentos e pós-eruptivos, como o tratamento endodôntico e as manchas de cárie. No referido caso clínico, os fatores intrínsecos que podem ter ocasionado o escurecimento foram: excesso de material endodôntico, excesso de guta-percha, ou o uso de substâncias inadequadas. Devido a paciente ter procurado tratamento em tempo hábil foi possível realizar o clareamento endógeno obtendo um resultado satisfatório no elemento escurecido.

Os agentes clareadores endógenos mais empregados são as associações do peróxido de hidrogênio a 30% ao perborato de sódio, e também, o uso do peróxido de carbamida em diferentes concentrações[17]. Contudo, Boaventura et al.[18] e Smith *et al*.[19] investigaram a eficácia de diferentes agentes clareadores internos na permeabilidade dentinária de dentes anteriores não vitais, e observaram que a maior permeabilidade dentinária foi conseguida com o peróxido de carbamida a 37%, seguida pela pasta de perborato de sódio associada ao peróxido de hidrogênio a 20%. No caso relatado a escolha foi o tratamento conservador baseados nas técnicas de clareamento interno, utilizando perborato de sódio associado a peróxido de hidrogênio a 20 %, e o clareamento externo com peróxido de hidrogênio a 35% para resolução do caso clínico apresentado, o resultado foi considerado satisfatório, uma vez que se recuperou a harmonia do sorriso sem danos a estrutura dentária da paciente.

10.70614/622jqy36
Direitos autorais: © 2024 pelos autores. Creative Commons Attribution (CC BY) (https://creativecommons.org/licenses/by/4.0/).

Lucena et al.[20] consideraram a técnica mediata, como a de menor risco para indução de reabsorção externa, no qual o agente clareador é colocado no interior da câmara pulpar e deixado durante um período de três a sete dias, sendo necessária a troca até a obtenção da cor desejada. No caso clínico em questão foram realizadas três sessões de clareamento interno, todas com intervalo de sete dias para remoção do curativo junto com o agente clareador.

Entre as técnicas disponíveis para o clareamento dental, Schwendler *et al*.[24] afirmam que a técnica imediata ou *Power Bleaching* é uma técnica na qual o material clareador não permanece no elemento sendo removido antes do paciente ir para casa, considerando então que este clareamento ocorre somente enquanto o paciente está no consultório odontológico e para essa técnica são necessárias entre 3 a 4 sessões para o tratamento alcançar o objetivo. Já pela técnica mediata ou *walking bleach*, o material clareador não é removido da coroa dental como afirma Carhuapoma et al[25] consequentemente o clareamento ocorre mesmo quando o paciente não está mais no consultório apesar de ainda serem necessárias cerca de 4 sessões de tratamento. No presente caso utilizou-se a técnica *walking bleach* para clareamento endógeno pensando no melhor conforto e resultado para a paciente. Segundo Ribeiro *et al*.[26] a técnica *walking bleach* possui protocolo bem definido e há provas suficientes para comprovar sua eficácia, além de ser mais confortável pelo fato de o paciente permanecer menos tempo sentado na cadeira odontológica.

De acordo com Canuto LC *et al*[21], na técnica de clareamento dental interno em dentes não vitais, pode ocorrer um extravasamento do material clareador, promovendo um processo inflamatório na junção amelocementária. Esses agentes podem estimular o desenvolvimento de uma reabsorção cervical externa, em decorrência da exposição dos túbulos dentinários cervicais, modificando bioquimicamente os tecidos dentários de suporte dessa região. Costa *et al*.[22] corroboram ao relatar que o tampão tem como finalidade impedir o contato com o meio interno do elemento dentário, dessa forma evitando que os materiais ácidos entrem em contato provocando reabsorções cervicais. Neste caso clínico foi realizado o tampão cervical com cimento de ionômero de vidro devido aos benefícios citados pelos autores acima.

Segundo Dorini *et al*.[23] o tempo de espera para realizar as restaurações pós-clareamento, interfere diretamente nos graus de microinfiltração, verificando-se que os tempos ideais para este procedimento variam de 7 a 14 dias. De acordo com o autor acima citado, foi realizada restauração em resina composta classe III nos elementos 11, 12, 21 e

10.70614/622jqy36
Direitos autorais: © 2024 pelos autores. Creative Commons Attribution (CC BY) (https://creativecommons.org/licenses/by/4.0/).

22 após 14 dias do clareamento dental, assim respeitando o tempo ideal para execução de tal procedimento garantindo a boa relação na interface dente-restauração.

CONCLUSÃO

Os resultados obtidos neste estudo de caso apontam para a eficácia da abordagem adotada no tratamento do escurecimento dentário pós-tratamento endodôntico. A combinação de clareamento endógeno e exógeno, aliada às restaurações estéticas, demonstrou ser uma estratégia abrangente e bem-sucedida.

REFERÊNCIAS

1. De lucena MTL et al. Clareamento interno em dentes desvitalizados com a técnica walking bleach-relato de caso. Uningá Review. 2015; 24(1): 10-15.

2. Gomes Junior MJDS et al. Clareamento dental através da técnica mista: relato de caso [trabalho de conclusão de curso - bacharelado]. Manaus: Faculdade do Amazonas – IAES; 2016.

3. Ventura MM. O estudo de caso como modalidade de pesquisa. Revista SoCERJ. 2007; 20(5): 383-386.

4. Lucena MTL et al. Clareamento interno em dentes desvitalizados com técnica walking bleach: relato de caso. Revista UNINGÁ; 24(1): 33-39.

5. Mileski T et al. Clareamento interno em dente traumatiazado: relato de caso clínico. Rev. UNINGÁ, Maringá. 2018; 55(2): 24-32.

6. Carvalho BM et al. Técnica combinada de clareamento em dente tratado endodonticamente após traumatismo: estudo de caso. Ver. Odontol. Univ. Cid. São Paulo 2017; 29(3): 289-99.

7. Moretti LCT, Silva JRA, Prado RM, Fernandes KGC, Boer NCP, Simonato LE, Cruz MCC. Clareamento de dentes despolpados: relato de um caso clínico. Rev. Arch Health Invest. 2017; 6(5): 213-217.

8. Canuto LC et al. Clareamento dental interno: relato de caso. Revista Eletrônica Acervo Saúde, Maceió. Revista UNINGÁ; Sup.48, 1-8.

9. Fialho MT et al. Clareamento endógeno em dente desvitalizado: revisão de literatura. Facit Business and Technology Journal. 2021; 1: 326-334.

10. Rocha MS et al. Reintervenção endodôntica e clareamento endógeno de dentes anteriores escurecidos: relato de caso. Revista Arch Health Invest. 2021; 9(2): 112-118.

10.70614/622jqy36

Direitos autorais: © 2024 pelos autores. Creative Commons Attribution (CC BY) (https://creativecommons.org/licenses/by/4.0/).

11. Soares AF et al. Influence of pH, bleaching agents, and acid etching on surface wear of bovine enamel. Journal of applied oral scienc. 2016; 24(1): 24-30.

12. Negrão RS. Sistemas de quantificação e métodos para seleção da cor na odontologia. [trabalho de conclusão de curso - bacharelado]. Londrina. Universidade estadual de Londrina, 2023.

13. Penha ES et al. Avaliação de diferentes sistemas de clareamento dental de consultório. Revista da Faculdade de Odontologia-UPF. 2015; 20(3): 10-20.

14. Sureck J et al. Clareamento dental com luz led violeta: relato de caso. Rev. Gestão & Saúde. 2017; 17(2): 30-36.

15. Silva MDAF et al. Benefícios e malefícios durante o procedimento de clareamento dental: revisão integrativa. Rev. Odontol. Araçatuba. 2021; 20(6): 38-43.

16. Araújo JLS et al. Técnicas de clareamento dental: revisão de literatura. Revista Pró-UniverSUS. 2015; 3(1): 35-37.

17. Coelho RG, Girelli CFM. Clareamento endógeno- Relato de um caso clínico. Revista ABOGV. 2011; 3(11): 12-22.

18. Boaventura JMC, Roberto AR, Lima JPM, Padovani GC, LC, Andrade MF. Clareamento para dentes despolpados: revisão de literatura e considerações. Rev. Odontol. Univ. Cid. São Paulo 2012; 24(2):114-22.

19. Smith JJ, Cunningham CJ, Montgomery S. Cervical Canal leakage after internal bleaching. J. Endod 1992, Oct; 18(10):476-81.

20. Lucena MTL, Matheus M, Fracalossi C, Silva GR. Clareamento interno em dentes desvitalizados com a técnica walking Bleach- Relato de Caso. Revista UNINGÁ Review. 2015; 24(1): 33-39.

21. Canuto LC, et al. Clareamento dental interno: relato de caso. Revista Eletrônica Acervo Saúde. 2020; 48: e3236.

22. Costa AP, Souza ADS, Machado MEL, Nabeshima Ck. Comparação de dois tipos de tampão cervical durante clareamento dental interno. VER ASSOC PAUL CIR DENT 2010;64(5):391-94.

23. Dorini ACR, Mondelli RFL, Azevedo LM, Mendonça JS, Oliveira APL, Kegler-Pangrazio E. Influência do clareamento dental na infiltração marginal em restaurações de classe V. RGO. 2010; 58(1): 55-60.

24. Schwendler A, Rolla JN, Melara R, Erhardt MCG, Coelho-de-Souza FH. Clareamento de dentes tratados endodonticamente: uma revisão da literatura. R. Fac. Odontol. Porto Alegre [Internet]. 8º de março de 2013 [citado 11º de dezembro de 2023];54(1-3):24-30.

25. Carhuapoma Y, et al. Blanqueamiento interno: Reporte de caso. Rev. Estomatol. Herediana [Internet]. 2016 Oct [citado 2023 Dic 11] ; 26(4): 244-254.

26. Ribeiro AM et al. Clareamento Interno e externo. RGO. 2022; 20(12): 1-8.

27. Souza LKF, Novo JVN. Clareamento dental e restauração em resina composta através da técnica da muralha: relato de caso clínico. [trabalho de conclusão de curso - bacharelado]. Manaus. Faculdade do Amazonas – IAES, 2016.

28. Ferreira DSL, Alves PA. Restauração em resina composta de dentes posteriores: relato de caso utilizando resina composta bulk-fill em incremento único pela técnica do "stamp" [trabalho de conclusão de curso – bacharelado]. Uberaba, Universidade de Uberaba, 2017.

10.70614/622jqy36

Direitos autorais: © 2024 pelos autores. Creative Commons Attribution (CC BY) (https://creativecommons.org/licenses/by/4.0/).