Revista Clínica de Odontologia

Exodontia de supranumerário mesiodens: relato de caso

Recebido: 15-07-2023 | Aceito: 25-07-2023 | Publicado: 17-10-2024

Maria Fernanda Corrêa Pinto
Faculdade do Amazonas (IAES), Brasil.
E-mail: maria-fcorrea@live.com

Fernando dos Santos Gonçalves Júnior
Faculdade do Amazonas (IAES), Brasil.
E-mail: nando.contato92@gmail.com

Diana Fernandes Melo
Faculdade do Amazonas (IAES), Brasil.
E-mail: dianafmelo123@gmail.com

Márcio Lopes Linhares
Faculdade do Amazonas (IAES), Brasil.
E-mail: marciolinhares74@gmail.com

Natália Stefany da Silva Pereira
Faculdade do Amazonas (IAES), Brasil.
E-mail: stefanynatalia70@gmail.com

Lizete Karla Filgueiras de Souza
Faculdade do Amazonas (IAES), Brasil.
E-mail: lizetefilgueiras@hotmail.com

Marcela Lopes Linhares
Faculdade do Amazonas (IAES), Brasil.
E-mail: marcelalinhares@gmail.com

Márcio Langbeck Castelo Branco
Faculdade do Amazonas (IAES), Brasil.
E-mail: marcio.langbeck@gmail.com

Como citar: Pinto MFC, Gonçalves Junior FS, Melo DF, Linhares ML, Pereira NSS, Souza LKF, et al. Exodontia de supranumerário mesiodens: relato de caso. Revista Clínica de Odontologia. 2023;5(1):56-66.

RESUMO

São considerados dentes supranumerários dentes que estão além da numeração normal da boca, sendo 20 dentes na dentição decídua e 32 na dentição permanente. Dentro das classificações de dentes supranumerários temos os Mesiodens, supranumerário mais comum existente, localizado entre os incisivos centrais superiores, com maior prevalência em pessoas do gênero masculino. A presença destes podem resultar em fatores prejudiciais como: reabsorção radicular dos dentes vizinhos, movimentação dentária. A paciente procurou a clínica de odontopediatria da Faculdade

do Amazonas – IAES para realizar avaliação e tratamento de possível elemento supranumerário. Foram realizados exames de imagem e exame intraoral clínico e, após a comprovação do diagnóstico, optou-se pela exodontia como melhor tratamento para o caso, visto que manter o elemento em boca incapacitaria o tratamento ortodôntico desejado. O objetivo do trabalho é relatar o processo cirúrgico para exodontia do Mesiodens. Após a cirurgia e dois meses de acompanhamento, conclui-se que a paciente se encontrava apta para dar continuidade ao tratamento ortodôntico.

Palavras-chave: Cirurgia oral. Odontopediatria. Traumatologia. Cavidade oral. Ortodontia.

ABSTRACT

Teeth that are beyond the normal numbering of the mouth are considered supernumerary teeth, with 20 teeth in the deciduous dentition and 32 in the permanent dentition. Within the classifications of supernumerary teeth we have the Mesiodens, the most common supernumerary existing, located between the upper central incisors, with a higher prevalence in males. The presence of these can result in harmful factors such as: root resorption of neighboring teeth, tooth movement. The patient sought out the Pediatric Dentistry clinic at college of Amazonas – IAES to perform the evaluation and treatment of a possible supernumerary element. Imaging exams and clinical intraoral examination were performed and, after confirming the diagnosis, extraction was chosen as the best treatment for the case, since keeping the element in the mouth would disable the desired orthodontic treatment. The aim of this study is to report the surgical process for extracting Mesiodens. After surgery and two months of follow-up, it was concluded that the patient was able to continue the orthodontic treatment.

Keywords: Oral Surgery. Pediatric Dentistry. Traumatology. Oral Cavity. Orthodontics.

INTRODUÇÃO

Possuem-se duas dentições durante a vida: a decídua e a permanente. Na primeira pode-se encontrar incisivos, caninos e molares, diferenciando-se da dentição permanente pela presença de pré-molares, terceiros molares e também na quantidade de dentes, visto que na decídua encontram-se 20 elementos e na dentição permanente 32. Em casos nos quais a contagem de dentes é superior ao convencional, classificamos os dentes extras como dentes supranumerários[1-2].

Os tipos de supranumerários podem ser classificados conforme a sua localização, tal como o supranumerário conhecido como distomolar, também classificado como quarto molar, encontrado geralmente na região dos molares, podendo ser em região de maxila ou mandíbula, na dentição permanente. O

10.70614/20exzt98

Direitos autorais: © 2024 pelos autores. Creative Commons Attribution (CC BY) (https://creativecommons.org/licenses/by/4.0/).

paramolar pode se manifestar em região anterior na face lingual, como também pode estar presente em região vestibular de um molar ou em região interproximal entre o primeiro, o segundo ou o terceiro molar superior; por fim, tem-se o supranumerário conhecido como mesiodens, localizado na região de incisivos centrais superiores próximo a linha média[3-4].

A ciência tenta explicar a existência de dentes extras, inclusive existem diversas teorias que são capazes de dar uma base para compreender o surgimento, ligados a morfologia dentária, que podem explicar a prevalência dessa anomalia, tendo como base a hereditariedade ou síndromes preexistentes[5], um exemplo é a síndrome de Gardner, que pode ser compreendida como distúrbio genético que origina a formação de múltiplos supranumerários associado a lesões intestinais, cistos cutâneos e osteomas, podendo afetar o desenvolvimento dentário na sua formação inicial[6].

Uma das primeiras teorias que sem tem registro é a Teoria do Atavismo, que atualmente conta com poucos apoiadores. Nesta, acredita-se que haja uma regressão filogenética a uma dentição primata, ou seja, após anos de desaparecimento, há uma regressão do gene ao passado. Resumidamente é como uma característica que esteve presente em linhagens ancestrais mais distantes e convenientemente reapareceram após anos de hiato[7].

Outras duas teorias bem aceitas pelos estudiosos atuais: a da hiperatividade da lâmina dentária e a Teoria da Dicotomia. A hiperatividade da lâmina dentária é o resultado da mutação do fator de transição Runx2, que tem como função a atividade proliferativa da lâmina dentária[8], ou seja, nesta acredita-se que haja uma atividade a mais da lâmina, dando origem a dois germes dentários erroneamente, resultando em um elemento extra.

Em contrapartida, a teoria da dicotomia propõe que há uma divisão da lâmina dentária já formada no início do desenvolvimento dentário, podendo está se dividir em duas partes de tamanhos iguais ou não, originando assim dois elementos de tamanhos semelhantes ou a um normal e outro dimórfico[9].

A prevalência desta anomalia possui variância de 0,15 a 3,8% dos casos de supranumerários na população geral, apresentando predominância sobre o

10.70614/20exzt98
Direitos autorais: © 2024 pelos autores. Creative Commons Attribution (CC BY) (https://creativecommons.org/licenses/by/4.0/).

gênero masculino. Além de identificarmos o elemento supranumerário pela sua localização, ele apresenta-se, geralmente, de forma conoide, sendo ligeiramente menor que os incisivos vizinhos, tendo ainda a possibilidade de estar ou não enraizado como os elementos comuns[8].

Supranumerários podem causar alterações na cavidade oral, causando complicações como: dentes permanentes impactados, retardo na erupção, apinhamento dental, deslocamento ou rotação dentária, formação de diastemas, reabsorção radicular de dentes vizinhos, perda de espaço, desenvolvimento de lesões císticas, irrompimento de dentes supranumerários na cavidade nasal, além de poder dificultar a fala do paciente, necessitando de acompanhamento com equipe multidisciplinar[10].

O diagnóstico da presença desta anomalia é feito em consulta de rotina e contando com o auxílio de exames complementares de imagem, como radiografias periapicais e oclusais e tomografias em casos que possuem complexidade superior[10,11]. Com estes exames em mãos, devemos avaliar as evidências clínicas e laboratoriais e com estas informações, traçar o plano de tratamento ideal para o caso em questão.

Após o diagnóstico comprovativo da presença de um supranumerário, segue-se para o tratamento do mesmo. Como a presença de um elemento extra pode trazer consigo várias complicações, a conduta apropriada para tratar esta anomalia é a extração, indicada para ser realizada quando a formação radicular dos dentes adjacentes estiver pela metade, entre os 8 aos 10 anos de idade, evitando possível dano ao germe dentário do dente. Deve-se ainda salientar que a identificação precoce de um elemento supranumerário, o acompanhamento, plano de tratamento e conduta correta contribuem diretamente para a preservação dos elementos e estruturas vizinhas[11].

O objetivo deste trabalho é relatar o caso clínico da paciente G.I.C., de 11 anos de idade, que foi encaminhada para a Faculdade do Amazonas – IAES para realizar a exodontia de supranumerário mesiodens para então dar continuidade a tratamento ortodôntico necessário.

10.70614/20exzt98
Direitos autorais: © 2024 pelos autores. Creative Commons Attribution (CC BY) (https://creativecommons.org/licenses/by/4.0/).

RELATO DE CASO

Paciente G.I.C, 11 anos, melanoderma, gênero feminino, foi encaminhada a clínica de Odontopediatria da Faculdade do Amazonas IAES. Na anamnese o responsável legal pela paciente afirmou que a mesma não possuía nenhuma alteração sistêmica, que a erupção dentária ocorreu sem nenhuma intercorrência durante a infância, que a troca da dentição decídua para a permanente ocorreu como o planejado e que havia procurado ortodontista para iniciar tratamento ortodôntico para reajuste oclusal dos elementos dentários. A procura pelo profissional se deu pelo avanço da idade da criança e com isso, o entendimento pelo padrão estético, fazendo a mesma se sentir incomodada com os elementos dentários, principalmente os incisivos, que apresentavam leve giroversão.

Durante a avaliação inicial, realizamos a radiografia periapical (Figura 1) da região dos incisivos centrais e, então, verificou-se no exame a presença de uma imagem radiopaca entre as raízes dos elementos 21 e 11, sugestiva de dente supranumerário e devido sua localização, foi classificado como Mesiodens. Desta forma, pôde-se então traçar o plano de tratamento ideal para a paciente optando-se pela conduta cirúrgica de exodontia do elemento para posterior tratamento ortodôntico. Dessa forma, deu-se início então ao procedimento cirúrgico do paciente.



Figura 1 – Radiografia inicial da região dos incisivos centrais superiores

10.70614/20exzt98

Direitos autorais: © 2024 pelos autores. Creative Commons Attribution (CC BY) (https://creativecommons.org/licenses/by/4.0/).

A mesa cirúrgica foi montada com os seguintes materiais estéreis: 02 cubas de Inox, uma contendo soro fisiológico e outra contendo clorexidina 2%, dentro desta última continha 03 tubetes de anestésicos de Lidocaína 2% com epinefrina 1:100.000, 02 agulhas curtas, as brocas 701 e 702 e o bisturi, seringa para irrigação de 10 ml, espaçador Minnesota, caneta de alta-rotação, cabo de bisturi, pacote de gaze estéril, sugador cirúrgico, descolador Molt, Alavanca Seldin Reta, alavanca apical reta, seringa Carpule, pinça Porta Agulha de Mayo Hegar, tesoura Metzembaum Curva, lima para osso, cureta de Lucas, fórceps infantil n°01 e pacote de fio de sutura de Nylon com agulha (Figura 2).



Figura 2 – Mesa cirúrgica montada.

Utilizando a seringa Carpule com agulha curta e anestésico Lidocaína 2% + epinefrina 1:100.000 para anestesiar a paciente. A técnica de anestesia que foi administrada foi a técnica Nasopalatina. A punção foi feita lateralmente a papila incisiva com a agulha curta e foi inserido fluido anestésico até que houvesse isquemia local. O nervo seguinte a ser anestesiado foi o Nervo Alveolar Superior Anterior. Por fim, administramos a técnica Intraligamentar, que consiste em injetar anestésico no periodonto, e é conhecida como uma técnica complementar de anestesia, possuindo maior eficácia na região maxilar (Figura 3 A, B e C).



Figura 3 – Anestesia local (A, B e C).

10.70614/20exzt98

Direitos autorais: © 2024 pelos autores. Creative Commons Attribution (CC BY) (https://creativecommons.org/licenses/by/4.0/).

A cirurgia iniciou-se com pequena incisão papilar para ajudar no descolamento da gengiva e então assim seguiu-se de fato para o descolamento local da gengiva do palato na região dos incisivos centrais com o auxílio do descolador de Molt (Figura 4A), e após, realizamos mais incisões cirúrgicas que formaram o retalho trapezoidal (Figura 4B) com bisturi n°15 no cabo de bisturi, para acesso da região maxilar onde estava inserido o elemento supranumerário. Este tipo de retalho é feito com uma incisão em envelope e duas relaxantes.

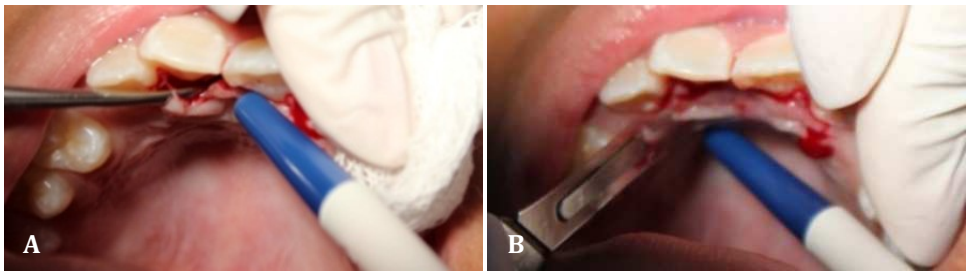

Figura 4 – Descolamento gengival (A), retalho trapezoidal (B).

Nesta cirurgia, foi necessário realizar osteotomia (Figura 5A), pois o elemento se encontrava acentuadamente inserido na maxila. Para este passo, utilizamos a caneta de alta rotação com broca cirúrgica cônica de corte cruzado n°701 da American Burrs resfriada com soro fisiológico na seringa de irrigação, graças a esta etapa, tivemos boa visualização do Mesiodens inserido na maxila. O mesmo se encontrava bem próximo a raiz dos incisivos vizinhos e foi preciso cuidado para avulsioná-lo, pois caso a manobra fosse executada de forma errônea, poderíamos ter comprometido os elementos ao lado. A avulsão foi realizada com auxílio de alavanca e pinçado (Figura 5 B-C) para ser retirado da cavidade com segurança e a paciente não deglutir acidentalmente.



Figura 5 – Descolamento gengival (A), retalho trapezoidal (B).

10.70614/20exzt98
Direitos autorais: © 2024 pelos autores. Creative Commons Attribution (CC BY) (https://creativecommons.org/licenses/by/4.0/).

Finalizado a avulsão (Figura 6A), avançamos para a síntese, etapa cirurgia que reaproximamos os tecidos seccionados, suturando (Figura 6B) para a cicatrização ideal do local. Para a sutura utilizamos fios de Nylon e 05 (cinco) pontos simples em cada extremidade do retalho.

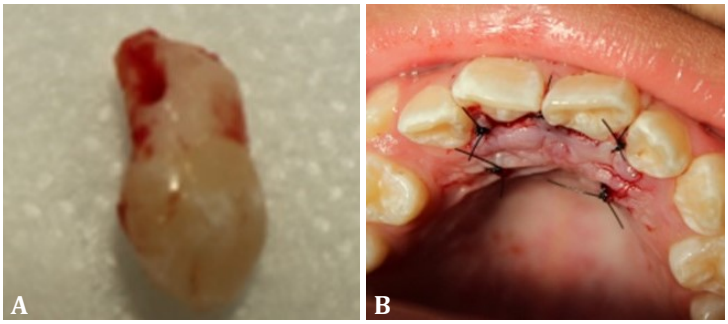

Figura 6 – Mesiodens (A), síntese (B).

Foi receitado para a paciente analgésico, anti-inflamatório e antibiótico e recomendado que a mesma retornasse após 07 dias para realizar a retirada dos pontos e após 02 (dois) meses para realizar a uma nova radiografia (Figura 7) e nesta, constatamos bom desenvolvimento da recuperação óssea e a mesma foi liberada para dar continuidade ao seu tratamento ortodôntico.



Figura 7 – Radiografia final após dois meses

10.70614/20exzt98

Direitos autorais: © 2024 pelos autores. Creative Commons Attribution (CC BY) (https://creativecommons.org/licenses/by/4.0/).

DISCUSSÃO

De acordo com Chaves *et al.,* (2021), os elementos supranumerários geralmente aparecem na dentição mista ou permanente, como é no caso da paciente que, após a troca de todos os elementos procurou o cirurgião-dentista e descobriu a presença de um supranumerário Mesiodens em exame radiográfico de rotina.

Esse tipo de supranumerário é o mais comum e Fontenele *et al.,* (2021) e Sandri *et al.,* (2021) concordam e afirmam ainda que este elemento é em sua grande maioria único e de morfologia conoide, entrando novamente em concordância com o relato.

Sabe-se que a ciência possui diversas teorias plausíveis sobre a formação do mesiodens, e sabe-se ainda que a presença de algumas síndromes pode acarretar na formação destes, porém há a prevalência notável de pacientes que não apresentam nenhum quadro sindrômico, como no caso, e ainda assim possuem hiperdontia isolada ou múltipla, assim como afirma Senise *et al.* (2021). Para estes casos, a teoria mais aceita tanto por Senise *et al.*, (2021) como por Gonçalves *et al.,* (2022) e Chaves *et al.,* (2021), para explicar o aparecimento de elementos extras é a teoria da hiperatividade da lâmina dentária, onde acredita-se que os prolongamentos da lâmina na fase inicial são rompidos pela movimentação no desenvolvimento facial dando origem a um terceiro germe que formará o supranumerário, acredita-se ainda que a alteração pode ser genética. A mãe da paciente relatou que o pai da mesma possuía a presença de um supranumerário e foi necessário passar pelo mesmo procedimento cirúrgico.

A descoberta do elemento supranumerário foi em um exame de rotina com ortodontista, antes, a paciente e a mãe afirmam que não sabiam da existência deste e que o mesmo não causou problemas na erupção dos incisivos centrais permanentes. Como explica Gonçalves *et al.,* (2021)., a presença de um elemento supranumerário muitas vezes só é descoberta por exames de rotina pois, em sua grande maioria, eles são assintomáticos que podem ou não erupcionar na cavidade oral.

10.70614/20exzt98
Direitos autorais: © 2024 pelos autores. Creative Commons Attribution (CC BY) (https://creativecommons.org/licenses/by/4.0/).

Manter esse elemento em boca pode vir a trazer complicações para o paciente como por exemplo: reabsorção radicular dos dentes adjacentes, cistos, problemas de oclusão, apinhamento, além de muitos outros (Chaves *et al.,* 2021). Por mais que Gonçalves *et al.,* (2021) defenda a permanência do elemento supranumerário em boca quando este não prejudica em nada, Santos *et al.,* (2019) defende que a remoção precoce é necessária para que no futuro este elemento não venha a dar problema. No caso em questão, a paciente apresentava giroversão leve nos incisivos centrais, fato que a levou a procurar o ortodontista, e esta giroversão pode ter sido causada pela presença do mesiodens.

Assim como Santos *et al.,*(2019), Martorelli *et al.,* (2018), afirma que a remoção cirúrgica seja a melhor abordagem para a maioria dos casos e Gonçalves *et al.,* (2021) afirma ainda que, quando há a interferência na continuidade do tratamento ortodôntico, que era o caso, a remoção do mesmo deve ser imediata, visto que se a movimentação ortodôntica ocorresse com a presença do mesiodens em boca, poderia haver prejuízos aos incisivos adjacentes, logo, optou-se pela remoção cirurgia do mesiodens como forma de tratamento mais adequada para que a paciente desse continuidade ao tratamento ortodôntico.

CONCLUSÃO

Conclui-se assim que a queixa da paciente foi solucionada e a intervenção cirúrgica de exodontia do elemento Mesiodens se mostrou satisfatória e prognóstico bom, a paciente pode então prosseguir com o tratamento ortodôntico desejado.

10.70614/20exzt98

Direitos autorais: © 2024 pelos autores. Creative Commons Attribution (CC BY) (https://creativecommons.org/licenses/by/4.0/).

REFERÊNCIAS

1. TERTO, C. A cronologia da erupção dentária decídua: Uma revisão de literatura. Revista Multidisciplinar do Sertão, 2019, 622-630.

2. Sandri, J., CARVALHO, J., & CONCEIÇÃO, L. Manejo Odontológico em pacientes com Mesiodens: Revisão de Literatura. Facit Business and Technology Journal, 2021, 120-128.

3. SILVA, A. DENTES SUPRANUMERÁRIO: Uma revisão de literatura. Centro Universitário Unidade de Ensino Superior Dom Bosco, São Luis. 2020

4. ROCHA, M., JUNIOR, A., BEZERRA, G., SANTOS, G., CASTRO, M., SOUZA, N. Remoção de pré-molar supranumerário: relato de caso clínico. Vest. Cient. FUNVIC, 2021, 12-16.

5. GONÇALVES, S., GONÇALVEZ, M., VALE, M., AQUINO, T., SILVA, T., TOLEDO, M., LOPES, J. Mesiodens – Etiologia, Diagnóstico e Plano de tratamento: Relato de caso. E-Scientia. 2022.

6. LYRA, C., CARVALHO, A., LIMA, Y., ALMEIDA, H., VIEIRA, S. Exodontia de Mesiodens em Paciente Pediátrico: Relato de caso. Arch Health Invest, 2022, 232-235.

7. QUEIROZ, R. PREVALÊNCIA DE DENTES SUPRANUMERÁRIOS EM RADIOGRAFIAS PANORÂMICAS: REVISÃO NARRATIVA DE LITERATURA. Universidade Fernando Pessoa, Porto. 2019.

8. MAGALHÃES, A., SANTOS, G., SANTOS, J., GOES, P., AZÊVEDO, S. Hiperdontia: revisão bibliográfica e prevalência. Ver. Diálogo e Ciência, 2022, 80-88

9. OLIVEIRA, A., PIANA, E., FERNANDES, A., CONCI, R., JUNIOR, E., GRIZA, G., ÉRNICA, N. Supranumerário em gêmeos monozigômáticos: relato de caso. Braz. J. of Develop., 2020, v. 6, n. 9, p. 72102-72109.

10. Fernandes Dias, G., Hagedorn, H., Della Latta Maffezzolli, M., de Freitas da Silva, F., & Bucholdz Teixeira Alves, F. Diagnóstico e tratamento de dentes supranumerários. Revista CEFAC, 2019, 1-8.

11. SENISE, R.; PIMENTEL, R.; MACHADO, G.; & BRUNO, M. Os efeitos dos dentes supranumerários: Complicações, diagnóstico e tratamento. Pró-UniverSUS, 2021, 55-59.

10.70614/20exzt98

Direitos autorais: © 2024 pelos autores. Creative Commons Attribution (CC BY) (https://creativecommons.org/licenses/by/4.0/).