Revista Clínica de Odontologia

Perda precoce dos elementos 11 e 12 por trauma dental, com intervenção ortodôntica preventiva na odontopediatria: relato de caso

Recebido: 15-08-2023 | Aceito: 25-11-2023 | Publicado: 17-10-2024

Mariana Henriques Cruz
Faculdade do Amazonas (IAES), Brasil.
E-mail: marianahcruz20@gmail.com

Diana Fernandes de Melo
Faculdade do Amazonas (IAES), Brasil.
E-mail: dianafmelo123@gmail.com

Fernando dos Santos Gonçalves Junior
Faculdade do Amazonas (IAES), Brasil.
E-mail: nando.contato92@gmail.com

Marcela Lopes Linhares
Faculdade do Amazonas (IAES), Brasil.
E-mail: marcelalinhares@gmail.com

Márcio Langbeck Castelo Branco
Faculdade do Amazonas (IAES), Brasil.
E-mail: marcio.langbeck@gmail.com

Guilherme Motta Antunes Ferreira
Faculdade do Amazonas (IAES), Brasil.
E-mail: guimottantferreira@gmail.com

Jorge Alberto Carrazana Moya
Faculdade do Amazonas (IAES), Brasil.
E-mail: jorge.carrazana67@gmail.com

Kathleen Rebelo de Sousa
Faculdade do Amazonas (IAES), Brasil.
E-mail: kathleenrebelo@gmail.com

Como citar: Cruz MH, Melo DF, Gonçalves Junior FS, Linhares ML, Castelo Branco ML, Ferreira GMA, et al. Perda precoce dos elementos 11 e 12 por trauma dental, com intervenção ortodôntica preventiva na odontopediatria: relato de caso. Revista Clínica de Odontologia. 2023;5(1):43-55.

RESUMO

Traumatismo dentário é aquele que acomete os tecidos duros abraçados, estruturas de suporte ou tecidos moles na cavidade bucal. É observado com mais frequência em crianças do sexo masculino e na idade escolar (07 até 12 anos). Os dentes mais acometidos no traumatismo tomados são incisivos centrais e laterais. Em relações a avulsões dentárias, a proteção do tecido

ósseo infantil favorece uma maior frequência nessa população do que na população adulta. A avulsão dentária ocorre depois do deslocamento do elemento para fora do seu alvéolo. Há um rompimento no fornecimento do sangue para a polpa do dente e quando acontece isso a chance de reimplante alcançada é totalmente impossível. Trazendo assim vários malefícios ao paciente como dificuldade na fala, uma má estética, ou até mesmo mesializar ou distalizar algum outro elemento adquirido. Os mantenedores de espaço são usados como aparelhos removíveis ou fixos para tratar maloclusão ou defeitos estéticos. São aparelhos feitos de acrílicos com dois dentes estendidos. A escolha pelo aparelho removível vem com benefícios na melhor higiene, a estética satisfatória, o baixo custo e mantém o espaço cérvico-oclusal, além do mésio-distal. O objetivo deste trabalho foi relatar um caso clínico de avulsão do elemento 11 e 12 ocasionado por trauma na infância com a utilização do mantenedor de espaço. Concluímos que é possível tratar paciente com traumatismo dento alveolar com intervenção do uso de mantenedor de espaço, uma vez que no presente caso obteve-se sucesso na seleção da terapia, devolvendo estética e função para o paciente. Reduzindo assim possível problemas de ortodontia da criança, tendo acompanhamento até sua maior idade.

Palavras-chave: Avulsão dentaria. Traumatismo dentário. Mantenedor de espaço.

ABSTRACT

Dental trauma is one that affects the hard tissues embraced, supporting structures or soft tissues in the oral cavity. It is observed more frequently in male children of school age (07 to 12 years old). The most affected teeth in the trauma taken are central and lateral incisors. With regard to tooth avulsions, the protection of children's bone tissue favors a higher frequency in this population than in the adult population. Dental avulsion occurs after displacement of the element out of its alveolus. There is a break in the blood supply to the pulp of the tooth and when this happens the chance of replantation achieved is totally impossible. Thus bringing several harms to the patient such as difficulty in speech, poor aesthetics, or even mesialize or distalize some other acquired element. Space maintainers are used as removable or fixed appliances to treat malocclusion or esthetic defects. They are braces made of acrylics with two extended teeth. Choosing a removable appliance comes with benefits such as better hygiene, satisfactory aesthetics, low cost, and maintenance of the cervico-occlusal space, in addition to the mesio-distal space. The objective of this study was to report a clinical case of avulsion of element 11 and 12 caused by trauma in childhood with the use of a space maintainer. We conclude that it is possible to treat a patient with dentoalveolar trauma with intervention using a space maintainer, since in the present case success was obtained in the selection of therapy, restoring aesthetics and function to the patient. Thus reducing possible orthodontic problems of the child, with follow-up until his/her old age.

Keywords: Avulsion. Trauma. Space maintainers.

INTRODUÇÃO

O traumatismo dentário é caracterizado como qualquer lesão de natureza térmica, física ou química sofrida pelo dente e estrutura adjacentes cuja

10.70614/xemn8325

Direitos autorais: © 2024 pelos autores. Creative Commons Attribution (CC BY) (https://creativecommons.org/licenses/by/4.0/).

magnitude supera a resistência encontrada nos tecidos ósseos e dentários conforme o tipo, a intensidade e a duração do impacto(1).

Essas perdas prematuras podem levar a ocasionar hábitos bucais deletérios, dificuldade de articular as palavras, alteração na função mastigatória e interferir na saúde física do paciente, comprometendo sua estética e seu psicológico. O incisivo central superior é o dente mais afetado, seguindo dos incisivos laterais superiores e dos incisivos centrais inferiores(2).

As quedas, colisões contra objetos ou pessoas, práticas esportivas, violências e acidentes automobilísticos são as principais causas. As lesões traumáticas são mais prevalentes no gênero masculino, em idade escolar(3).

Os tipos de traumas dentário mais comuns em crianças em são trincas de esmalte dentário; fratura de esmalte dentário; fratura de esmalte e dentina sem exposição pulpar; fratura de esmalte com exposição pulpar; fratura radicular e lesões de tecidos de sustentação (concussão, subluxação, luxação lateral, luxação extrusiva, intrusão, avulsão, fratura do processo alveolar)(4).

A fratura de esmalte é a perda da estrutura do esmalte dental. Fratura de esmalte e dentina sem exposição pulpar é a perda da estrutura dental de esmalte e dentina, sem comprometimento da polpa. Fratura de esmalte e dentina com exposição pulpar é a perda de estrutura dental confinada ao esmalte e a dentina com comprometimento da polpa. A fratura radicular envolve dentina, cemento e polpa. A Concussão é uma lesão às estruturas de sustentação dental , sem mobilidade e deslocamento. A subluxação é semelhante, porém há mobilidade dental e sangramento no sulco gengival , devido às fibras periodontais traumatizadas e rompimento dos vasos. Luxação extrusiva é um deslocamento parcial do dente para fora do alvéolo , lesão do osso. Luxação lateral é o deslocamento do dente para vestibular , palato/ lingual , mesial ou distal no alvéolo, com fratura do processo alveolar. Luxação intrusiva é o deslocamento dental para o interior do alveolar. A avulsão é o deslocamento total do dente para fora do alvéolo.(5)

A avulsão dentaria é uma injúria complexa, onde o cemento, ligamento periodontal, osso alveolar, gengiva e polpa são danificados e implica o

10.70614/xemn8325
Direitos autorais: © 2024 pelos autores. Creative Commons Attribution (CC BY) (https://creativecommons.org/licenses/by/4.0/).

deslocamento total do dente do seu alvéolo de origem. É talvez um dos problemas que causam maior preocupação, principalmente quando os dentes envolvidos são os da dentição permanente, merecendo por parte do cirurgião-dentista um atendimento especial e imediato. O dente é "separado" do alvéolo, principalmente devido ao rompimento do ligamento periodontal que deixa células do ligamento periodontal vivas na maior parte da superfície radicular. Além disso, devido ao impacto do dente contra o alvéolo, ocorre dano no cemento [6].

Dentes recém-erupcionados, devido a menor quantidade de fibras do ligamento periodontal, são mais suscetíveis à avulsão, portanto, crianças entre 7 e 12 anos de idade são mais frequentemente afetadas. A avulsão, fratura radicular e fratura alveolar são consideradas situações de urgências devem receber atendimento imediato. Ou em crianças com *overjet* incisal maior que 5mm[7].

Um dos fatores mais importantes que determina o prognostico do dente é a duração do tempo extra alveolar. Idealmente, o dente deve ser reimplantado imediatamente após a lesão, num esforço para preservar a viabilidade das células do ligamento periodontal, e assim minimizar a reabsorção radicular[8].

Os aparelhos mantenedores de espaço estético-funcional preservam o espaço deixado após a perda de um ou mais dentes, impedindo a movimentação indesejável dos demais dentes, comprometendo seriamente a oclusão e reabilitam a estética[9].

Os mantenedores do espaço podem ser classificados em fixos ou removíveis, uni ou bilaterais de acordo com a região de aplicação, são estéticos quando são utilizados na área frontal ou funcionais na região lateral do arco dentário e de acordo com a maneira de elaboração pode ser dividido em laboratórios ou consultórios e subdivididos em imediatos ou não imediatos. Os mantenedores de espaço que evitam a perda do comprimento do arco, são utilizados para facilitar a erupção dos dentes adjacentes ao dente extraído e evitar a sobre erupção dos antagonistas[10].

Um aparelho anterior que incorpora dentes artificiais permanentes pode ser considerado para satisfazer necessidade estéticas e funcionais. As próteses

10.70614/xemn8325
Direitos autorais: © 2024 pelos autores. Creative Commons Attribution (CC BY) (https://creativecommons.org/licenses/by/4.0/).

artificiais acrílicas têm sido bem sucedidas na substituição de incisivos superiores únicos e múltiplos[11].

Os mantenedores de espaço artificiais, por meio da reposição protética dos elementos dentais, têm por objetivo a devolução da integridade das arcadas, promovendo o restabelecimento das funções normais como mastigação, deglutição, fonação para evitar a instalação de hábitos nocivos e maloclusões. A finalidade deste tratamento é de prevenir males futuros, além de proporcionar uma melhora na saúde geral do paciente, aumentando assim sua autoestima e convivência social, onde interfere de forma positiva na qualidade de vida da criança e familiares[12].

Os mantenedores de espaço removíveis funcionais são indicados para crianças com perda de um ou mais dentes na região anterior ou posterior. É de fácil construção, facilita uma boa higienização; restabelece a dicção, fonação, estética e mastigação; mantém ou restaura a dimensão vertical. Mantém o espaço para a acomodação normal da língua evitando interposição[13].

O objetivo deste trabalho foi relatar um caso clínico de avulsão do elemento 11 e 12 ocasionado com trauma na infância com a utilização do mantenedor de espaço.

RELATO DE CASO

Paciente W.J.P.S., sexo masculino, leucoderma, 12 anos, 54 quilos compareceram à clínica integrada da Faculdade do Amazonas – IAES com sua mãe M.C.S. D., após traumatismo dentário por lesão de natureza física com queixa principal "quero fazer um novo aparelho". Durante a anamnese a mãe afirmou que na escola na Venezuela, ele teve um trauma dentário, na qual teve uma avulsão dentaria do elemento 11 e 12, no exame clínico observou a ausência do incisivo central e lateral, então foi solicitado o exame radiográfico panorâmico para conformação da ausência dos elementos. A responsável relatou que o

10.70614/xemn8325
Direitos autorais: © 2024 pelos autores. Creative Commons Attribution (CC BY) (https://creativecommons.org/licenses/by/4.0/).

mesmo já fazia o uso do aparelho mantenedor de espaço, porém o perdeu. Então logo deu-se início ao plano de tratamento proposto que foi o uso do mantenedor de espaço removível funcional, com dois grampos de retenção e dois dentes de acrílico para que mimetizassem os incisivos (Figura 1).

Os possíveis riscos e benefícios foram apresentados à criança e ao seu responsável e ambos concordaram em participar do estudo assinando o Termo de Consentimento Livre e Termo de Assentimento Livre e Esclarecido. (TALE).

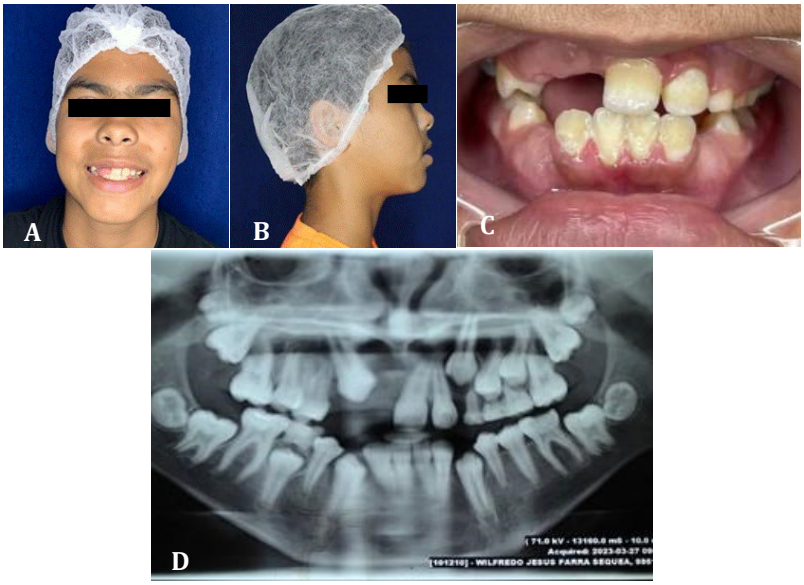

Figura 1 – Aspecto inicial. (A) – clínico intrabucal frontal; (B) – vista frontal inicial; (C) – vista lateral direita inicial; (D) – Radiografia panorâmica inicial.

A mesa para início do procedimento (moldagem) foi montada com os seguintes materiais silicone de condensação Zeta plus (1 Silicone de Condensação Zetaplus de 900ml, 1 Silicone de Condensação Oranwash L Fluido de 140ml, 1 Silicone de Condensação com Catalisador Indurent Gel de 60 ml, 1 Bloco de Espatulação)(Figura 2), cuba de plástico, espátula, gesso pedra tipo IV herostone, cera 07, a moldeira P08 (para superior) e P024 (para inferior). Manipulou-se o material para moldagem 1 pra 2 do silicone de condensação, foi levado a boca. Depois vazado em gesso seguindo as recomendações dos fabricantes.

10.70614/xemn8325
Direitos autorais: © 2024 pelos autores. Creative Commons Attribution (CC BY) (https://creativecommons.org/licenses/by/4.0/).

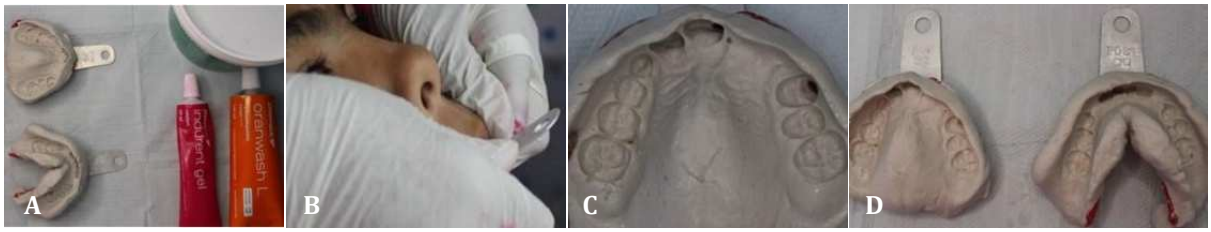

Figura 2 – (A): Mesa clínica; (B): Moldagem com silicone; (C): Moldagem superior; (D): Moldagem superior e inferior.

Após 1 semana na qual ocorreu a entrega do mantenedor de espaço feito de acrílico com dois dentes artificiais, copiando o elemento 11 e 12. Com dois grampos de retenção na qual encaixam nos molares superiores (elementos 16 e 26). Após o encaixe do aparelho notou que adaptava perfeitamente. No acompanhamento o aparelho estava bem adaptado e houve melhora na fala e na adaptação da língua (Figura 3 A-B, 4 A-B, 5 A-B)

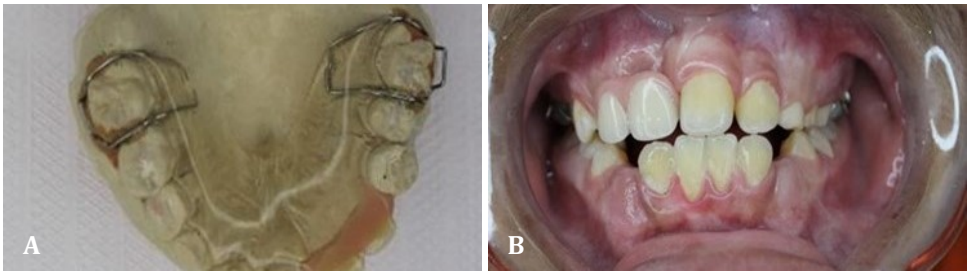

Figura 3 – (A): Mantenedor de espaço com dois dentes artificiais e dois grampos de retenção; (B): Instalação do mantenedor.

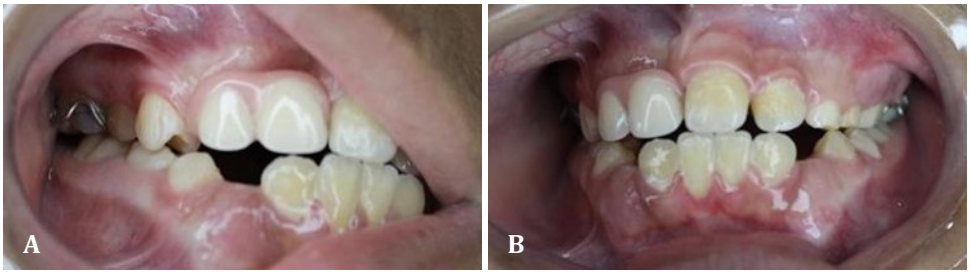

Figura 4 – (A): Vista lateral direito; (B): Vista lateral esquerdo.

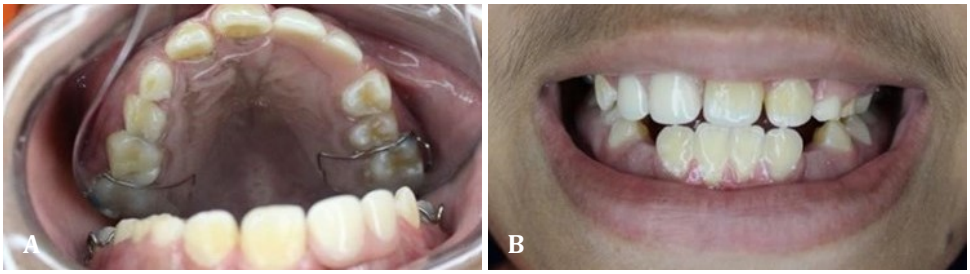

Figura 5 – (A): Vista oclusal (encaixe do aparelho); (B): Vista final intrabucal.

10.70614/xemn8325

Direitos autorais: © 2024 pelos autores. Creative Commons Attribution (CC BY) (https://creativecommons.org/licenses/by/4.0/).



Figura 6 – Comparação do tratamento; (A): aspecto inicial frontal; (B): aspecto final frontal após instalação do mantenedor de espaço; (C): proservação após um mês

DISCUSSÃO

Para Kuru e Duruk[12], o traumatismo dentoalveolar é considerado o problema de saúde bucal mais importante em crianças e adultos jovens devido às suas consequências funcionais, estéticas, psicológicas e econômicas. Corrobora Longo et al.[13] afirmando que a avulsão, um dos traumas dentários, ocorre quando um dente sai completamente de seu alvéolo devido a um trauma. No caso clínico apresentado, em associação com os autores supracitados, o paciente apresentava avulsão dentária.

De acordo com Bastos et. al.[14] os autores são unanimes em afirmar que quedas, colisões contra objetos ou pessoas , práticas esportivas, violências e acidentes automobilísticos são as principais causas. E mais observadas em crianças do sexo masculino (de 07 a 12 anos). O mesmo foi observado no caso clinico apresentado, visto que o paciente é do sexo masculino e sofreu um trauma por violência.

De acordo com Amaral et. al.[10] os traumas dentários, principalmente aqueles que compreendem os dentes anteriores, comprometem a função estética do indivíduo, afetando sua vida social e o seu comportamento. As consequências do trauma dental vão desde pequenas trincas e fraturas envolvendo apenas o esmalte, até situações mais complicadas de avulsão dentaria. Como podemos

10.70614/xemn8325
Direitos autorais: © 2024 pelos autores. Creative Commons Attribution (CC BY) (https://creativecommons.org/licenses/by/4.0/).

observar o paciente teve a perda do elemento 11 e 12, e procurou clínica integrada para a recolocação do mantenedor de espaço por conta da estética e estava prejudicando a fala do paciente.

Segundo Andreasen et al.[15], os traumatismos podem acometer os tecidos duros do dente e da polpa, na forma de infração; fratura de esmalte; fratura de esmalte e dentina; fratura de esmalte, dentina e polpa; fraturas corono-radiculares e fratura Radicular. Já os tecidos de suporte do dente podem ser acometidos na forma de concussão, subluxação, luxação lateral, luxação intrusiva, luxação extrusiva e avulsão. Como vimos no paciente caso clínico ele sofreu uma avulsão dentaria, que seria uma classificação do traumatismo dentário.

De acordo com Andersson et. al.[16] a avulsão dentaria é uma injuria complexa, onde o cemento, ligamento periodontal, osso alveolar , gengiva, e polpa são totalmente danificados e implica no deslocamento total do dente do seu alvéolo de origem. A avulsão é talvez um dos problemas que causam maior apreensão, principalmente quando os dentes envolvidos são os da dentição permanente. O que colaborou com o caso clínico apresentado acima, visto que o traumatismo dentário ocorreu a avulsão dentaria.

Menezes et al.[17] afirmaram que o tempo de permanência do elemento dentário fora da boca, o processo de armazenamento após o trauma e o estado de desenvolvimento da raiz estabelecerão diferentes opções terapêuticas, uma vez que todo tratamento visa a revascularização do dente e a manutenção da viabilidade das células do ligamento periodontal. Segundo Luca et al.[18], alguns pontos específicos devem ser avaliados, como o diagnóstico preciso, tempo decorrido do trauma ao atendimento, condições de presença dos tecidos de sustentação, medicação sistêmica adotada, redução e imobilização na luxação e processos de avulsão. No presente caso, como forma de terapia para dente avulsionado, optou-se pelo uso de aparelho mantenedor de espaço.

De acordo com Poi et. al.[19] os aparelhos mantenedores de espaço estético funcional preservam o espaço deixado após a perda de um ou mais dentes , impedindo movimentação indesejável dos demais dentes, comprometendo

10.70614/xemn8325
Direitos autorais: © 2024 pelos autores. Creative Commons Attribution (CC BY) (https://creativecommons.org/licenses/by/4.0/).

seriamente a oclusão e reabilitam a estética. Além das vantagens de reabilitação estética e impedimento de movimentações indesejáveis dos demais dentes, em casos de dentes anteriores, estes auxiliam para a formação dos fonemas de algumas letras como T/D/N/L e S/Z, que pela ausência dos dentes anteriores se tornam prejudicados. Para isso optamos os mantenedores de espaços removíveis para ajuda na fonação do paciente.

Samal[20] com relação a indicação dos aparelhos mantenedores de espaço, incluem quando há perda precoce de dentes decíduos e mostra sinais de fechamento ou se os dentes permanentes não estão prontos para erupção, deve haver um mínimo de 1 mm de cobertura óssea. Em contrapartida, Vinothini et al.[21] afirmaram que há várias contraindicações de mantenedores de espaço, incluem se a cobertura óssea estiver ausente ou se a raiz dos dentes permanentes for apenas 2/3, quando os dentes permanentes não erupcionarem e o espaço precisar ser fechado ou a largura mesiodistal da coroa do dente decíduo for menor que os dentes permanentes. No presente caso o paciente não apresentou contraindicações para uso do mantenedor de espaço, portanto, o tratamento foi indicado.

De acordo com Kuru e Duruk[12] os mantenedores de espaço por meio da reposição protética dos elementos dentais, tem por objetivo a devolução da integridade das arcadas, promovendo o restabelecimento das funções normais como mastigação , deglutição e fonação para evitar a instalação de hábitos nocivos e maloclusões. Como no passar do caso clínico podemos observar que após a instalação do mantenedor de espaço, houve uma melhora na fala e na mastigação de alimentos.

CONCLUSÃO

Concluiu que é possível tratar paciente com traumatismo dento alveolar com intervenção do uso de mantenedor de espaço, uma vez que no presente caso

10.70614/xemn8325
Direitos autorais: © 2024 pelos autores. Creative Commons Attribution (CC BY) (https://creativecommons.org/licenses/by/4.0/).

obteve-se sucesso na seleção da terapia, devolvendo estética e função para o paciente. Reduzindo assim possível problemas de ortodôntico da criança, tendo acompanhamento até sua maior idade.

REFERÊNCIAS

1. Cagetti MG, Marcoli PA, Berengo M, Cascone P, Cordone L, Defabianis P, et al. Italian guidelines for the prevention and management of dental trauma in children. Ital J Pediatr. 2019 Dec 4;45(1).

2. Mertz E, Kottek A, Werts M, Langelier M, Surdu S, Moore J. Dental Therapists in the United States: Health Equity, Advancing. Med Care. 2021 Oct 1;59(10 Suppl 5):S441.

3. Assadi T, Moosazadeh M, Akbari P, Omidi S. Knowledge of Emergency Physicians about the Management of Traumatic Dental Injuries: A Cross-sectional Study in Northern Iran. Ethiop J Health Sci. 2022 Mar 1;32(2):351.

4. Singh B, Pandit IK, Gugnani N, Bhatia TK, Gupta M, Kumar V. Anterior Dental Injuries in 8–12-year-old Schoolchildren of Yamunanagar, Northern India: A Districtwide Oral Health Survey. Int J Clin Pediatr Dent. 2022 Sep 1;15(5):584.

5. Lins F., Lessa S., Pereira K.,Padilha M.,Carvalho J., Santos A.,Barros I., Traumatismo dentários: da etiologia ao prognostico , tudo que o dentista precisa saber.2020.

6. Saikiran KV, Gurunathan D, Nuvvula S, Jadadoddi RK, Kumar RH, Birapu UC. Prevalence of Dental Trauma and Their Relationship to Risk Factors among 8–15-Year-Old School Children. Int J Dent. 2022;2022.

7. Thakur A, Thakur S. Management of a Complex Dentoalveolar Traumatic Injury with Multiple Avulsions. Case Rep Dent. 2021;2021.

8. Burgette JM, Polk DE, Shah N, Malik A, Crout RJ, Mcneil DW, et al. Mother's Perceived
9. Social Support and Children's Dental Caries in Northern Appalachia. Pediatr Dent. 2019 May 5;41(3):200.

10.70614/xemn8325

Direitos autorais: © 2024 pelos autores. Creative Commons Attribution (CC BY) (https://creativecommons.org/licenses/by/4.0/).

10. Munhaes A, Souza J. Perda dental precoce em odontopediatria: etiologia, possíveis consequências e opções terapêuticas. Rev Ibero Am. 2022;8(5).

11. Ribeiro AMC. Reabilitação estética e funcional após perda de incisivos permanentes. Universidade Federal do Ceará; 2019.

12. Amaral RPR. Traumatismo dentário em dentes permanentes: um estudo retrospectivo de pacientes atendidos no Hospital Universitário de Brasília (HUB) durante 5 anos [trabalho de conclusão de curso - graduação]. Universidade de Brasília; 2017.

13. Rivas JMCR. Protocolos de atendimento de avulsão de dentes permanentes em crianças. Int Uni Ciê Saúde. 2022;5(5):125–55.

14. Kuru R, Duruk G. Evaluation of Turkish emergency medicine physicians' knowledge on emergency management of tooth avulsion. Eur Oral Res. 2023 Jan 1;57(1):49.

15. Longo DL, Fumes AC, Küchler EC, Paula-Silva FWG, Nelson-Filho P, Silva LAB. Efficiency of different storage media for avulsed teeth in animal models: a systematic review. Dent Traumatol. 2018 Feb 1;34(1):12–9.

16. Pereira RM, Ribas RG, Montanheiro TLDA, Schatkoski VM, Rodrigues KF, Kito LT, et al. An engineering perspective of ceramics applied in dental reconstructions. J Appl Oral Sci. 2023;31.

17. Andreasen JO, Andreasen FM. Texto e atlas colorido de traumatismo dental. 3rd ed. Porto Alegre: Artmed; 2001.

18. Andersson L, Andreasen JO, Day P, Heithersay G, Trope M, DiAngelis AJ, et al. Guidelines for the management of traumatic dental injuries: 2. avulsion of permanent teeth. Pediatr Dent. 2017 Sep 1;39(6):412–9.

19. Menezes JES, Bomfim RM, Fernandez MDS, Oliveira CC da C, Viana VDS. Failure in child tooth avulsion treatment: a case report. Rev Bras Odontol. 2020;77:1.

20. Luca MM, Popa M, Watz CG, Pinzaru I, Draghici GA, Mihali C V., et al. Space maintainers used in pediatric dentistry: an insight of their biosecurity profile by applying in vitro methods. Materials (Basel). 2021 Oct 1;14(20):6215.

21. Poi WR, Sonoda CK, Martins CM, Melo ME, Pellizzer EP, de Mendonça MR, et al. Storage media for avulsed teeth: A literature review. Braz Dent J. 2013;24(5):437–45.

10.70614/xemn8325

Direitos autorais: © 2024 pelos autores. Creative Commons Attribution (CC BY) (https://creativecommons.org/licenses/by/4.0/).

22. Samal S. Space maintainer: A review. Indian J Forensic Med Toxicol. 2020;14(4):9222–5.

23. Vinothini V, Sanguida A, Selvabalaji A, Prathima GS, Kavitha M. Functional band and loop space maintainers in children. Case Rep Dent. 2019;2019.

10.70614/xemn8325

Direitos autorais: © 2024 pelos autores. Creative Commons Attribution (CC BY) (https://creativecommons.org/licenses/by/4.0/).