Revista Clínica de Odontologia

Cirurgia de remoção de terceiro molar inferior associado ao L-PRF – relato de caso

Recebido: 20-01-2024 | Aceito: 20-03-2024 | Publicado: 16-10-2024

Fernanda da Silva Oliveira
Faculdade do Amazonas (IAES), Brasil.
E-mail: elia.capb@gmail.com

Guilherme Motta Antunes Ferreira
Faculdade do Amazonas (IAES), Brasil.
E-mail: guimottantferreira@gmail.com

Jorge Alberto Carrazana Moya
Faculdade do Amazonas (IAES), Brasil.
E-mail: jorge.carrazana67@gmail.com

Zobélia Maria de Souza Lopes
Faculdade do Amazonas (IAES), Brasil.
E-mail: zobelialopes@gmail.com

Diana Fernandes de Melo
Faculdade do Amazonas (IAES), Brasil.
E-mail: dianafmelo123@gmail.com

Como citar: Oliveira FS, Ferreira GMA, Moya JAC, Lopes ZMS, Melo DF. Cirurgia de remoção de terceiro molar inferior associado ao L-PRF – relato de caso. Revista Clínica de Odontologia. 2023;5(2):89-98.

RESUMO

A Fibrina Rica em Plaquetas (PRF) é um processo autólogo, que consiste na remoção de uma amostra de sangue retirada do paciente, onde a mesma é colocada em um tubo de ensaio, posteriormente sendo centrifugada, e depositada no alvéolo após a extração do terceiro molar. Esta terapia ainda está em avanços, frequentemente utilizado cada vez mais nas extrações de terceiros molares, onde auxilia na regeneração óssea e tecidual. O objetivo deste trabalho foi realizar uma exodontia de terceiro molar inferior (48) e inserir o PRF no álveolo após o procedimento de exodontia. Realizou-se coleta de sangue e centrifugação, antissepsia do paciente e montagem da mesa cirúrgica, anestesia do Nervo Alveolar Inferior, Bucal e Ligual, insição intrasucular, descolamento, odontossecção e osteotomia sob irrigação continua e elevação do elemento dentário, inserção da Fibrina Rica em Colágeno e fechamento do alvéolo com Fio de Nayolon. Portanto, conclui-se que, o PRF é um processo que ainda está em avanços, entretanto, é uma ótima alternativa para regeneração de alvéolos pós extrações de terceiros molares, por ter propriedades biológicas únicas.

Palavras-chaves: Fibrina Rica Em Plaquetas. Dente Incluso. Cirurgia Bucal.

ABSTRACT

Platelet-Rich Fibrin (PRF) is an autologous process, which consists of removing a blood sample taken from the patient, where it is placed in a test tube, subsequently centrifuged, and deposited in the alveolus after

the extraction of the third molar. This therapy is still in progress, often used more and more in third molar extractions, where it helps in bone and tissue regeneration. The objective of this work was to perform an extraction of the lower third molar (48) and insert the PRF in the alveolus after the extraction procedure. Blood collection and centrifugation, antisepsis of the patient and assembly of the surgical table were carried out, anesthesia of the Inferior Alveolar, Buccal and Ligual Nerve, intrasucular insertion, detachment, odontosection and osteotomy under continuous irrigation and elevation of the dental element, insertion of Rich Fibrin in Collagen and socket closure with Nyolon thread. Therefore, it is concluded that PRF is a process that is still in progress, however, it is a great alternative for regeneration of alveoli after third molar extractions, due to its unique biological properties.

Keywords: Platelet-rich fibrin. Tooth Included. Oral Surgery.

INTRODUÇÃO

Os terceiros molares são os últimos dentes a erupcionarem na cavidade oral, com isso possuem uma maior chance de ausência de espaço na arcada dentária. Por esta razão são chamados também de dentes inclusos ou impactados. Esses dentes tornam-se impactados devido ao fato do ósseo alveolar ser menor que o comprimento da arcada dentária[1]. Em sua maioria, os dentes impactados são quase sempre indicados para extração. No entanto, o pós-operatório desse tipo de extração, vem com um leque de preocupações e de possíveis complicações, como: infecções, dor, edema, osteíte alveolar, lesões nervosas, possíveis fraturas de mandíbula, dentre outras[2].

Um dente impactado é aquele que não conseguiu erupcionar na arcada dentária dentro do tempo esperado tendo como alguns possíveis fatores: 1) falta de espaço, 2) recobrimento por ossodenso, 3) excesso de tecido mole ou 4) anormalidades genéticas que evitam sua erupção. Os dentesimpactados mais comuns são os terceiros molares maxilares e mandibulares 70%, seguidos pelos caninos maxilares e pré-molares mandibulares 30%.

Esta cirurgia é responsável por diversas complicações pós-operatórias como: infecções, dor,edema, osteíte alveolar, lesões nervosas, possíveis fraturas de mandíbula, dentre outras, provocandouma diminuição temporária na qualidade de vida dos pacientes [4]. O extravasamento sanguíneo desencadeia uma série de processos estritamente organizados e concomitantes com o objetivo de restaurar a integridade do tecido envolvido, designado como processo de cicatrização. Esteprocesso pode ser descrito pelas seguintes fases: coagulação, inflamação, reepitelização, formação de tecido de

10.70614/d0rbpk43
Direitos autorais: © 2024 pelos autores. Creative Commons Attribution (CC BY) (https://creativecommons.org/licenses/by/4.0/).

granulação e remodelação da matriz e do tecido, que são iniciadas e reguladas por fatores de crescimento e citocinas derivados da degranulação plaquetária e leucócitos 7.

O L-PRF (A Fibrina Rica em Plaquetas e Leucocitos) vem sendo introduzido na rotina clínica em diversos tipos de tratamentos. É umamatriz de fibrina melhorada, rica em plaquetas e leucócitos preconizada. Seu protocolo de obtençãoé simples de custo baixo e sem risco de rejeição. Diversas aplicações clínicas para este biomaterial, como seu uso após extração dentária, cirurgias de levantamento de seio maxilar combinadas com enxertos ósseo, casos agressivos de periodontite, como membrana de recobrimento de alvéolos; e para preenchimento de cavidade císticas após sua ablação [9].

A Compreensão dos fatores de crescimento no processo de cura tem despertado um grandeinteresse para métodos que modulam a cicatrização, sendo um deles, a sua aplicação local para acelerar esse processo de cura. Com esse objetivo surgem os aditivos cirúrgicos bioativos autólogos derivados de sangue, também denominados de concentrados plaquetários [6]. Esses biomateriais possuem em sua estrutura todos os constituintes do sangue favoráveis para promover a hemostasia, regular a inflamação e acelerar o processo de cicatrização.

Esses benefícios são desejados pela grande maioria dos cirurgiões, nos procedimentos cirúrgicos, biomateriais que oferecem simplicidade e previsibilidade para uma grande variedade dedefeitos, diminuindo o risco de complicações pós-operatórias. Os sintomas mais usuais após a exodontia de terceiros molares impactados são: dor, edema e trismo e geralmente ocorrem na primeira semana, sendo as infecções, hemorragias e alveolite as complicações mais comuns. Muitos pacientes deixam de realizar esse procedimento mais pelo desconforto pós-operatório do que pelo que pode ocorrer durante o procedimento, levando muitos a protelar ou desistir [8].

Estas células são liberadas gradativamente em um determinado período, estimulandocélulas do próprio paciente na direção de uma resposta regenerativa [10]. As várias qualidades descritas destes coágulos fomentaram, nesta última década, várias pesquisas no sentido de melhorse conhecer a eficácia deste material, porém os resultados ainda são bastante controversos[11]. Portanto, o objetivo desse relato foi realizar uma cirurgia de terceiro molar inferior (48) incluso associado ao L-PRF intraalveolar.

10.70614/d0rbpk43
Direitos autorais: © 2024 pelos autores. Creative Commons Attribution (CC BY) (https://creativecommons.org/licenses/by/4.0/).

RELATO DE CASO

Paciente, A.J.M.R, gênero masculino, 28 anos de idade, compareceu a clínica da Faculdade do Amazonas - IAES, para avaliação dos elementos dentários e investigação das dores na "mordida". Ao realizar o exame clínico bucal, observou-se que a paciente possuia uma higiene oral satisfatória, sem sinais de apinhameto dental. O aspecto gengival da região posterior esquerda da mandíbula, apresentava-se com sinais de normalidade. Foi solicitado exame radiográfico. Após análise, onde foi observada uma imagem radiopaca sugestiva de terceiro molar molares na região posterior dos terceiros molares na região de mandíbula, com morfologia aparentemente normal, coroa e raiz bem desenvolvidas em posição desconfortável. (Figura 1). Diante disto o paciente foi instruído a assinatura dos termos intitulado pela universidade, que são eles: Termo de Consentimento Livre Esclarecido (TCLE), (Apêndice 2.1) e Termo de uso de Imagem (Anexo 1.2).Trabalho foi submetido na plataforma Brasil (Anexo 1.1).



Figura 1 – Radiografia Panorâmica Inicial

O primeiro passo da cirurgia foi o processamento do L-PRF, os materiais utilizados foram: seringas e tubos de ensaio de 10 ml para coleta do sangue, uma centrifugadora para o processamento e caixa estéril, para a compressão das membranas. O sangue foi coletado do próprio paciente pois se trata de um material autógeno. A coleta foi por venopunção de 1 a 8 tubos de sangue de 10ml antes da cirurgia de exodontia. Imediatamente após a coleta, esses tubos com sangue foram centrifugados a 2.700 RPM durante doze minutos. Essa centrifugação desencadeia o processo de cascata de coagulação, permitindo a formação do coágulo no meio do tubo, então se removeu o L-PRF do tubo de ensaio raspando e descartando os glóbulos vermelhos, em seguida o

10.70614/d0rbpk43
Direitos autorais: © 2024 pelos autores. Creative Commons Attribution (CC BY) (https://creativecommons.org/licenses/by/4.0/).

material foi colocado em uma peneira da caixa estéril e comprimido pela tampa por um minuto para liberar todo exsudato lentamente, produzindo então, membranas padronizadas, que se matem hidratadas por horas.



Figura 2: Coleta Sanguínea



Figura 3: Romoção do Plasma do tubo



Figura 4: Desnaturação do plasma

Como conduta terapêutica foi proposta: a remoção cirúrgica do terceiro molares. Para iniciar o procedimento cirúrgico foi prescrito 1h antes da cirurgia Dexametasona 8mg via oral. No ato cirúrgico foi realizada antissepsia intra-oral e extra oral com bochecho de Digluconato de Clorexidina 0,12% (RioHex®- RioQuímica® Indústria Farmacêutica Ltda, São Jose do RioPreto-SP, Brasil) não alcoólica por 40 segundos e aplicação tópica de Digluconato de Clorexidina 2% (RioHex®- RioQuímica® Indústria Farmacêutica Ltda, São Jose do Rio Preto-SP, Brasil) na região perioral (Figura 7). Foi feita Anestesia em região do elemento 48, do tipobloqueio em Nervo Alveolar Inferior e Nervo Bucal com Articaína 4% com epinefrina 1:100.000 (Articaine® - DFL Indústria e comércio Ltda, Rio de Janeiro-RJ, Brasil) (Figura 8).



Figura 5: Antissepsia extra bucal



Figura.6: Anestesia do Nervo Alveolar Inferior.

10.70614/d0rbpk43

Direitos autorais: © 2024 pelos autores. Creative Commons Attribution (CC BY) (https://creativecommons.org/licenses/by/4.0/).

Após a realização da diérese com lâmina de bisturi n° 12 em cabo de bisturi, foi realizado o retalho intrasucular e descolamento mucoperiostal com descolador de Molt (Figura9). Foi necessária a realização de odontosecção para remoção da coroa dentária, com auxílio do motor de alta rotação e broca Carbide FG 06 e irrigação abundante com solução salina estérilde cloreto de sódio à 0,9%, (Figura 10). Seguidamente a osteotomia foi realizada com broca n°702 FG e irrigação abundante com solução salina estéril de cloreto de sódio à 0,9% no osso alveolar para remoção da raiz retida e neste momento foi possível identificar a localização exatado terceiro molar (Figura 11 e 12).

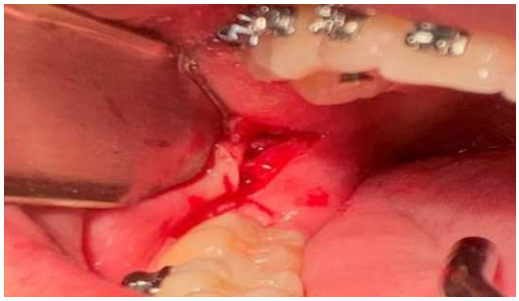

Figura 7: Incisão Intrasucular e retalho.



Figura 8: Descolamento do periostéo.

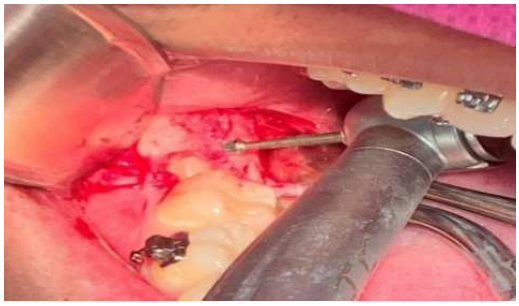

Figura 9: Osteotomia com broca Carbide 06.



Figura 10: Odontossecção Coroa e Raiz.

Utilizando a alavanca Heidibrink n°1, foi possível realizar a remoção da coroa completa doterceiro molar e assim posteriomente a retirada completa da Raiz (Figura 12). Em seguida curetragem com cureta do tipo Lucas.

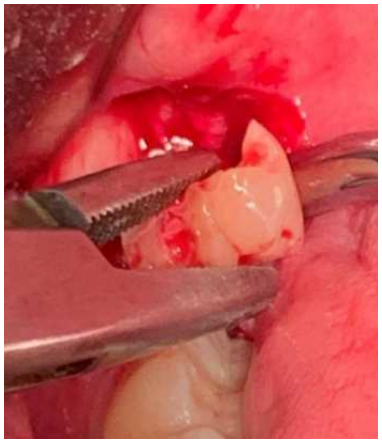

Figura 11: Remoção da Coroa Dentária.

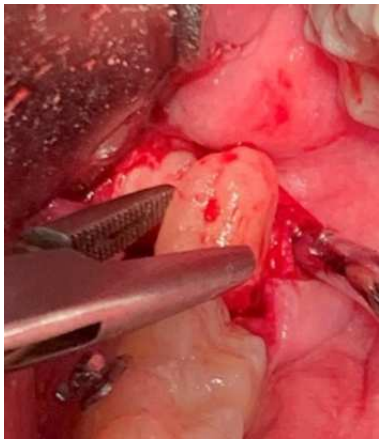

Figura 12: Remoção Completa da Raiz.

10.70614/d0rbpk43

Direitos autorais. © 2024 pelos autores. Creative Commons Attribution (CC BY) (https://creativecommons.org/licenses/by/4.0/).

Após a lavagem do alvéolo com solução salina estéril de cloreto de sódio à 0,9%, realizou-se a inserção do plasma dentro do alveolo e foi realizado o reposicionamento passivo do tecido gengival com pontos simples utilizando fio Nylon 4-0 (Figura 16 e 17).

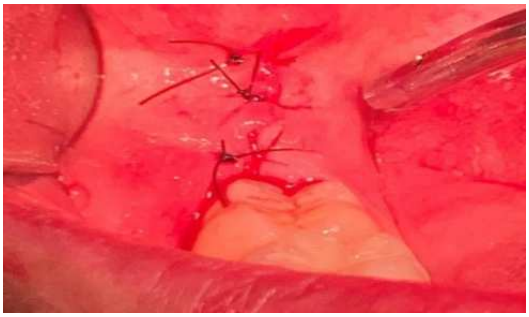

Figura13: Sutura de mucosa.

Foi prescrita a paciente Amoxicilina 500mg associado com Clavulanato de Potássio 125mgdurante 5 dias, Dexametasona 4mg por 5 dias, Paracetamol 750mg associado a fosfato de codeína30mg enquanto houvesse dor.



Figura 14: Avaliação pós operatória de 7 dias.

Paciente foi avaliado e comentou que não seguiu a risca as recomendações de repouso pós operatória, e a ferida cirúrgica se encontrava em estado de infamação e edema. Nesse sentido, foi realizado a irrigação sob soro estéril 0,9% e acompanhamento para remoção de sutura (Figura 14).

DISCUSSÃO

O desenvolvimento de aditivos cirúrgicos bioativos é um dos maiores desafios da pesquisa clínica, eles têm sido usados para regular a inflamação e aumentar a

10.70614/d0rbpk43
Direitos autorais: © 2024 pelos autores. Creative Commons Attribution (CC BY) (https://creativecommons.org/licenses/by/4.0/).

velocidade do processo de curae a compreensão da sua aplicação e evolução faz-se necessária desde as colas de fibrina [12] [13]. Nesteseguinte relato, o L-PRF auxiliou na regeneração e trouxe benefícios pós operatórios como reduçãodo edema e melhora na sensação dolorosa.

O uso de produtos hemoderivados para selar feridas e estimular a cicatrização começou comas Colas de Fibrina, primeiro aditivo cirúrgico disponível na Europa no fim de 1970, constituído de fibrinogênio concentrado [13]. Essa cola promovia a hemostasia da lesão independente dos defeitosde coagulação e eram utilizadas para vedação de tecidos [14]. Corroborando com os autores, o plasmafez uma função de vedamento e melhora na promoção do coágulo.

Embora a utilização de adesivos de fibrina seja bem documentada em diversos campos nos últimos 30 anos, manteve-se a controvérsia. Estes biomateriais foram criticados pelo fato de seremprodutos derivados do sangue alógenos, apresentando riscos de infecção cruzada, motivo pelo qualsua venda foi proibida em 1978 nos EUA. Em consequência da proibição, foram feitas várias tentativas de desenvolvimento de colas de fibrina autógenas, mas com pouco resultado, devido aoalto custo e complexidade dos protocolos de produção. Até o desenvolvimento de um novo conceitode aditivo cirúrgico baseado nos fatores de crescimento presentes nas plaquetas. Os concentrados plaquetários impulsionaram novamente a utilização dos biomateriais hemoderivados para a acelerara cicatrização [17] [16]. Este relato encontra-se em acordo com os autores, pois foi realizado o procedimento e seguido todos os protocolos evitando assim infecções cruzadas.

No L-PRF, a apreensão de plaquetas e leucócitos é excelente e as células aprisionadas no coágulo, sem se danificarem no processo de ativação. Por todas as propriedades acima descritas, oL-PRF demonstra-se como um dos concentrados de plaquetas de maior utilidade para a Odontologia atualmente. Preservar a concentração de leucócitos tem por objetivo conferir atributos imunomodeladores a membrana. Destaca-se nesta função, o papel de três citocinas inflamatórias (IL-1β, IL-6 e TNF-α) e de duas citocinas cicatriciais (IL-4 e VEGF), que não só impedem o aparecimento de uma infecção, mas também modelam a resposta inflamatória, recrutam fibroblastos para a confecção da matriz cicatricial, induzem proliferação celular e estimulam a biossíntese de proteínas estruturais e de proteases [17] [18]. Corroborando com os autores, foi nítida a evolução regenerativa do tecido em comparação ao não uso do L-PRF.

10.70614/d0rbpk43
Direitos autorais: © 2024 pelos autores. Creative Commons Attribution (CC BY) (https://creativecommons.org/licenses/by/4.0/).

O uso de L-PRF, reduziu significativamente a dor, além disso, diminuiu significativamenteo número de analgésicos tomados. Como resultado deste estudo, o material enxertado tem efeitos positivos na redução do pós-operatório [2] [11] [19]. Os resultados obtidos indicam claramente que nos casos tratados com PRP e PRF houve melhora óbvia na dor, edema e cicatrização dos tecidos moles[20]. Paciente não relatou dor, apenas leve edema que se apresenta com normalidade nos casos de extração de terceiros molares inclusos.

CONCLUSÃO

Podemos concluir, tendo em conta os objetivos traçados e o estudo efetuado, que a exodontia de terceiros molares inclusos é um dos procedimentos mais frequentes em Odontologia, responsável pelo desconforto e diminuição da qualidade de vida do paciente no período pósoperatório. O L-PRF demonstrou resultados promissores em todas as variáveis na sua utilização clínica, indicando esta terapia como possível modo de melhorar a qualidade de vida pós-operatória dos pacientes, após a extração de terceiros molares inclusos.

REFERÊNCIAS

1. NEVILLE BW, DAMM DD, ALLEN CM, BOUQUOT JE. Patologia Oral e Maxilofacial. 2° ed. 2004.

2. YOSHIZAWA M T. Estudo da prevalência, etiologia, aspectos clínicos e radiográficos dos dentes inclusos. São Paulo: Escola de Aperfeiçoamento Profissional, Associação Paulista de Cirurgiões Dentistas; 2018.

3. LORETO A FV, KELMER F, OLIVEIRA RV. Dentes inclusos na região de mandíbula interferindo na oclusão: diagnóstico, planejamento e tratamento de um caso clínico. UNINGÁ Review 2019.

4. COUTO FILHO LEG. L-PRF: revisão de literatura - relato de casos clínicos. BCI Rev Bras Cir Implantod 2017.

5. TOMMASI, AF. Diagnóstico em patologia bucal. 3ª ed. São Paulo: Pancast; 2002.

6. ROCHA AML, COLUMBANO NETO J, SOUZA MMG. Pericoronarite na região de molares superiores. J Bras Ortodon Ortop Facial 2012.

10.70614/d0rbpk43

Direitos autorais: © 2024 pelos autores. Creative Commons Attribution (CC BY) (https://creativecommons.org/licenses/by/4.0/).

7. GRAHNEN, L.G. Numerical variations in primary dentition and their correlation with the permanent dentition. Odontol Revy, v.12, p. 348-357, 1961.

8. SILVA CJ, SANTANA SS, SILVA MCP, CASTRO PPC. Terceiro molar incluso: relato de caso clínico. Rev Bras Periodontia. 2013; 1(3):197-200.

9. REIS LFG, et al. Dentes supranumerários retidos interferindo no tratamento ortodôntico. Rev. Sul-Bras. Odont. v. 3, n. 2, p.20-25, 2016.

10. NOGUEIRA AS, SANTANA GB, BEZERRA TP. Diagnóstico por imagens das inclusões dentárias. In: Nogueira AS. Abordagem Contemporânea dos Dentes Inclusos.
São Paulo: Santos; 2017. p. 11-29.

11. AMARAL S, ANDRADE FS, LIMA AP, OSORIO SG, FRANZIN LCS, OSORIO A.
Dentes supranumerários relato de caso. UNINGÁ Review 2014; 20(1):64-6.

12. MOURA WL, et al. Prevalência de dentes inclusos/impactados em pacientes atendidos no Hospital Universitário da UFPI: um estudo retrospectivo de cinco anos. Rev Odontol. UNESP. 2013; 42(3):167-71.

13. ODONTOL. CLÍN. -CIENT. (Online) vol.9 no.3 Recife Set. 2019.

14. BERTHOLD, T.B; BENEMANN, E. Anomalia do número de dentes: Anodontia e supranumerário. Rev Odonto Ciênc, Porto alegre, v. 11, n. 22, p. 101-109, dez. 2016.

15. CASTILHO, J.B.; GUIRADO, C.G.; MAGNANI, M.B.B.A. Dentes Inclusos: revisão de literatura. RFO: R. Fac. Odontol., Passo Fundo, v.2, n.2, p.25- 32, jul. /dez. 2017.

16. ALPARSLAN, E; DILEK, H; BORZKURT KUBILAY, I. Effect of platelet-rich fibrin in reducing postoperative complications after impacted third molar surgery: a prospective, randomized controlled clinical trial. Acta Odontologica Turcica, Vol 34, Iss 2, Pp 46-49 (2017). 2, 46, 2017. ISSN: 2147-690X.

17. AGRAWAL, M: AGRAWAL, V. Platelet rich fibrin and its applications in dentistry- A review article 2014:04:01 BALSE NS, BALIGA S.“Evaluation of wound healing and bone regeneration using autologous platelet-rich plasma and platelet-rich fibrin postextractions”: A comparative study. Indian J.Health Sci Biomed Res 2017;10:167- 72.

18. BILGINAYLAR, K; UYANIK, LO. Evaluation of the Effects of Platelet-Rich Fibrin and Piezosurgery on Surgical Outcomes After Removal of Impacted Mandibular Third Molars. British Journal of Oral & Maxillofacial Surgery. 10, 2016. ISSN: 02664356.

19. CHOUKROUN, J. et al., 2016a. Platelet-rich fibrin (PRF): a second-generation platelet concentrate. Part IV: clinical effects on tissue healing. Oral surgery, oral medicine, oral pathology, oral radiology, and endodontics, 101(3), pp.e56–60.

20. DOIPHODE, A; et al. Evaluation of the efficacy of platelet-rich plasma and plateletrich fibrin in alveolar defects after removal of impacted bilateral mandibular third molars. Journal of International Society of Preventive and Community Dentistry. 7, 2016.
ISSN: 2231-0762.

21. KARIMI, KIAN. Os benefícios da plaqueta rica em fibrina. Facial Plast Surg Clin N Am 27, 331-340, 2019.

10.70614/d0rbpk43

Direitos autorais: © 2024 pelos autores. Creative Commons Attribution (CC BY) (https://creativecommons.org/licenses/by/4.0/).