IAES

REVISTA CLÍNICA DE ODONTOLOGIA

V.1, N.2 | 2022 | WWW.IAES.COM.BR

IAES
FACULDADE DO AMAZONAS



IAES

REVISTA CLÍNICA DE ODONTOLOGIA

V.1 N.2 | 2022



CONTATO
RUA MACEIÓ, Nº 861, ADRIANÓPOLIS
MANAUS - AM
(92) 3584-6068 | (92) 3584-6067

IAES
REVISTA CLÍNICA DE ODONTOLOGIA

V.1 N.2
SEMESTRE 2022

DIRETORA
PROFª. DRª. ZOBÉLIA MARIA DE SOUZA LOPES

VICE-DIRETOR
PROF. MSC. LUÃ LOPES BORGES

COORDENADOR DE CURSO
PROF. DR. ALBERTO TADEU DO NASCIMENTO BORGES

COORDENADOR DE ENSINO, PESQUISA E EXTENSÃO
PROF. DR. MÁRCIO LANGBECK CASTELO BRANCO

REVISORA
PROFª. DRª. LIZETE KARLA FILGUEIRAS DE SOUZA

CAPA, PROJETO GRÁFICO E DIAGRAMAÇÃO
DETERMINA DESIGN

AUTOR CORPORATIVO
PROF. MSC. LUÃ LOPES BORGES

APRESENTAÇÃO

A Revista IAES é a revista científca da Faculdade do Amazonas - IAES, em formato impresso. Sendo que, a partir do ano de 2018 será semestral com o objetivo de estimular e desenvolver o intercâmbio entre docentes, discentes e profssionais da classe odontológica, divulgando a publicação de pesquisas realizadas por estudantes, como por exemplo, Trabalhos de Conclusão de Curso e Monografas de especialização, no formato de um artigo científco, a fm de aproximar o conhecimento científco da comunidade de modo geral.

A Revista irá comportar discussões sobre temas atuais nas seguintes áreas ligadas à odontologia nas diversas especialidades clínicas e cirúrgicas: dentística, prótese, endodontia, peridontia, ortodontia, odontopediatria, cirugia bucomaxilofacial e implante, além de temas como prevenção do câncer bucal, odontologia social, patologias, malformação congênita, odontologia hospitalar e psicologia.

A Revista IAES é um passo importante para a efetivação da pesquisa na Faculdade do Amazonas - IAES. Esperamos que os textos publicados contribuam para a formação intelectual e a reflexão crítica dos nossos alunos, professores e demais leitores.

ARTIGOS

8 COMUNICAÇÃO BUCO-SINUSAL: RELATO DE CASO

15 TRATAMENTO ENDODÔNTICO COM SISTEMA ROTATÓRIO PROTAPER NEXT®: RELATO DE CASO CLÍNICO

22 REABSORÇÃO EXTERNA CAUSADA POR AVULSÃO DENTÁRIA: RELATO DE CASO CLÍNICO

28 HIPERPLASIA FIBROSA INFLAMATÓRIA: RELATO DE CASO

33 REABILITAÇÃO ORAL BIMAXILAR COM PRÓTESES CONJUGADAS E PLANEJAMENTO DIGITAL: RELATO DE CASO

41 CISTO ODONTOGÊNICO INFLAMATÓRIO ESPECÍFICO (CISTO PARADENTÁRIO): RELATO DE CASO

ARTIGOS

47 ANOMALIAS DENTÁRIAS SIMULTÂNEAS: RELATO DE CASO

57 TRATAMENTO DE LESÃO PERIAPICAL EM SESSÃ ÚNICA: RELATO DE CASO

61 TRATAMENTO DE LESÃO PERIAPICAL EM SESSÃ ÚNICA: RELATO DE CASO

68 CIRURGIA DA ATM: DISCOPEXIA UNILATERAL COM ANCORAGEM EM PACIENTES COM DOR OROFACIAL

72 APLICAÇÃO DE TOXINA BOTULÍNICA PARA TRATAMENTO DE RUGAS DINÂMICAS: RELATO DE CASO

COMUNICAÇÃO BUCO-SINUSAL: RELATO DE CASO

:ZILBER GALDINO LOPES
GRADUANDO

PROF. MSC. MÁRCIO LANGBECK CASTELO BRANCO
ORIENTADOR

INTRODUÇÃO

O seio maxilar é o maior dos seios paranasais, é um espaço pneumático contido no interior do osso maxilar bilateralmente. As suas dimensões dependem de fatores como idade, sexo, raça e condições individuais. Crescem lentamente até a puberdade e completa seu desenvolvimento após o aparecimento dos dentes permanentes. Seu crescimento no sentindo vertical está condicionado à erupção dos dentes, enquanto o sentido ântero-posterior depende do crescimento do túber da maxila2.

A abertura do seio maxilar frequentemente é realizada acidentalmente durante extrações dentárias. Tal perfuração geralmente envolve dentes com raízes divergentes nas proximidades de espaços edêntulos, situação em que o seio maxilar se torna pneumatizado, enfraquecendo o alvéolo e levando o ápice dentário a uma íntima relação com a cavidade sinusal14.

O seu grande volume associado à fragilidade capilar e à proximidade com os ápices de alguns dentes superiores permitem que, em algumas circunstâncias, forme-se um acesso direto entre este e a cavidade bucal chamada comunicação buco-sinusal10.

Para o termo fístula, também é usado o termo comunicação, porém, deve-se restringir para fístula somente onde há infecção do seio maxilar. Por analogia com a terminologia usada em cirurgia bucal e geral, denomina-se fístula a comunicação de luz estreita e do trajeto mais ou menos longo. Daí utiliza-se o termo comunicação, para estudo dessas alterações14.

A comunicação buco-sinusal é descrita na literatura como um acesso direto, entre o seio maxilar e a cavidade bucal, que frequentemente é realizada acidentalmente durante a extração dentária, quando o ápice do dente apresenta uma íntima relação com a cavidade sinusal. É uma complicação frequente proveniente de exodontias de dentes superiores posteriores pela maior proximidade dos ápices radiculares com a região de soalho de seio maxilar. O seu diagnóstico envolve procedimentos clínicos e radiográficos, sendo a manobra de Valsalva um passo importante do exame físico16,8.

A manobra de Valsalva deve ser realizada em todas as exodontias em região posterior de maxila, sendo extremamente relevante no diagnóstico de comunicação buco-sinusal. O profissional deve realizar o fechamento da comunicação buco-sinusal o mais cedo possível quando detectada durante o procedimento4.

A manobra de Valsalva é feita no paciente sob anestesia local ou local assistida com sedação. É realizada de forma que o profissional pressione as asas nasais bilateralmente, obstruindo as narinas do paciente e solicitar a ele que expire o ar pelo nariz, mantendo a boca aberta. Na presença da comunicação, o ar será expirado através do alvéolo, para o interior da cavidade bucal, provocando o borbulhamento do sangue, acumulado no próprio alvéolo dentário, com ruído característico5.

A prevenção é o método mais fácil e eficaz de lidar com a situação, quando se trata de uma comunicação buco-sinusal. Sempre, ao extrair um molar superior, as radiografias pré-operatórias devem ser cuidadosamente analisadas quanto a relação do dente com o seio maxilar. Se no assoalho aparece as raízes dos dentes e se essas são bastantes divergentes o cirurgião deve evitar uma extração fechada a fórceps e optar por uma remoção cirúrgica com seccionamento das raízes. Deve-se evitar força excessiva na remoção de tais molares superiores14.

O diagnóstico das fístulas buco-sinusais geralmente envolve procedimentos clínicos, endoscópicos além da tomografia computadorizada através de um corte axial que fornece informações como tamanho da comunicação, características do osso e a natureza da lesão da mucosa sinusal e radiográficos (radiografias periapicais, oclusais superiores, panorâmicas e projeção de Waters), nas quais pode-se visualizar a cavidade oral e o seio maxilar. Radiograficamente, apresenta: descontinuidade da linha radiopaca que delimita o assoalho do seio maxilar afetado em comparação com o lado oposto e a presença de possíveis corpos estranhos que foram impulsionados para o interior do seio maxilar17,13,1.

Uma das principais complicações das comunicações buco-sinusais é a sinusite maxilar aguda ou crônica, oriunda da contaminação do seio pela flora bucal. As comunicações podem ser evidenciadas através de radiografias periapicais onde se observa a descontinuidade da linha radiopaca que delimita o assoalho do seio maxilar. Orifícios pequenos, em particular os localizados na parede anterior do seio, poderão ser de difícil evidenciação através destas radiografias7.

Os pacientes acometidos de fístula buco-sinusal exibem geralmente sintomas como a passagem de líquidos para o nariz, timbre nasal, transtornos na deglutição de líquidos e alimentos, halitose, coriza, paladar alterado, obstrução e corrimento nasal unilateral, dor na face ou cefaleia frontal e tosse noturna devido à drenagem do exsudato para a faringe15.

O exsudato deglutido pode produzir anorexia matinal, além do paciente sofrer de epistaxe do lado afetado e inabilidade para assoprar ou puxar fumaça de um cigarro15,11.

Em alguns casos de velamento do seio em áreas focais de

atrofia e com doença periodontal associada, o diagnóstico clínico preferencial deve ser feito com uso de inspeção visual, palpação alveolar e a manobra de valsava que consiste na expiração nasal forçada, que promove a saída via alveolar de ar ou pus pela fístula dependendo do estado do seio maxilar12.

Os pacientes com sinusite agudam podem ter tumefação e vermelhidão na área sobre o seio e eminência malar, bem como dor sob o olho. A palpação sobre a maxila aumentará a dor, e os dentes com raízes adjacentes ao seio apresentar-se-ão frequentemente dolorosos ou sensíveis à percussão. Na sinusite crônica resultante de uma fístula buco-sinusal, comumente existe corrimento nasal e pós-nasal junto com um hálito fétido e uma vaga sensação de dor e entupimento no lado afetado da face7.

As radiografias extrabucais (Panorâmica e Incidência de Waters) também são limitadas com relação às comunicações pequenas; tendo sua grande importância na observação do seio maxilar envolvido, que poderá apresentar uma radiopacidade difusa (velamento do seio), quando comparada com o seio do lado oposto7.

O tratamento da fístula buco-sinusal com retalho vestibular, incisão inicial ao redor da região da fístula para confecção do retalho em primeiro plano. Em um segundo deve-se realizar uma incisão vestibular até a tuberosidade com uma relaxante por mesial para confecção do retalho em segundo plano. Tuberoplastia realizada com broca de alta rotação com a finalidade de um menor recobrimento mucoso e relaxamento do retalho7.

Tratamento das comunicações bucossinusais se baseiam na criação de uma barreira que permita a cura e previna a infecção. Técnicas cirúrgicas são sugeridas utilizando retalhos de tecidos moles bucais próximos e distantes do defeito, tanto da mucosa vestibular quanto palatina, assim como variantes, além da utilização de enxertos de pele. O tipo e o tamanho do defeito determinam a técnica a ser utilizada19.

O fechamento da fistula bucossinusal é importante para evitar a contaminação alimentar ou salivar que pode levara uma infecção bacteriana, a uma cicatrização prejudicada e a uma sinusite maxilar crônica e a confecção de retalhos para o fechamento local e o selamento das aberturas ósseas são descritas como sendo os princípios do tratamento das fistulas buco-sinusais9,7.

Nas fístulas buco-sinusais de alto débito, ou com 0,5 cm ou mais de diâmetro, deve-se realizar enxerto ósseo no local, usando o próprio osso retirado da parede anterior do seio maxilar ou membrana biológica de origem bovina e considera o resultado cirúrgico bom12.

O Retalho Palatino rodado é recomendado para o fechamento tardio de fístulas buco-sinusais, especialmente nos casos em que o fechamento com retalho vestibular tenha falhado. Suas desvantagens são citadas como sendo difícil a rotação do retalho palatino, possibilidade de necrose tecidual, hemorragia da artéria palatina maior e desconforto aos pacientes devido à área cruenta17.

A bola adiposa de Bichat ou corpo adiposo bucal quando utilizada para o fechamento de comunicações se apresenta como um procedimento simples e rápido, trazendo mínimo desconforto ao paciente, preservando a profundidade de sulco e com baixa morbidade. Entretanto, deve-se citar as desvantagens da técnica, que está sujeita a falhas de integração por necrose ou infecção, incidência de trismo no pós-operatório assim como de retração ou deiscência do enxerto16.

A melhora do reparo tecidual é uma busca constante das tecnologias aplicadas à saúde na atualidade. Na cirurgia Bucomaxilofacial, a utilização dos concentrados derivados de plaquetas para aumentar o reparo dos tecidos bucais é relevante. Tais materiais são ricos em fatores de crescimento e citocinas importantes no processo inflamatório que conduz à cicatrização tecidual e a sua utilização pode acelerar este processo18.

Os pacientes devem ser acompanhados cuidadosamente durante várias semanas a fim de se garantir a recuperação completa. O não tratamento pode ocasionar infecção do seio maxilar e instalação de sinusite maxilar. Sempre, ao extrair um molar superior, as radiografias pré-operatórias devem ser cuidadosamente analisadas quanto a relação do dente com o seio maxilar. A formação do trajeto fistuloso é mais frequente na presença de patologias sinusais, o que justifica uma terapia antibiótica profilática. Se no assoalho aparece as raízes dos dentes e se essas são bastantes divergentes o cirurgião deve evitar uma extração fechada a fórceps e optar por uma remoção cirúrgica com seccionamento das raízes. Deve-se evitar força excessiva na remoção de tais molares superiores11,6.

Este trabalho visa relatar um caso clínico de Fístula buco-sinusal ou oroantral (FOA) de uma paciente de 32 anos onde o tratamento realizado para fechamento foi através do retalho vestibular (Retalho de Newman)

CASO CLÍNICO

Paciente S. G. M., Gênero feminino, 32 anos, compareceu à Faculdade do Amazonas - IAES, procurando atendimento dentário, porém, no exame intrabucal observou-se um orifício na região de molar superior esquerdo e ausência de segundo pré-molar superior esquerdo (Figura 1). A paciente

relatou que após a realização de uma extração dentária no final do ano de 2021, há um ano atrás, naquela região e desde então ficou "saindo ar, sons desagradáveis e sibilantes pela boca"; sendo sua queixa principal: "ao assoar meu nariz sinto que alguns resíduos e alimentos voltam para minha boca ou saem pelo nariz. paciente relatou que sofria com Sinusite Crônica.

Foi feita a (Manobra de Valsalva), onde visualizou-se uma saída de ar e pequena exposição de exsudato na área do orifício da fístula. Foi solicitado um exame radiográfico panorâmico e com corte transversal onde observou-se a ocorrência de uma descontinuidade da linha radiopaca que delimita o assoalho do seio maxilar afetado quando comparado com o lado adjacente e se constatou que era de 4mm na região do elemento 26 (Figura 2).

O tratamento proposto foi de fechamento de fístula bucossinusal através do retalho vestibular onde esta técnica mobiliza o tecido mole vestibular para cobrir a abertura e promover o fechamento da comunicação utilizando dois retalhos relaxantes na região vestibular (Retalho de Newman), primeiramente, foi instituído antibióticoterapia com amoxicilina 500mg + clavulanato de potássio 125mg de 8/8h horas, durante 7 dias e agendada a cirurgia para o fechamento da fístula sob anestesia local os nervos que foram anestesiados foi o nervo alveolar superior posterior, nervo alveolar superior médio , nervo palatino maior e infiltrativas sob mucosa.

Foi realizada a montagem da bancada operatória (Figura 3), a abertura da fistula por meio do retalho deslizante vestibular, sendo que, esta incisão em forma de envelope (retalho de Newman) foi feita afim de visualizar e desorganizar a fistula (Figura 4,5).

Assim Sendo feito o cateterismo da fistula (Figura 6,7), possibilitando a irrigação abundante com soro 0,12% (Figura 8). Sutura simples continua feita e posicionada com fio de algodão poliéster 4-0, coaptando as margens e fechamento total da fistula (Figura 9).

A antibioticoterapia foi mantida no pós-operatório por mais sete dias. No retorno não havia sinais de infecção ou exsudato assim mostrando ótima cicatrização. Nos demais meses do pós-operatório não foram observados quaisquer complicações a paciente (Figura 10,11).

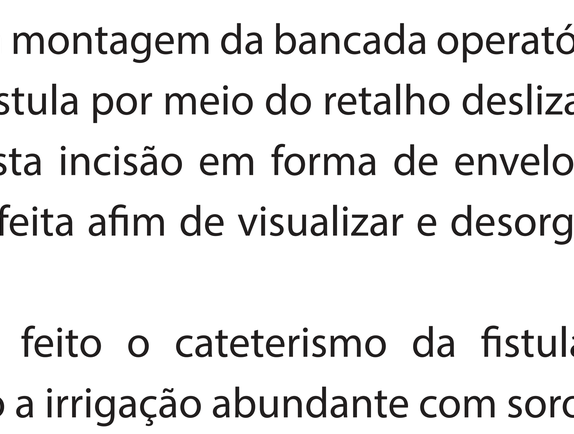

Figura 1 – Visualização da região de molar superior esquerdo.

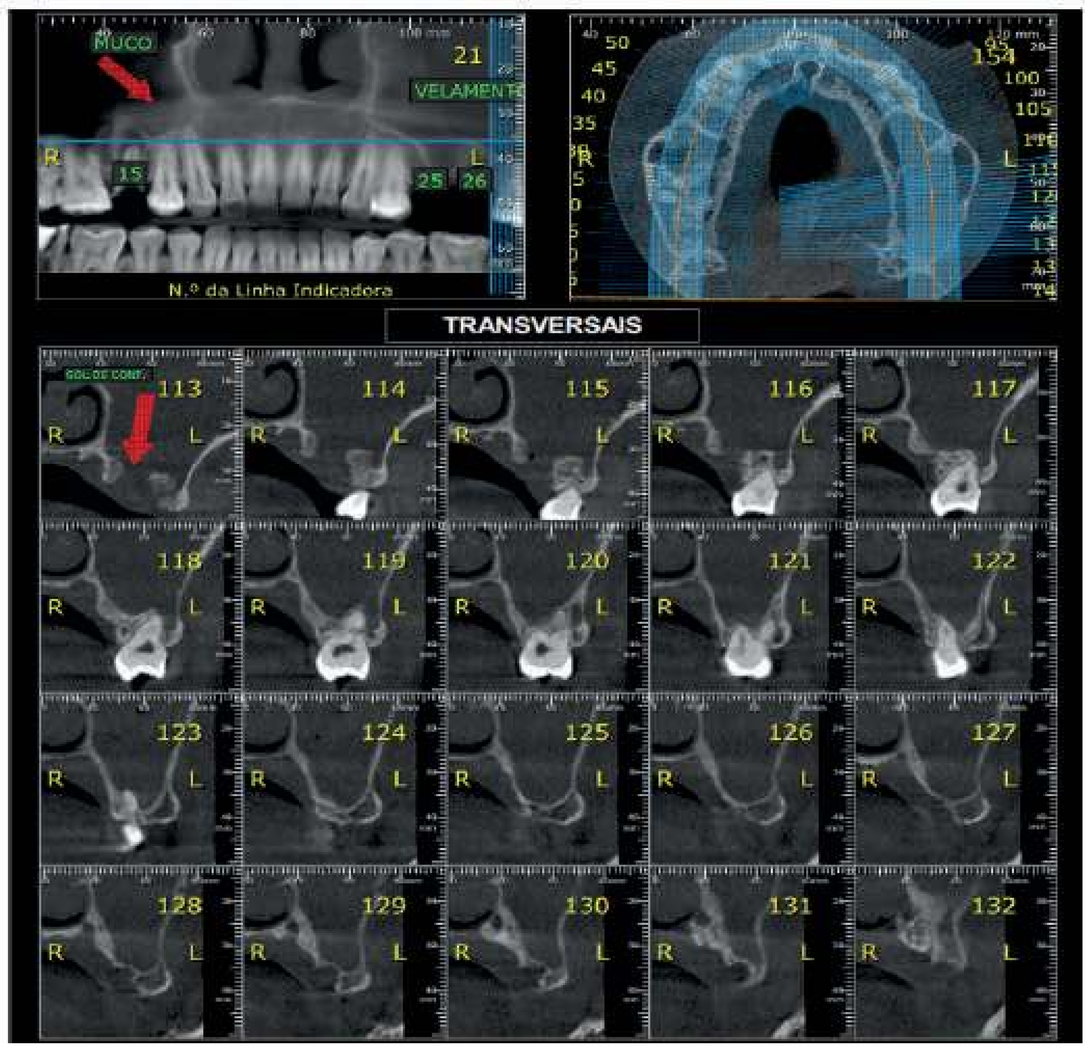

Figura 2 – Radiografia panorâmica constatando o velamento do seio maxilar.



Figura 3 – Mesa operatória composta por soro 0,12%, gaze estéril, anestésico local Articaína4% 1:100.000 e instrumentais cirúrgicos



Figura 4 – Incisão com bisturi 15c na oclusal da fístula e deslizante na face vestibular.



Figura 5 – Retalho em forma de envelope de Newman e visualização da fístula.

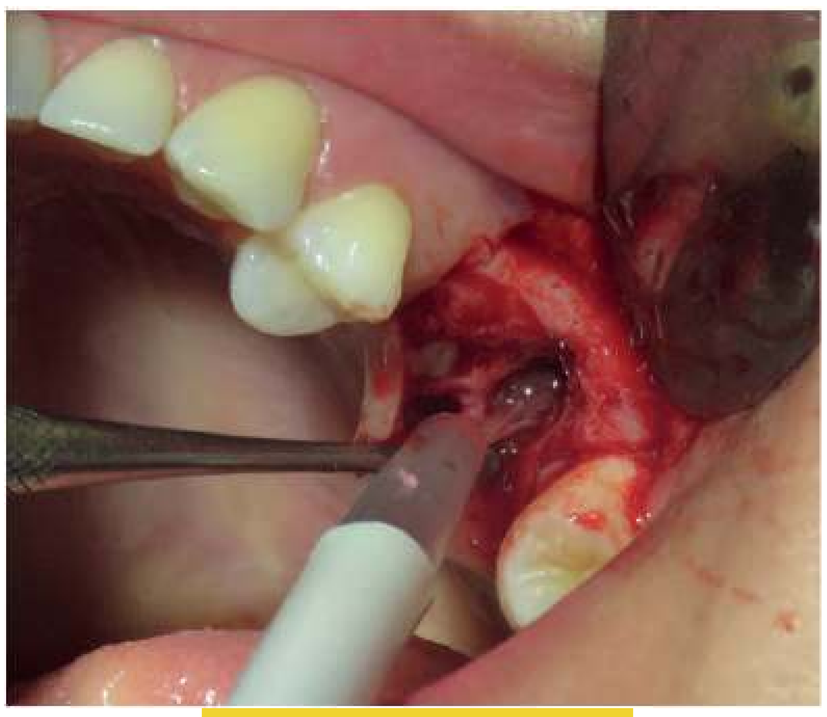

Figura 6 – Cateterismo da fístula



Figura 7 – alvéolo coronário após cateterismo da fistula.



Figura 8 – irrigação abundante com soro 0,12%: assepsia do campo operatório.



Figura 9 – Sutura Simples continua com fio de algodão 4-0: coaptação das margens.



Figura 10 – Pós-operatório de 120 dias mostrando recuperação satisfatória da ferida cirúrgica e fechamento total da fistula bucossinusal



Figura 10 – Pós-operatório de 120 dias mostrando recuperação satisfatória da ferida cirúrgica e fechamento total da fistula bucossinusal

DISCUSSÃO

A fístula buco-sinusal ocorre frequentemente após extrações de dentes molares superiores cujas raízes estão em íntimo contato com o seio maxilar e se instalam em regiões desdentadas com extensa pneumatização do seio maxilar. A relação anatômica muito próxima das raízes dentárias e assoalho do seio maxilar e fossas nasais aumenta o risco de acidentes e complicações durante as exodontias14,3.

Relacionado à localização, fístulas bucossinusais acometem mais regiões de extrações de segundo molares superiores, seguido de primeiros molares superiores e menos frequentes em terceiros molares e que defendem que são mais frequentes em região de segundos pré-molares e com os primeiros molares podendo, todavia, ocorrer com outros dentes em conexão com o seio, incluindo primeiros pré-molares ou segundos molares e uma maior predileção para a região de 1º molar3.

Relacionado a técnica cirúrgica e tamanho, defendem que fístulas maiores que 7mm, o retalho rodado palatino com um ótimo espessamento e suprimento sanguíneo assim garantindo um maior sucesso e sem risco de necrose tecidual. defendendo que 2mm ou menos não haverá necessidade de tratamento cirúrgico e sim medicamentoso, geralmente penicilina, um anti-histamínico, e um descongestionante nasal por 7 a 10 dias, para prevenir infecção, encolher as membranas mucosas, e diminuir as secreções nasais e sinusais.

De 2mm a 6mm deve se realizar sutura em forma de "Oito", para ajudar na manutenção do coágulo na área, a um maior sucesso no deslizamento retalho vestibular pois não oferecem risco ao contorno facial, sendo o fundo de vestíbulo perdido restituído após oito semanas do pós-operatório 17,15,11.

Outros autores contraindicam os retalhos palatinos pois oferecem uma consistência e espessura que tornam sua posição mais difícil do que os retalhos bucais e ainda exigem uma cicatrização por segunda intenção na área do campo cirúrgico7.

O fechamento da fístula bucossinusal é importante porque, o ar, a água, os alimentos e as bactérias migram da cavidade bucal para o seio maxilar causando frequentemente sinusite crônica3. No caso relatado, a fístula buco-sinusal foi originada de uma exodontia mal sucedida e sinusite crônica previamente não tratada.

CONCLUSÃO

Verificou-se neste caso, através do exame clínico (Manobra de Valsalva) e radiográfico a necessidade do procedimento cirúrgico, assim, a técnica utilizada foi dois retalhos deslizantes na região vestibular (Retalho de Newman), procedimento no qual possibilitou assepsia no local do campo cirúrgico, sucesso cirúrgico no fechamento da fístula bucossinusal, menor perda de fundo de vestíbulo e prevenção de complicações futuras a paciente.

REFERÊNCIAS

1 Santamaría, M.D.R.; Castellón, E.V.; Aytés, L.B.; Escoda, C.G. Incidence of oral sinus communications in 389 upper third molar extraction. Med. Oral Patol. Oral Cir. Bucal, v. 11, n. 4, p. 334-338, July. 2006.

2 Teixeira, L.M.S.; Reher, P.; Reher, V.G.S. Anatomia Aplicada à Odontologia. 2ed. Rio de Janeiro: Guanabara Koogan, 2013.

3 Silveira RL, Santos MESM., Tekahashi A., Filho AMB., Heitz C. Tratamento de fístula bucossinusal atrás de retalho palatino. Rev. Cir.Tramatol, Buco-maxilo-fac. Camaragibe 2008.

4 Marquezine, L.A.; De Siqueira, C.R.B.; Volpato, L.E.R.; De Carvalhosa, A.A.; De Souza Castro, P.H. Sinusite odontogênica por iatrogenia com cinco anos de evolução. J. Health SciInst, v. 29, n. 2, p. 100-2. 2010.

5 Puricelli, E. Técnica anestésica, exodontia e cirurgia dento alveolar. Série Abeno. 1 ed. Artes Médicas, 2014.

6 Dias RR, Tomeh JEK, Pudim D, Tonin RH, Farah JG, Pavan JA – comunicação bucossinusal através do ligamento periodontal: relato de caso - Rev Odontol UNESP, Araraquara. jul./ago., 2011; 40(4): 195-198.

7 Freitas TMC., Farias JG., Mendonça RG., Alves MF., Ramos JR.RP., Cáncio AV. Fístulas oroantrais; diagnóstico e propostas de tratamento. Revista Brasileira de Otorrinolaringologia, 2003.

8 Ferreira, G.Z.; Aita, T.G.; Cerqueira, G.F.; Daniel, A.N.; Filho, L.I.; Farah, G.J. Tratamento da fístula bucosinusal pela técnica do retalho pediculado do corpo adiposo bucal: relato de caso. Arq. Odontol., Belo Horizonte, v. 47, n. 3, p. 162-169, jul./set. 2011.

9 Borgonovo, A.E.; Berardinelli, F.V.; Favale, M.; Maiorana, C. Surgical options in oroantral fistula treatment. The open dentistry Journal, v. 6, p. 94-98. 2012.

10 Mazzonetto, R. Reconstrução em implantodontia – protocolos clínicos para o sucesso e previsibilidade; Ed. Napoleão –

Nova Odessa – SP, primeira edição, 2009.

11 Peterson, L., Elis E., Hupp J., Tucker M., Cirurgia oral e maxilofacial contemporânea, Ed. Elsevier, quarta edição - Rio de janeiro, 2005. pág. 248 – 249.

12 Meirelles, RC., Pinto RMN., Fístula e retalho mucoso geniano – revisão de 25 casos. Revista Brasileira de Otorrinolaringologia 2008.

13 Filho OM., Garbin EA., Ribeiro PD., Felipetti FA. Fechamento de fístula Buco-sinusal usando Tecido adiposo. Rev odontol Bras Central 2010; 19(50).

14 Marzola, C. Tratamento medicamentoso e cirurgia das comunicações bucossinusais. Fundamentos de Cirurgia Bucomaxilofacial, Faculdade de Bauru, São Paulo, 2005.

15 Calvet, M.V.B; Castro, B.R.A.; Agostinho, C.N.L.F.; Bastos, E.G. Fechamento de comunicação buco-antral com bola adiposa de bichat: revisão de literatura e relato de caso. Rev. Ciênc. Saúde, São Luís, v.16 n.2, p. 106-111, jul-dez, 2014.

16 Farias, J.G; Câncio, A.V.; Barros, L.F. Fechamento de fistula buco sinusal utilizando o corpo adiposo bucal - Técnicas convencional x Técnica do túnel - Relato de casos clínicos. Rev. cir. traumatol. buco-maxilo-fac. vol.15 no.3 Camaragibe Jul./set. 2015.

17 Parise, G. K.; Tassara, L. F. R. Tratamento cirúrgico e medicamentoso das comunicações buco-sinusais: uma revisão da literatura. PERSPECTIVA, Erechim. v. 40, n. 149, p. 153-162, 2016.

18 Ehrenfest, D. M. D.; Rassmund, L.; Albrektsson, T. Classification of platelet concentrates: from pure platelet-rich plasma (P-PRP) to leucocyte and plateletrich fibrin (L- PRF). Trends in Biotechnology, v.27, n.3, p.158-167, 2009.

19 Texeira RG., Pelegrine AA., Moraes PC., Pimenta RP. Jodas CRP., Baccarin LS Fechamento de fístula buco-sinusal com enxerto de tecido conjuntivo sub-epitelial (ETCSE). Revista paulista de odontologia; 2010.

TRATAMENTO ENDODÔNTICO COM SISTEMA ROTATÓRIO PROTAPER NEXT®: RELATO DE CASO CLÍNICO

ANA KAROLINA SOUSA DE FREITAS
GRADUANDA

PROF. ESP. MÁRCIO LOPES LINHARES
ORIENTADOR

INTRODUÇÃO

O sucesso do tratamento endodôntico deve ser direcionado para a eliminação de bactérias, seus produtos do sistema de canais radiculares, e este objetivo pode ser alcançado por meio de um minucioso preparo químico-mecânico, estudos mostram uma alta taxa de sucesso do tratamento endodôntico: entre 85 e 95%(1–3).

As causas de um insucesso no tratamento endodôntico encontram-se na persistência de bactérias no interior do endodontia, devido à presença de espaços não adequadamente deixados vazios e/ou limpos e desinfetados. Desta forma, os microorganismos têm a possibilidade, se em contato com os fluidos biológicos externos, sobreviverem e proliferarem dando uma lesão secundária. Além disso, bactérias como Enterococcus faecalis, resistentes à ação de irrigantes, principalmente se não utilizadas por tempo adequado, podem sobreviver nos túbulos dentinários, agregando-se em estruturas como o biofilme(4–7).

O preparo biomecânico é uma das fases mais importantes para o sucesso do tratamento endodôntico. Esta etapa visa eliminar o tecido do canal radicular infectado, necrótico ou inflamado, criar paredes lisas que facilitem a irrigação e a obturação, mantendo a forma original do canal. No entanto, a desinfecção total do espaço do canal radicular ainda não é totalmente alcançada na prática clínica devido às complexidades anatômicas de muitos canais radiculares e consequentes limitações no acesso por instrumentos e irrigantes. Além disso, a eficácia dessas medidas também pode depender da suscetibilidade das espécies envolvidas, que podem não ser uniformes(2,8–10).

O avanço tecnológico em instrumentos rotatórios de níquel-titânio (NiTi) proporcionou uma abordagem mais rápida e segura, com menor risco de erros de procedimento em comparação com a instrumentação manual. A nova geração de sistemas rotativos NiTi inclui, entre outros, a ProTaper Next (Dentsply Maillefer, Ballaigues, Suíça) feito de fio M, que são projetados de tal forma que o centro de massa e/ou centro de rotação seja deslocado minimizando o contato entre a lima e a dentina e, além disso, melhora a saída de detritos do canal(8,11–14).

O sistema ProTaper Next é caracterizado pelo seu movimento rotativo e design únicos, bem como pela liga M-wire NiTi. A tecnologia M-wire ajuda a melhorar a flexibilidade da lima e resistir à fadiga cíclica, mantendo a eficiência de corte do instrumento. Além disso, também, este sistema rotativo garante apenas dois pontos de contato com a parede do canal de cada vez, garantindo uma limpeza eficiente do canal. No campo da endodontia, o NiTi foi usado pela primeira vez por sua superelasticidade(2,6,15).

Os instrumentos ProtaperNext possui tamanho de 0,25 mm e 6% de conicidade, são feitos de fio M, resultando em maior flexibilidade e vida em fadiga estendida além da liga de NiTi convencional. Protaper Next é uma sequência de instrumentos rotativos que são projetados com conicidade variável em cada instrumento e uma seção transversal retangular descentralizada. O conjunto de limas inclui cinco instrumentos de conformação com conicidade variável: na ponta, X1 (#17.04), X2 (#25.06), X3 (#30.07), X4 (#40.06) e X5 (#50.06), com todos os instrumentos espera-se seguir passivamente o canal até atingir o comprimento de trabalho(15–17).

Uma das vantagens mais salientes do sistema ProtaperNext é a possibilidade de fazer todo o preparo de forma simples e rápida utilizando uma única lima. Tendo em vista que com esta liga obtem-se maior resistência e menor desgaste do que instrumentos similares feitos de fios de NiTi superelásticos convencionais devido à sua microestrutura martensítica nanocristalina única(8,9,17–19).

No entanto, a principal desvantagem dos instrumentos de NiTi em uso clínico é sua fratura inesperada devido à torção ou fadiga cíclica. A fratura por fadiga cíclica ocorre quando as limas são expostas a forças repetitivas de compressão e tensão dentro dos canais curvos. Em geral, os instrumentos fraturados ocultam ou bloqueiam o acesso à porção apical do canal e, portanto, comprometem a eficácia dos procedimentos de limpeza e modelagem do mesmo. No entanto, a incidência de fratura das limas rotatórias endodônticas de NiTi varia de 0,09% a 5%. Por esta razão, os fabricantes estão constantemente tentando melhorar os instrumentos(5,15,17,20,21).

O objetivo desse trabalho foi relatar um caso clínico de tratamento endodôntico utilizando o sistema rotatório ProTaperNext.

RELATO DE CASO CLÍNICO

Paciente C. P. A. C., 45 anos, gênero feminino, compareceu a clínica integrada da Faculdade do Amazonas – IAES, queixando-se de dor de dente pulsante na região do molar inferior esquerdo. Durante a anamnese, a paciente informou não possuir doença sistêmica. No exame clínico intraoral, foi observada cavidade preenchida com restaurador provisório no molar inferior, elemento 37 (Figura 1). A paciente aceitou em participar assinando o Termo de Consentimento Livre e Esclarecido (Apêndice 1) e Autorização de Uso de Imagem (Anexo 1). O presente trabalho foi submetido à Plataforma Brasil (Anexo 2).



Figura 1 - Aspecto clínico inicial

Foi realizado teste de percussão vertical no qual a resposta foi positiva, teste de percussão horizontal no qual a resposta foi negativa, concluindo com o teste de sensibilidade ao frio com Endo-Ice® (Maquira, Brasil), no qual a resposta foi positiva. Na radiografia periapical, foi observado na imagem, indicando o comprometimento da câmara pulpar (Figura 2).



Figura 2 – Radiografia periapical inicial

Concluindo o exame clínico, o elemental dental foi diagnosticado como pulpite irreversível. O tratamento proposto foi o tratamento endodôntico utilizando o sistema rotatório ProTaper Next® (Dentsply Maillefer, Suiça) (Figura 3).



Figura 3 - Protaper Next®

O tratamento deu início com antissepsia da cavidade bucal com Clorexidina a 0,12% (Colgate®, Brasil). Em seguida, foi realizado o bloqueio do nervo alveolar inferior e anestesia infiltrativa, utilizando anestésico local Articaína 4% (DFL, Brasil) com Epinefrina 1:100:000, seguido do isolamento absoluto, utilizando grampo sem alça nº 26 (S.S. White) e lençol de borracha (Madeitex®, Brasil).

Para remoção do material restaurador provisório e acesso a câmara pulpar, foi utilizada ponta diamantada esférica de haste longa 1014 (Microdont®, Brasil), em alta rotação e concluindo o preparo com broca Endo Z (Microdont®, Brasil). Realizou-se a exploração dos canais com as limas convencionais, Tipo K #15, #20 e #25 (Dentsply, Suiça) (Figura 4), para realização do comprimento de trabalho definitivo (Figura 5) e pré-alargamento dos condutos, foi utilizado solução irrigadora de hipoclorito de sódio 2,5% (Asfer®, Brasil) (Figura 6) a cada troca de lima.



Figura 4 – Limas tipo K

Figura 5 – Radiografia da prova da lima para verificação do comprimento de trabalho com as limas tipo K #15

Figura 6 - Hipoclorito de sódio 2,5%

Em seguida, foi realizada a instrumentação com as limas do sistema rotatório ProTaper Next® (Dentsply, Maillefer, Suiça). A sequência de instrumentação iniciou-se com lima X1, X2 e X3 de rotação contínua, com movimentos de entrada e saída até atingir o comprimento de trabalho. Foram utilizadas as três limas para preparo completo dos canais radiculares (Figura 7, 8 e 9), irrigando sempre com hipoclorito de sódio

2,5% (Asfer®, Brasil) a cada troca de lima.



Figura 4 – Limas tipo K • Figuro 8 – Instrumentação X2 • Figura 9 – Instrumentação X3

As limas do sistema rotatório ProTaper Next® foram acionadas pelo motor rotatório X-Smart Plus® (Figura 10), em movimento rotatório a 300 rpm pré determinada pela programação do aparelho, preparando os terços cervicais, médio e aplical.



Figura 10 – Motor X-Smart Plus®

Finalizada instrumentação dos condutos, foi realizada a prova do cone guta-percha X3 (ProTaper® Universal), confirmando o comprimento ideal de trabalho (Figuras 11).



Figura 11 – Radiografia prova do cone

Concluída a prova do cone, partiu-se para a etapa de obturação, onde os condutos foram inundados com solução EDTA Trisódico Líquido 17% (Asfer®, Brasil), agitando por 3 minutos, para remoção do Smear Layer, seguido de irrigação com hipoclorito de sódio a 2,5%. A secagem dos condutos foi realizada com cones de papel absorventes estéreis. A obturação dos canais radiculares foi realizada utilizando o cimento obturador Sealler 26 (Dentsply®, Brasil) (Figura 12).



Figura 12 – Cimento obturador Sealler 26

Em seguida, foi realizado o selamento provisório e marcado consulta seguinte para finalização do tratamento. Na sessão seguinte, foi finalizado com restauração em resina composta no respectivo elemento, conforme demonstrado pela radiografia final (Figura 13).



Figura 13 – Radiografia periapical final do elemento 37

DISCUSSÃO

Para Conceição et al.(8), uma das etapas mais cruciais para a eficácia da terapia endodôntica é a preparação biomecânica, que remove o tecido do canal radicular doente, necrótico ou inflamatório, gerar paredes lisas que permitem a irrigação e reter a forma natural do canal. Logo, Das et al.(16), afirmaram que o sucesso de um tratamento endodôntico não depende apenas das limas rotatórias, e sim do diagnóstico preciso das alterações endodônticas, execução adequada das técnicas, exame odontológico, preparo químico-mecânico, obturação do canal radicular e restauração final. No relato clínico apresentado, realizou-se tratamento endodôntico com atenção nos passos clínicos descritos pelos autores para o sucesso da terapia.

Segundo Chan, Gulati e Peters(22), a introdução da instrumentação rotatória de níquel titânio (NiTi) proporcionou uma abordagem mais rápida e segura, com menor risco de erros de procedimento em comparação com a instrumentação manual. Além disso, Madarati(23) afirma que a maioria dos instrumentos de NiTi são fabricados por ranhura (usinagem), o que permite a produção de mais

desenhos de instrumentos quando comparados aos de aço inoxidável, que são fabricados por torção. No relato de caso clínico apresentado, optou-se pela utilização de instrumentação rotatória de NiTi, conforme elucidado pelos autores.

Com base no estudo de Uygun et al.(24), comparados a outros sistemas rotatórios, o uso único recomendado é do sistema ProTaper Next®, que tem os benefícios de risco reduzido de quebra da lima, eficiência de corte ideal e nenhum risco de contaminação cruzada. Com isso, o design reduzido da cabeça da lima ajuda a uma preparação biomecânica eficiente nas condições de abertura bucal reduzida, quando comparado a outros sistemas rotatórios lima ajuda na preparação biomecânica eficiente em condições de abertura bucal reduzida. Park, Seo, Moon(25) afirmaram que muitos pesquisadores relataram melhor resistência à fadiga cíclica desses sistemas de arquivos. A escolha do sistema rotatório de Níquel Titânio ProTaper Next® foi devida por proporcionar maior eficiência e eficácia e resistência na terapia endodôntica.

A instrumentação rotatória ProTaper Next® de Jethi et al.(26) em seu caso, relataram efetividade nos canais radiculares em todas as instâncias clínicas e não houve complicações endodônticas. No estudo de Jang, Kim e Kim(27), comparando a ProTaper Next® com as tradicionais limas rotativas NiTi ou outras limas rotatórias tratadas termicamente, foi demonstrado que a ProTaper Next® tem maior resistência à torção. A utilização do sistema rotatório ProTaper Next® mostrou-se totalmente eficaz no caso clínico apresentado, pois não houve falha endodôntica durante todo o procedimento.

Conforme Nassar et al.(28) e Madani et al.(29), os instrumentos rotatórios feitos de NiTi podem fraturar por vários motivos, incluindo fratura por torção, fratura por fadiga cíclica ou uma combinação das duas causas. Ainda Fernández-Pazos et al.(17), afirmaram que a fratura de instrumentos dentro do canal é uma das complicações mais frequentes do tratamento endodôntico, podendo afetar adversamente o resultado do tratamento. No estudo de Polineni et al.(2) as taxas de incidência de fratura quando comparadas com a ProTaper Universal® foram de 17,4% e a ProTaper Next® em 9,3% ($p < 0,05$). No relato de caso clínico descrito, não ocorreu nenhuma fratura na utilização do sistema rotatório ProTaper Next®.

Afirmaram Fernández-Pazos et al.(17), que o sistema rotatório ProTaper Next, espera-se ter maior resistência e menor desgaste do que instrumentos similares feitos de fios de NiTi superelásticos convencionais devido a sua microestrutura martensítica nanocristalina única. Reiteram ainda Patnana e Chugh(30), sobre as complicações endodônticas, como as formações de rebordo, bloqueios de canais, perfurações de canais radiculares e transportes apicais são geralmente observados com o manuseio inadequado dos instrumentos ou técnicas inadequadas de instrumentação. No caso clínico apresentado, o sistema rotatório ProTaper Next® apresentou eficiência em seu processo, sem complicações mencionadas.

CONCLUSÃO

Conclui-se que o tratamento endodôntico realizado com o sistema rotatório ProTaper Next® apresentou resultado satisfatório, oferecendo uma abordagem mais rápida e segura, cumprindo o seu objetivo de reabilitar e eliminar sinais de infecção, bem como promover agilidade e conforto ao paciente durante o tratamento.

REFERÊNCIAS

1. Prada I, Micó-Muñoz P, Giner-Lluesma T, Micó-Martínez P, Collado-Castellano N, Manzano-Saiz A. Influence of microbiology on endodontic failure. Literature review. Med Oral Patol Oral Cir Bucal. 2019 May 1;24(3):e364.

2. Polineni S, Damaraju B, Bolla N, Ch S, Krishna N, Sreeha K. Comparative evaluation of apical extrusion of intracanal bacteria using ProTaper Next, Mtwo, and ProTaper rotary systems: An in vitro study. J Conserv Dent. 2020 May 1;23(3):314.

3. Santos-Junior A, De Castro Pinto L, Mateo-Castillo J, Pinheiro C. Success or failure of endodontic treatments: A retrospective study. J Conserv Dent. 2019 Mar 1;22(2):129.

4. Dioguardi M, Stellacci C, Femina L La, Spirito F, Sovereto D, Laneve E, et al. Comparison of endodontic failures between nonsurgical retreatment and endodontic surgery: systematic review and meta-analysis with trial sequential analysis. Medicina (B Aires). 2022 Jul 4;58(7):894.

5. Roda-Casanova V, Pérez-González A, Zubizarreta-Macho A, Faus-Matoses V. Influence of cross-section and pitch on the mechanical response of niti endodontic files under bending and torsional conditions: a finite element analysis. J Clin Med. 2022 May 1;11(9).

6. Park H-J, Seo M-S, Moon Y-M. Root canal volume change and transportation by Vortex Blue, ProTaper Next, and

ProTaper Universal in curved root canals. Restor Dent Endod. 2018;43(1).

7. Zargar N, Marashi MA, Ashraf H, Hakopian R, Beigi P. Identification of microorganisms in persistent/secondary endodontic infections with respect to clinical and radiographic findings: bacterial culture and molecular detection. Iran J Microbiol. 2019 Jun 1;11(2):120.

8. Conceição I, Ferreira I, Braga AC, Pina-Vaz I. Simulated root canals preparation time, comparing ProTaper Next and WaveOne Gold systems, performed by an undergraduate student. J Clin Exp Dent. 2020 Aug 1;12(8):e730.

9. Ozsu D, Karatas E, Arslan H, Topcu MC. Quantitative evaluation of apically extruded debris during root canal instrumentation with ProTaper Universal, ProTaper Next, WaveOne, and self-adjusting file systems. Eur J Dent. 2014;8(4):504.

10. Gomes BPFA, Berber VB, Kokaras AS, Chen T, Paster BJ. Microbiomes of endodontic-periodontal lesions before and after chemomechanical preparation. J Endod. 2015;41(12):1975.

11. Türker SA, Uzunoğlu E. Apical root canal transportation of different pathfinding systems and their effects on shaping ability of ProTaper Next. J Clin Exp Dent. 2015;7(3):e392.

12. Tufenkci P, Orhan K, Celikten B, Bilecenoglu B, Gur G, Sevimay S. Micro-computed tomographic assessment of the shaping ability of the One Curve, One Shape, and ProTaper Next nickel-titanium rotary systems. Restor Dent Endod. 2020;45(3).

13. Oh S, Kum KY, Cho K, Lee SH, You SH, Go J, et al. Torsional and bending properties of V Taper 2H, ProTaper Next, NRT, and One Shape. Biomed Res Int. 2019;2019.

14. Varghese NO, Pillai R, Sujathen UN, Sainudeen S, Antony A, Paul S. Resistance to torsional failure and cyclic fatigue resistance of ProTaper Next, WaveOne, and Mtwo files in continuous and reciprocating motion: An in vitro study. J Conserv Dent. 2016 May 1;19(3):225.

15. Gouédard C, Pino L, Arbab-Chirani R, Arbab-Chirani S, Chevalier V. Comparison of the cyclic fatigue resistance of One Curve, F6 Skytaper, Protaper Next, and Hyflex CM endodontic files. Restor Dent Endod. 2022;47(2).

16. Das S, Pradhan PK, Lata S, Sinha SP. Comparative evaluation of dentinal crack formation after root canal preparation using ProTaper Next, OneShape, and Hyflex EDM. J Conserv Dent. 2018;21(2):153.

17. Fernández-Pazos G, Martín-Biedma B, Varela-Patiño P, Ruíz-Piñón M, Castelo-Baz P. Fracture and deformation of ProTaper Next instruments after clinical use. J Clin Exp Dent. 2018 Nov 1;10(11):e1091.

18. Plotino G, Ahmed HMA, Grande NM, Cohen S, Bukiet F. Current assessment of reciprocation in endodontic preparation: a comprehensive review. Part II: properties and effectiveness. J Endod. 2015;41(12):1939–50.

19. Pérez-Higueras JJ, Arias A, de la Macorra JC, Peters OA. Differences in cyclic fatigue resistance between ProTaper Next and ProTaper Universal instruments at different levels. J Endod. 2014 Sep 1;40(9):1477–81.

20. Özyürek T, Yılmaz K, Uslu G. The effects of autoclave sterilization on the cyclic fatigue resistance of ProTaper Universal, ProTaper Next, and ProTaper Gold nickel-titanium instruments. Restor Dent Endod. 2017;42(4):301.

21. Faus-Llácer V, Hamoud-Kharrat N, Marhuenda Ramos MT, Faus-Matoses I, Zubizarreta-Macho Á, Ruiz Sánchez C, et al. Influence of the geometrical cross-section design on the dynamic cyclic fatigue resistance of niti endodontic rotary files: an in vitro study. J Clin Med. 2021 Oct 1;10(20):4713.

22. Chan W-S, Gulati K, Peters OA. Advancing Nitinol: From heat treatment to surface functionalization for nickel–titanium (NiTi) instruments in endodontics. Bioact Mater. 2023 Apr;22:91.

23. Madarati AA. Factors influencing incidents of complications while using nickel-titanium rotary instruments for root canal treatment. BMC Oral Health. 2019 Nov 11;19(1).

24. Uygun AD, Kol E, Topcu MKC, Seckin F, Ersoy I, Tanriver M. Variations in cyclic fatigue resistance among ProTaper Gold, ProTaper Next and ProTaper Universal instruments at different levels. Int Endod J. 2016 May 1;49(5):494–9.

25. Park H-J, Seo M-S, Moon Y-M. Root canal volume change and transportation by Vortex Blue, ProTaper Next, and ProTaper Universal in curved root canals. Restor Dent Endod.

2018;43(1).

26. Jethi N, Beniwal J, Yadav R, Kaur S, Nain V, Gupta C. The effect of speed and rotation for protaper file systems on postobturation pain in a single visit and multiple (two) visits in root canal therapy: an in vivo study. J Int Soc Prev Community Dent. 2021 Nov 1;11(6):695.

27. Jang YE, Kim Y, Kim BS. Influence of preoperative mechanical allodynia on predicting postoperative pain after root canal treatment: a prospective clinical study. J Endod. 2021 May 1;47(5):770-778.e1.

28. Nassar S, Shetty HK, Nair PMS, Gowri S, Jayaprakash K. Comparative evaluation of fracture resistance of endodontically treated bicuspids instrumented with hand files, trunatomy, protaper next, protaper gold, and waveone: an in vitro study. J Pharm Bioallied Sci. 2022;14(Suppl 1):S600.

29. Madani Z, Soleymani A, Bagheri T, Moudi E, Bijani A, Rakhshan V. Transportation and centering ability of neoniti and protaper instruments; a cbct assessment. Iran Endod J. 2017 Dec 1;12(1):43.

30. Patnana A, Chugh A. Endodontic management of curved canals with protaper next: a case series. Contemp Clin Dent. 2018 Jun 1;9(Suppl 1):S168.

REABSORÇÃO EXTERNA CAUSADA POR AVULSÃO DENTÁRIA: RELATO DE CASO CLÍNICO

VICTOR GABRIEL FREITAS PAIVA
GRADUANDO

PROF.ª DR.ª SIDINÉIA FEITOZA DE JESUS
ORIENTADORA

INTRODUÇÃO

Nas últimas décadas, foi demonstrado que o traumatismo dentário alveolar é a causa de um grande número de perdas dentárias. Isso se torna ainda mais importante quando o atendimento de emergência não é feito de forma que facilite a persistência do elemento dentário na cavidade oral1. O trauma oral é responsável por cerca de 5% de todas as lesões físicas e a incidência é maior em crianças pequenas. Lesão dentária traumática geralmente não é uma emergência com risco de vida, portanto, o público e os serviços de emergência consideram uma situação menos urgente. Estudos mostram que 48,45% das lesões dentárias ocorrem na infância, antes dos 10 anos de idade2–4. A avulsão é uma lesão dentária grave em que o dente é completamente extraído do alveolar devido ao trauma. Em uma lesão por avulsão, o ligamento periodontal, o feixe neurovascular, o cemento, o osso alveolar e a gengiva são danificados. O prognóstico depende das medidas tomadas no local do acidente ou imediatamente após a avulsão. Se a ação não for tomada imediatamente, podem ocorrer consequências em longo prazo, incluindo complicações do tratamento pós-operatório e inflamação ou reabsorção radicular externa (RRE)5–8.

A reabsorção radicular (RR) é um processo patológico caracterizado pela perda de material radicular devido à inflamação causada por infecção bacteriana, lesão traumática, irritação física ou química9,10. As RRs são classificadas em internas e externas, sendo a RR externa subdividida em RR superficial, inflamatória ou alternativa (anquilose) e a interna de substituição e inflamatória. O diagnóstico precoce é o fator mais crítico para ajudar a determinar rapidamente o melhor tratamento a ser iniciado e para reduzir as consequências do progresso contínuo da RR11,12. O diagnóstico de RR pode ser confirmado por radiografia periapical, radiografia panorâmica digital, radiografia panorâmica ou tomografia computadorizada de feixe cônico. A radiografia panorâmica é um exame complementar altamente recomendado, portanto, a chance de encontrar lesões devido à RR é muito alta10,13,14.

A RRE começa na área cervical do dente, abaixo do ponto de fixação epitelial. Além disso, a distribuição das lesões de reabsorção também é uma característica patognomônica da RRE. Especificamente, conforme o RRE progride, o tecido reabsorvido se estende para a dentina em uma direção circunferencial ou horizontal, deixando a polpa intacta15. A ozonioterapia tem uma ampla gama de aplicações na área odontológica, incluindo tratamento de cárie dentária, prevenção e tratamento de inflamação/ infecção, infecções agudas e crônicas, sanitização do canal radicular, reparação de tecidos, dor, disfunção temporomandibular, osteomielite, osteorradionecrose e necroses induzidas por medicamentos16.

A utilização da água ozonizada em tratamento endodôntico tem demonstrado redução significante com a taxa de sobrevivência de Enterococcus faecalis e Streptococcus mutans inoculados no canal radicular, indicando que a água de ozônio pode ser usada como agente de limpeza durante o tratamento da polpa17. Diante do exposto, o trabalho teve por objetivo relatar o caso clínico de uma reabsorção radicular externa após trauma dentário em paciente infantil.

RELATO DE CASO

Paciente P. G. P. B, gênero masculino, 9 anos de idade, brasileiro, sem problemas sistêmicos, procurou a clínica de Odontologia da Faculdade do Amazonas – IAES, relatando durante anamnese como queixa principal “estou com problema nos dentes da frente”. O responsável legal pela criança assinou o Termo de Consentimento Livre e Esclarecido – TCLE (Apêndice 1), Autorização de Uso de Imagem (Anexo 1) e o Termo de Assentimento Livre e Esclarecido – TALE (Apêndice 2).

Conforme a Resolução 466/12- CNS, IV. 3. Dos riscos e benefícios, toda pesquisa com seres humanos envolve riscos em variadas graduações”, os riscos relacionados ao relato de caso envolvem a quebra de sigilo e confidencialidade e, para tanto, os pesquisadores se comprometem manter em sigilo a sua identidade e do participante da pesquisa, assim como dados que possibilitem a sua identificação a fim de garantir o anonimato, porém todos os cuidados serão tomados para que não seja exibida a identidade dele(a). Todas as informações obtidas serão sigilosas e seu nome e do participante da pesquisa não será identificado em nenhum momento. Os dados serão guardados em local seguro e a divulgação dos resultados será feita de forma a não identificar a paciente (participante da pesquisa). Foi esclarecido aos responsáveis a possibilidade da perda do elemento dental, uma vez que o tratamento endodôntico, mesmo sendo realizado de forma correta, num caso de reabsorção radicular não retrata a certeza da recuperação do mesmo. Os benefícios são promover saúde oral, a tentativa de manter o elemento em boca e melhorar a qualidade de vida do menor participante da pesquisa.

O responsável legal pelo paciente informou que a criança já havia apresentado avulsão dentária anteriormente após trauma no Incisivo Central Superior Direito (elemento 11), e

que o dente foi reimplantado em novembro de 2020. Porém, não houve um bom resultado.

Durante a anamnese o paciente relatou não apresentar nenhuma alteração sistêmica relevante na história médica. Ao exame clínico intrabucal, observou-se mobilidade no elemento 11, foi realizado teste de percussão vertical, apresentando resposta positiva, no teste de percussão horizontal obteve-se resposta negativo e o teste de vitalidade com Endo-Ice (Maquira®, Brasil) resposta negativo. No exame radiografico periapical e tomografia computadorizada de feixe cônico, foi observado uma imagem radiolucida. (Figura 1, 2, 3, 4, A, B,C e D e 5).



Figura 1 - Aspecto intraoral arcada superior inicial



Figura 2 – Radiografia periapical inicial



Figura 2 – Radiografia periapical inicial

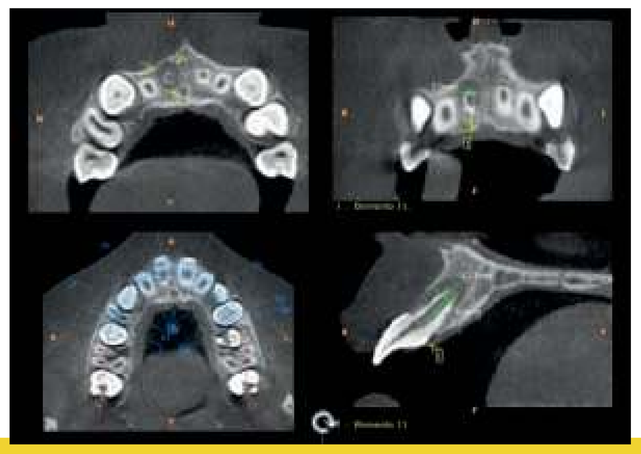

Figura 4 A – Referência de cortes; (B) – Corte coronal; (C) – Corte axial e D) – Corte sagital

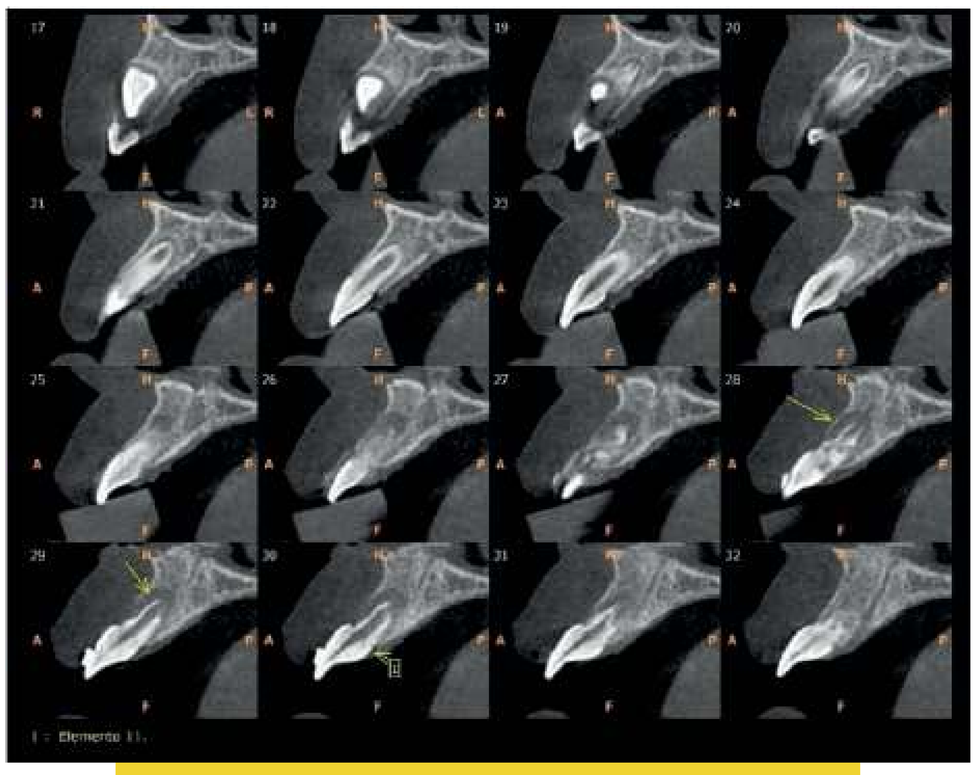

Figura 5 – Cortes parassagitais em escala 1:1, com intervalo de 1 mm entre eles.

RELATO DE CASO 2

Primeiramente, utilizou-se Digluconato de Clorexidina a 0,12% (Colgate®, USA) para assepsia da cavidade bucal, bochecho durante 1 minuto para diminuição da flora bacteriana. Posteriormente, foi realizado a técnica anestésica no nervo naso palatino, seguido da infiltrativa com a solução anestésica Articaína 4% com Epinefrina 1:100.000 (DFL®, Brasil). Foi realizado o isolamento absoluto com grampo de asa nº 26 (SS White®, Brasil) e lençol de borracha (MK Life®, Brasil) (Figuras 6 A, B e 7). Complementando com uso da barreira gengival Top dam (FGM®, Brasil) para vedar integralmente toda a região.



Figura 6 A – Bloqueio do nervo alveolar superior naso palatino



Figura 6 B – Anestesia infiltrativa



Figura 7 – Isolamento absoluto

Para iniciar o tratamento endodôntico, foi observado o ponto de eleição 2mm abaixo do cíngulo e iniciou-se a trepanação, realizando a forma de contorno de forma triangular com base maior voltada para incisal, caneta de alta rotação

utilizando ponta esférica diamantada 1014HL (Komet®, Brasil) (Figura 8). A broca Endo Z (Kavo®, Alemanha) em alta rotação, foi utilizada para o alisamento das paredes. Para remover irregularidades e melhorar o alargamento do canal até o terço médio foi utilizado as brocas Gates Glidden n°02 e n°03 (Dentsply, Alemanha).



Figura 8 – Acesso

processo de irrigação/aspiração deu-se a cada troca de lima irrigando com água ozonizada como solução de escolha (Figura 9). Deu-se inicio a instrumentação do canal, com odontometria da lima especial #10 (Figura 10), iniciando o preparo biomecânico com a técnica de Oregon Modificada, foi realizado batente e a lima de memória de escolha foi #80 (Figura 11), seguiu-se com escalonamento, intercalando com a lima de memória e finalizando a instrumentação do canal.

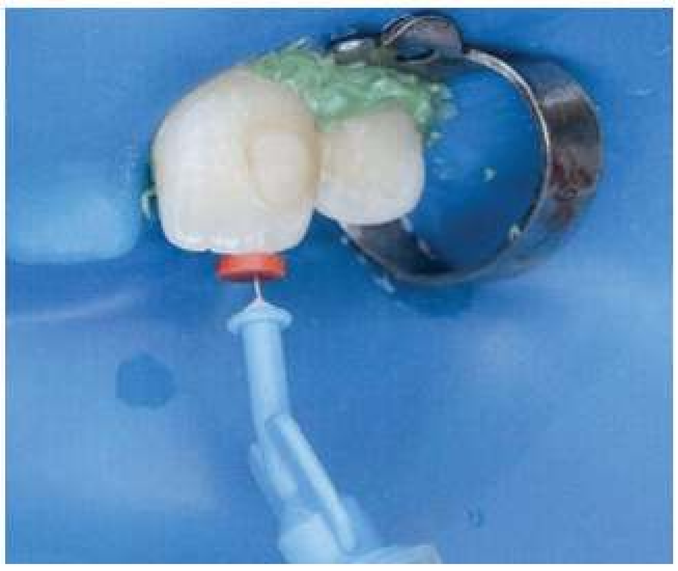

Figura 9 – Irrigação água ozonizada

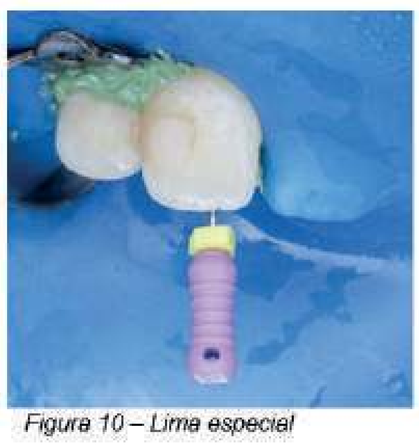

Figura 10 – Lima especial



Figura 11 – Limas do tipo K de Segunda Série

Para realizar a prova do cone foi escolhido cone de guta-percha principal #80 feito a desinfecção em Hipoclorito de Sódio a 1%, após 1 minuto foi realizado o teste com o cone na medida e travamento, confirmando com o raio X periapical (Figura 12). Foi feito a última irrigação e secagem do canal com cone de papel absorvente estéril #80 até que estivesse completamente seco. Logo em seguida deu-se início ao preparo do cimento obturador (Sealer 26®) observando a consistência ideal para a obturação do canal. Foi levado o cone principal #80 com o cimento obturador e preenchido a cavidade do canal (Figura 13). Finalizando por fim a obturação do canal. Foi feito o corte do cone de guta percha seguido da toalete e preenchido com cimento de ionômero de vidro (Ionoseal®) (Figuras 14, 15 e 16).



Figura 12 – Radiografia prova do cone

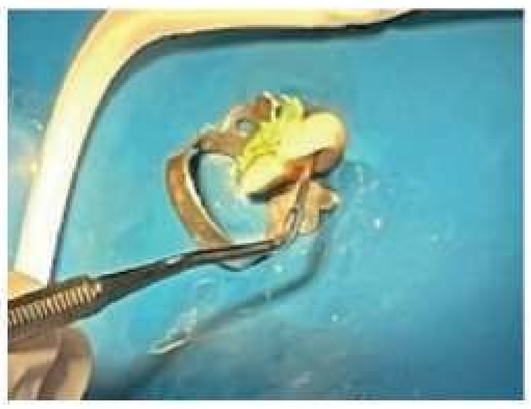

Figura 13 – Cone/Cimento – visão clínica



Figura 14 – Corte da guta percha



Figura 15 – Bisnaga Ionoseal



Figura 16 – Elemento Obturado

Após um mês, o paciente retornou e foi constatado que ainda havia indícios de RRE (Figura 17), porém, sem taxas de avanço, apesar de ainda apresentar mobilidade grau 2 ao exame clínico. Já no terceiro mês foi observada uma melhora relevante no quadro, com sugestão inicial de discreta

remodelação óssea da raiz com base na radiografia periapical (Figura 18), entretanto ao exame clínico ainda apresentava no teste de percursão horizontal, mobilidade grau 1. Em acompanhamento periódico evidenciou-se no nono mês a significativa redução da RRE, bem como o avanço da remodelação óssea e regressão total da lesão apical (Figura 19).



Figura 17 – Comparativo de radiografia inicial e após 1 mês.



Figura 18 – Radiografia após 3 meses



Figura 19 – Radiografia após 9 meses

A detecção precoce e escolha de uma conduta correta juntamente de um bom prognóstico são fatores fundamentais para que o tratamento obtenha sucesso. O tratamento endodôntico convencional associado a ozonioterapia foi efetivo, resultando na manutenção do elemento dentário na cavidade bucal. Regredindo lesão, mobilidade e reabsorção. Mantendo assim a sua função e autoestima do paciente.

REFERÊNCIAS

1. Rodrigues T, Fg R, Rocha JF. Avulsão dentária: proposta de tratamento e revisão da literatura. Rev Odontol da Univ Cid São Paulo. 2010;22(2):147–53.

2. Uzarevic Z, Ivanisevic Z, Karl M, Tukara M, Karl D, Matijevic M. Knowledge on pre-hospital emergency management of tooth avulsion among croatian students of the faculty of education. Int J Environ Res Public Health. 2020 Oct 1;17(19):1–9.

3. Glendor U. Has the education of professional caregivers and lay people in dental trauma care failed? Dent Traumatol. 2009 Feb;25(1):12–8.

4. Udoye CI, Jafarzadeh H, Abbott P V. Transport media for avulsed teeth: a review. Aust Endod J. 2012 Dec;38(3):129–36.

5. Abraham Y, Christy R, Gomez-Kunicki A, Cheng T, Eskarous S, Samaan V, et al. Management of dental avulsion injuries: a survey of dental support staff in Cairns, Australia. Dent J. 2021 Jan 1;9(1).

6. Flores MT, Andersson L, Andreasen JO, Bakland LK, Malmgren B, Barnett F, et al. Guidelines for the management of traumatic dental injuries. II. avulsion of permanent teeth. Dent Traumatol. 2007 Jun;23(3):130–6.

7. Petrovic B, Marković D, Peric T, Blagojevic D. Factors related to treatment and
outcomes of avulsed teeth. Dent Traumatol. 2010 Feb;26(1):52–9.

8. Kostka E, Meissner S, Finke CH, Mandirola M, Preissner S. Multidisciplinary treatment options of tooth avulsion considering different therapy concepts. Open Dent J. 2014 Oct 27;8(1):180.

9. Bănică AC, Roxana IM, Gheorghe DN, Trușcă AG, Drăghici EC, et al. Root resorption prevalence in adults from dolj county, Romania: a radiological evidence. 2018;10(4):1-10.

10. Marinescu IR, Bănică AC, Mercuţ V, Gheorghe AG, Drăghici EC, Cojocaru MO,et al. Root resorption diagnostic: role of digital panoramic radiography. Curr Heal Sci J. 2019;45(2):156.

11. Di Giorgio G, Salucci A, Sfasciotti GL, Iaculli F, Bossù M. External Root Resorption Management of an Avulsed and Reimplanted Central Incisor: A Case Report. Dent J. 2021 Jun 1;9(6).

12. Aidos H, Diogo P, Santos JM. Root Resorption Classifications: A Narrative Review and a Clinical Aid Proposal for Routine Assessment. Eur Endod J. 2018;3(3):134–45.

13. Snel R, Van De Maele E, Politis C, Jacobs R. Digital dental radiology in Belgium: a nationwide survey. Dentomaxillofac Radiol. 2018;47(8).

14. Svenson B, Ståhlnacke K, Karlsson R, Fält A. Dentists' use of digital radiographic techniques: Part II - extraoral radiography: a questionnaire study of Swedish dentists. Acta Odontol Scand. 2019 Feb 17;77(2):150–7.

15. Chen Y, Huang Y, Deng X. External cervical resorption—a review of pathogenesis and potential predisposing factors. Int J Oral Sci. 2021 Dec 1;13(1).

16. Paixão LD, Dietrich L, Martins LHB, Barros DV de. Terapias alternativas na endodontia- ozonioterapia: Revisão de literatura. Res Soc Dev. 2021;10(6):1–8.

17. Cardoso MG. estudo da eficiência da água ozonizada como solução irrigadora na eliminação de candida albicans, enterococcus faecalis e endotoxinas do canal radicular . São José dos Campos: Universidade Estadual Paulista; 2006.

HIPERPLASIA FIBROSA INFLAMATÓRIA: RELATO DE CASO

DIELMA DOS SANTOS ZAGONEL
GRADUANDA

PROF. MSC. LUCIANA ALEIXO DOS SANTOS DE MELO
ORIENTADOR

PROF. JORGE CARRAZANA
COORIENTADOR

INTRODUÇÃO

A hiperplasia fibrosa inflamatória (HFI) é uma lesão oral proliferativa não neoplásica caracterizada por um aumento no número de células estimuladas por uma irritação crônica de baixo grau devido a próteses mal ajustadas ou hábitos parafuncionais. A taxa de prevalência de HIF varia de 5 a 25,2% das lesões orais de registros de biópsia e representa 65% das lesões encontradas em usuários de próteses(1–4).

Clinicamente, apresenta-se geralmente como um nódulo mole, assintomático, de coloração branco-amarelada, séssil, de superfície lisa. Independentemente de terem ou não úlceras superficiais, as lesões variam em tamanho pequeno à centímetros de diâmetro. A superfície pode ser hiperqueratótica ou ulcerada devido a traumas repetidos(5,6).

Histologicamente, a HFI é caracterizada por uma massa nodular sólida, não encapsulada, de tecido conjuntivo fibroso denso e, às vezes, hialinizado. O epitélio superficial geralmente é atrófico, mas pode apresentar sinais de trauma continuado, como excesso de queratina, edema intracelular das camadas superficiais ou ulceração traumática(5,7).

A região vestibular anterior da maxila é mais comumente lesada, acometendo mais frequentemente pacientes do sexo feminino, caucasianas, adultas e idosas (principalmente na quinta década de vida) e que utilizam próteses. Também pode afetar o lábio (especialmente a comissura) com menos frequência, geralmente como resultado de trauma local(6,8).

A excisão simples com o uso de bisturi é o tratamento de escolha da HFI e a recorrência é improvável, a menos que o trauma desencadeante continue ou se repita. No entanto, este método está fortemente ligado à diminuição da profundidade do sulco bucal e, ocasionalmente, à perda do vestíbulo oral. Ao realizar uma vestibuloplastia com aprofundamento do vestíbulo, mas sem unir as bordas cirúrgicas, esse problema pode ser minimizado. Crioterapia, laserterapia e microabrasão são algumas opções adicionais de tratamento sugeridas. No entanto, é crucial realizar uma biópsia para diagnosticar a lesão(5,8,9).

O cirurgião-dentista deve estar atento a cada caso para fazer um diagnóstico preciso e prescrever a conduta adequada, ressaltando que o procedimento cirúrgico muitas vezes é rápido e seguro e devolve o bem-estar geral do paciente. O acompanhamento periódico é necessário a cada seis meses para monitorar qualquer recidiva(4,9).

As biópsias referem-se à remoção de tecido vivo para análise diagnóstica microscópica. É um procedimento que visa diagnosticar com precisão uma lesão quando não há outra forma de fazê-lo sem causar mais danos. Para fins de indicar o melhor caminho do tratamento, é de fundamental importância. As biópsias excisionais são aquelas em que toda a lesão é retirada, e as incisionais são aquelas em que apenas uma parte da lesão é retirada, são categorizadas de acordo com a quantidade de material retirado(2,10).

Com base no exposto, este trabalho teve como objetivo descrever um relato de caso de uma hiperplasia fibrosa inflamatória (HFI) baseado na remoção cirúrgica convencional.

RELATO DE CASO

Paciente V. Y. S. T., gênero feminino, 18 anos, melanoderma, compareceu a clínica de especialização de cirurgia e traumatologia bucomaxilofacial da Faculdade do Amazonas – IAES, com queixa principal “estou com uma lesão na gengiva no lado superior direito da boca com coloração branco-amarelada”. Reiterou ainda, que a lesão tinha se desenvolvido após um trauma durante a escovação dos dentes há 1 ano e que apresentou crescimento rápido com três meses. A paciente relatou não possuir doenças sistêmicas. Durante o exame clínico foi observado a lesão nodular bem delimitada na região superior direita (maxila) da paciente, com textura lisa (Figura 1). Foi realizado radiografia panorâmica, porém não foi possível observar lesão nodular e pediculada envolvendo os elementos dentários 13, 14 e 15 devido esta não ter atingido o tecido ósseo (Figura 2).



Figura 1 – Aspecto clínico intrabucal inicial



Figura 2 – Radiografia panorâmica inicial

A hipótese de diagnóstico foi de granuloma piogênico. O tratamento proposto foi a remoção cirúrgica da lesão e realização da biópsia excisional. Para iniciar o procedimento cirúrgico, utilizou-se inicialmente anestesia local na região com Articaína 4% com Epinefrina 1.100.000 (DFL®) do tipo infiltrativa com agulha curta na papila e observou-se demasiado sangramento pós-anestésico (Figuras 3 e 4).



Figura 3 – Anestesia local



Figura 4 – Vista da lesão pós-anestésico

Em seguida, foi realizada a incisão do tipo excisional, para remoção da lesão completa. Com auxílio de bisturi lâmina nº 15 C (Solidor), afastador labial e pinça dissecção anatômica com serrilha 14,5 cm (Weldon) e sugador cirúrgico, a lesão foi completamente removida (Figuras 5 e 6).



Figura 5 – Incisão tipo excisional



Figura 6 – Remoção completa da lesão

Foi removido aproximadamente 19-20 mm de lesão,sendo esta armazenada em um recipiente de vidro com formaldeído e, em seguida, foi enviado para laboratório para biópsia (Figura 7).



Figura 7 – Lesão removida completamente

Não foi necessário a síntese cirúrgica devido o tamanho da lesão. A peça cirúrgica foi armazenada e enviada para estudo anatomopatológico (Figura 8). O exame microscópico revelou fragmentos de mucosa oral revestidos por epitélio pavimentoso estratificado, e no tecido conjuntivo observou-se intenso conteúdo de tecido fibroso. Diante disso, foi descartada a hipótese de granuloma piogênico e confirmado o diagnóstico de hiperplasia fibrosa inflamatória (HFI).

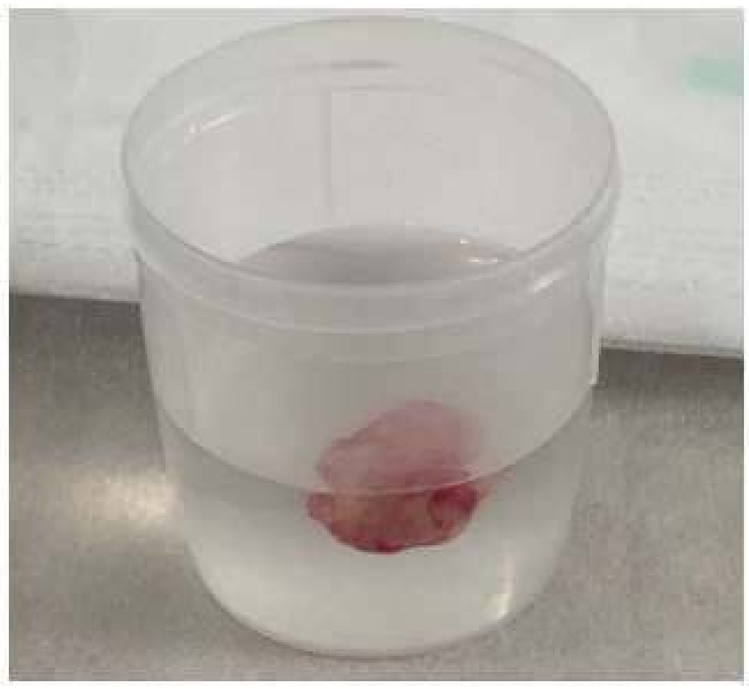

Figura 8 – Peça armazenada para biópsia

A paciente retornou 24 dias após o procedimento cirúrgico e foi constatado a recidiva da lesão (Figura 9). Optou-se novamente pela remoção cirúrgica da lesão (Figura 10). Após 15 dias a paciente retornou para acompanhamento e não foi possível observar a cicatrização completa (Figura 11). Portanto, a paciente continua mantida em acompanhamento para proservação a cada 6 meses.



Figura 9 – Recidiva da lesão após 24 dias recidiva.



Figura 10 – Aspecto final após remoção da



Figura 11 – Aspecto final após 15 dias.

DISCUSSÃO

A HFI é um raro tumor benigno de tecidos moles do palato duro(11). Segundo Paiva et al.(12) a HFI não é considerada uma lesão comum em crianças e adolescentes. Geralmente está associada a traumas crônicos de baixa intensidade frequentemente causados por próteses dentárias mal adaptadas em adultos. Tektonidou(13) afirmou que devido a trauma persistente de agentes físicos, as regiões que são mais afetadas é a área anterior da maxila e mandíbula em proporções variadas. Neste caso apresentado, a área afetada por HFI foi a região maxilar direita e muito possível por ter sofrido trauma durante a escovação dos dentes.

Segundo Paiva et al.(12) as características clínicas da lesão de HFI, normalmente trata-se de um crescimento exofítico de superfície lisa que pode ser de consistência firme ou mole com coloração semelhante à mucosa ou coloração eritematosa. Acrescenta Santos et al.(14), histologicamente HFI se apresenta em epitélio escamoso estratificado queratinizado, tecido conjuntivo denso e fibroso com infiltrado inflamatório crônico. No presente caso clínico, as características da lesão era coloração branco-amarelada, de superfície lisa e consistência firme.

Para Çayan et al.(15) a remoção da causa subjacente ou um procedimento cirúrgico é a base do tratamento, uma vez que quando uma condição está ligada à presença de uma substância, como uma prótese, é necessário retirá-la por um período de tempo que pode variar de 7 a 15 dias para que a condição seja reavaliada. Porém, Macedo(16) afirmou que a eliminação dos fatores causadores pode levar à redução do tamanho da HFI, mas o tratamento definitivo é a remoção cirúrgica da lesão, sendo a mais indicada a excisão cirúrgica convencional com lâmina de bisturi. Neste caso clínico, optou-se como forma de tratamento a remoção da lesão de forma convencional com auxílio de bisturi.

Conforme elucidado por Sethi et al.(17), a biópsia excisional é a terapia cirúrgica estabelecida na literatura, portanto a remoção cirúrgica da lesão geralmente é realizada após a extinção da substância irritante, com pequena margem de segurança, devendo o material ser sempre encaminhado para investigação histopatológica ou anatomopatológico. Neste caso apresentado, concordando com os autores, foi realizado a biópsia excisional e a peça foi encaminhada para laboratório para confirmação da lesão por meio de exame anatomopatológico (biópsia).

Segundo Magro(18), os bisturis têm sido o instrumento de escolha para muitos procedimentos orais de tecidos moles devido à sua facilidade de uso, baixo custo, capacidade de corte preciso e cicatrização favorável da ferida, mas as desvantagens incluem falta de hemostasia do campo cirúrgico e aumento da dor e edema pós-operatório. No estudo de Jesus et al.(19), foi feito um estudo com 22 indivíduos com HFI, os procedimentos cirúrgicos convencionais foram feitos em condições de sangramento contínuo e não necessário a suturas para manter a profundidade do sulco do vestíbulo. Neste estudo, não houveram desvantagens no procedimento quanto ao uso do método convencional e corroborando com os autores supracitados, também não foi necessário síntese cirúrgica.

Katanec et al.(11) em seu estudo afirmaram que a recidiva estava presente em 28% dos casos, após enucleação de HFI. No estudo de Varghese et al.(20), parecido com o caso clínico aqui apresentado, no tratamento de HFI, o indivíduo em análise clínica após feito a remoção de forma convencional também apresentou recidiva e, foi feita novamente a remoção, com isso, feito proservação de 15 meses não houve índices de recidiva da lesão. No presente caso a paciente também apresentou recidiva, porém, a paciente encontra-se ainda sob acompanhamento clínico a cada 6 meses desde o procedimento cirúrgico realizado.

CONCLUSÃO

Conclui-se que a hiperplasia fibrosa inflamatória pode ser causada por vários motivos, sendo o mais comum por traumas. O cirurgião-dentista deve estar atento a cada caso para desenvolver um diagnóstico preciso e um tratamento adequado, ressaltando que a operação cirúrgica é frequentemente rápida e segura, restaurando o bem-estar geral do paciente. Um acompanhamento frequente a cada seis meses é necessário para monitorar qualquer possível recidiva e garantir um prognóstico positivo.

REFERÊNCIAS

1. Dhanuthai K, Rojanawatsirivej S, Somkotra T, Shin HI, Hong SP, Darling M, et al. Geriatric oral lesions: a multicentric study. Geriatr Gerontol Int. 2016 Feb 1;16(2):237–43.

2. Silva LP, Leite RB, Sobral APV, Arruda JA, Oliveira L V., Noronha MS, et al. Oral and maxillofacial lesions diagnosed in older people of a brazilian population: a multicentric study. J Am Geriatr Soc. 2017 Jul 1;65(7):1586–90.

3. de Jesus AO, Matias MDP, de Arruda JAA, Aires AV, Gomes IP, Souza LN, et al. Diode laser surgery versus electrocautery in the treatment of inflammatory fibrous

hyperplasia: a randomized double-blind clinical trial. Clin Oral Investig. 2020 Dec 1;24(12):4325–34.

4. Amaral MBF, De Ávila JMS, Abreu MHG, Mesquita RA. Diode laser surgery versus scalpel surgery in the treatment of fibrous hyperplasia: a randomized clinical trial. Int J Oral Maxillofac Surg. 2015 Nov 1;44(11):1383–9.

5. Santos T, Martins-Filho PRS, Piva MR, De Souza Andrade ES. Focal fibrous hyperplasia: a review of 193 cases. J Oral Maxillofac Pathol. 2014 Sep 1;18(Suppl 1):S86.

6. Souza IT, Simonato LE. Hiperplasia fibrosa inflamatória. Arch Heal Invest. 2018;7(4):70.

7. Khanna M, Ramanathan S, Fasih N, Schieda N, Virmani V, McInnes MDF. Current updates on the molecular genetics and magnetic resonance imaging of focal nodular hyperplasia and hepatocellular adenoma. Insights Imaging. 2015 Jun 28;6(3):347.

8. Oliveira BM, Aguiar AP, Silva LM, Gargioni Filho AC, Bianchi CMP. Hiperplasia fibrosa inflamatória. Rev Faipe. 2021;11(1):41–7.

9. Santos DPM, Hiramatsu JM, Fevretto CO, Silva JPP. Hiperplasia fibrosa inflamatória em mucosa oral: relato de caso. Arch Heal Invest. 2021;10(2):292–5.

10. Costa ML. Biópsia excisional de hiperplasia fibrosa inflamatória com laser de diodo de alta potência: relato de caso [trabalho de conclusão de curso - bacharelado]. Universidade Federal do Maranhão; 2022.

11. Katanec T, Bakula A, Filipović-Zore I, Kuna T. Symmetrical fibrous hyperplasia of the palate. Acta Stomatol Croat. 2021;55(2):207.

12. Paiva DJ, Santos S Dos, Thais Gimenez G. Fibrous hyperplasia associated with childhood trauma: case report. STOMATOS. 2020;26(51):5–12.

13. Tektonidou MG. Antiphospholipid syndrome nephropathy: from pathogenesis to treatment. Front Immunol. 2018 May 31;9(MAY).

14. Santos TS, Martins-Filho PRS, Piva MR, De Souza Andrade ES. Focal fibrous hyperplasia: a review of 193 cases. J Oral Maxillofac Pathol. 2014 Sep 1;18(Suppl 1):86–9.

15. Çayan T, Hasanoglu Erbaşar GN, Akca G, Kahraman S. Comparative evaluation of diode laser and scalpel surgery in the treatment of inflammatory fibrous hyperplasia: a split-mouth study. https://home.liebertpub.com/photob. 2019 Feb 8;37(2):91–8.

16. Macedo LN. Inflammatory fibrous hyperplasia: prevalence of diagonosed cases in a university and case reports. Oral Surg Oral Med Oral Pathol Oral Radiol. 2020 Jan 1;129(1):e37.

17. Sethi HS, Munjal D, Dhingra R, Malik NS, Sidhu GK. Natal tooth associated with fibrous hyperplasia – a rare case report. J Clin Diagn Res. 2015 Apr 1;9(4):ZD18.

18. Magro G. Differential diagnosis of benign spindle cell lesions. Surg Pathol Clin. 2018 Mar 1;11(1):91–121.

19. Jesus AO, Matias MDP, de Arruda JAA, Aires AV, Gomes IP, Souza LN, et al. Diode laser surgery versus electrocautery in the treatment of inflammatory fibrous hyperplasia: a randomized double-blind clinical trial. Clin Oral Investig. 2020 Dec 1;24(12):4325–34.

20. Varghese SS, Sarojini SB, George GB, Vinod S, Mathew P, Babu A, et al. Evaluation and comparison of the biopathology of collagen and inflammation in the extracellular matrix of oral epithelial dysplasias and inflammatory fibrous hyperplasia using picrosirius red stain and polarising microscopy: a preliminary study. J cancer Prev. 2015 Dec 30;20(4):275–80.

REABILITAÇÃO ORAL BIMAXILAR COM PRÓTESES CONJUGADAS E PLANEJAMENTO DIGITAL: RELATO DE CASO

ÉRICA FONSECA DA SILVA MORAIS FERRO
GRADUANDA

PROF. MSC. GUIBSON DA SILVA LITAIFF
ORIENTADOR

INTRODUÇÃO

As próteses parciais fixas são uma abordagem alternativa na Odontologia para tratar a perda estrutural e a falta de dentes, com o objetivo principal de restaurar a função mastigatória, fonoaudiológica e estética e manter o equilíbrio do sistema buco-maxilar. A perda de estrutura dentária após o tratamento endodôntico pode afetar a resistência do dente, sendo necessário o uso de retentores intraradiculares, como núcleos fundidos ou pinos pré-fabricados, cuja aplicação clínica depende inteiramente do número de estruturas da coroa. e a força oclusal aplicada na área(1–3).

A reabilitação oral com próteses fixas pode substituir dentes perdidos ou danificados. Assim, eles devem ser fabricados com materiais dentários esteticamente aceitáveis, duráveis, precisos e biocompatíveis para replicar a função dos dentes naturais o mais próximo possível(2,4).

Nos últimos anos, as reabilitações protéticas na área odontológica sofreram um forte desenvolvimento estético-funcional, beneficiando tanto do aperfeiçoamento de algumas técnicas laboratoriais como da definição de alguns critérios anatômicos úteis à estética do sorriso, além de representar uma parcela significativa da prática clínica diária(1,5).

As tecnologias de impressão tridimensional (3D) foram introduzidas no campo da odontologia para superar algumas das desvantagens da técnica subtrativa (fresadora). Esses métodos ganharam popularidade como manufatura aditiva (camada sobre camada). Além disso, podem ser utilizados para a confecção de próteses e modelos precisos com mínimo desperdício de material e são considerados técnicas econômicas e rápidas(6–9).

Os fluxos de trabalho convencionais para a reabilitação estética envolvem uma comunicação adequada com o técnico de laboratório dentário usando enceramento diagnóstico. O preparo do dente é mais conservador quando um mock-up diagnóstico é usado em comparação com o preparo à mão livre. Além disso, o enceramento diagnóstico melhora a comunicação com o paciente, pois mostra uma visualização realista das restaurações estéticas finais, além de fornecer aos clínicos uma melhor compreensão das expectativas estéticas do paciente. Como consequência, a satisfação do paciente com o tratamento depende estritamente da consistência do produto final com o mock-up(10,11).

Buscando uma melhor opção estética que não sacrifique as propriedades básicas de uma prótese dentária biomecanicamente favorável, têm sido utilizadas prótese parcial removível (PPR) metálicas conjugadas com próteses parcialmente fixas (PPF). Esteticamente, esses tipos de próteses têm aparência semelhante às PPRs convencionais, com conector maior, suportes oclusais e grampos posteriores(12).

PPRs conjugadas são amplamente utilizadas para substituir dentes perdidos e restaurar as dimensões oclusais verticais (DVO) para proporcionar conforto, manter a função do sistema bucal e mandibular, estética e saúde periodontal, visto que a DVO é resultado de um grande desequilíbrio oclusal, onde não apenas a perda dos dentes pode ser o fator responsável, como também as parafunções, dentre elas, o bruxismo. A restauração do DVO é necessária para uma prótese adequada e precisa ser realizada antes de qualquer procedimento restaurador final. Em geral, as próteses conjugadas podem ser indicadas para uma grande variedade de casos, exigindo um bom planejamento e execução, garantindo assim maior satisfação do paciente, tanto pela estética quanto pela função(12–16).

O tratamento protético, tais como coroas, PPF e próteses de arco completo, envolve o uso de vários materiais diferentes para substituir a estrutura dentária ausente. Tradicionalmente, estruturas metálicas ou metálicas revestidas com cerâmica (metal-cerâmica (MC)) têm sido usadas. Nos últimos anos, vários sistemas metal-free tornaram-se disponíveis para dentistas e pacientes. Em geral, as restaurações metal-free devem permitir que os profissionais reproduzam melhor a translucidez do dente(17).

Com os avanços contemporâneos na odontologia digital, as restaurações dentárias monolíticas fabricadas com tecnologia CAD/CAM estão ganhando popularidade entre pacientes e profissionais devido à sua facilidade de fabricação e características econômicas. O sistema CAD/CAM odontológico, em resumo, é constituído de um scanner para mapeamento tridimensional das arcadas, um software CAD para o projeto da construção protética e um software CAM para gerar um arquivo de controle numérico a ser utilizado pela última parte do sistema: a máquina que vai produzir a peça virtualmente projetada, que pode ser de tecnologia subtrativa (fresadoras) ou aditiva (impressoras 3D). Por exemplo, a construção de um protótipo, baseado na montagem virtual, reduz o número de erros no produto final e pode representar uma ferramenta fundamental para reabilitações estéticas e/ou cirurgias protéticas. Até o momento, os materiais CAD-CAM podem ser classificados como cerâmicos (cerâmica feldspática convencional e cerâmica de alta resistência) e materiais híbridos(3,18).

Este trabalho teve como objetivo relatar um caso clínico com finalidade estética e funcional em que se realizou a reabilitação em dentes anteriores através de próteses conjugadas parcialmente fixa e removível metal-free por

meio de planejamento digital.

RELATO DE CASO CLÍNICO

Paciente A. C. S. A., 52 anos, melanoderma, compareceu na clínica integrada de odontologia da Faculdade de Amazonas – IAES com queixa principal "estou insatisfeito com a estética dos meus dentes e queria fazer uso de prótese". Durante o exame clínico observou-se ausência dos elementos 14, 15, 16, 17, 18, 25, 26, 27 e 28 na arcada superior, além de apresentarem desgastes severamente e ausência dos elementos 33, 34, 35, 36, 37 e 38 na arcada inferior (Figuras 1 A, B e C; 2 A, B e C; 3 A, B e C). Paciente negava dor, disfalgia ou qualquer sintoma associado à disfunção de articulação têmporo-mandibular (DTM) e tinha bruxismo.



Figuras 1 – (A) – Aspecto inicial frontal; (B) – Aspecto inicial, vista lateral esquerda; (C) – Aspecto inicial, vista lateral direita



Figuras 2 – (A) – Aspecto clínico intraoral superior frontal; (B) – Aspecto clínico intraoral superior, vista lateral esquerdo; (C) – Aspecto clínico intraoral superior, vista lateral direito



Figuras 3 – (A) – Aspecto clínico intraoral completo frontal; (B) – Aspecto clínico intraoral completo, vista lateral esquerda; (C) - Aspecto clínico intraoral completo, vista lateral direita.

Foi solicitado radiografia panorâmica, onde foi possível observar boa integridade óssea e radicular sem lesões periapicais (Figura 4), além de canal tratado nos incisivos central e lateral superior (Figura 5). O tratamento proposto foi reabilitação oral com próteses conjugadas, sendo prótese fixa com pino de fibra de vidro com remanescente mais que 3 mm nas coroas e removível na arcada inferior.



Figura 4 – Radiografia panorâmica inicial



Figura 5 – Radiografia periapical inicial dos canais tratados

Realizou-se a o planejamento virtual para a reanatomização dos elementos com moldagem anatômica superior e inferior com silicone de condensação pesado e leve (Zetaplus ® Intro Kit – Zhermack), registro facial para montagem em articulador semi ajustável – ASA (Figuras 6 A, B e C). A partir desse material, foi feito o processo de enceramento digital nos dentes, seguindo proporções de altura/largura (Figuras 7 A, B e C). Feito isso, iniciou-se o processo de virtualização, escaneamento e prototipagem no programa Exocad® (CAD/CAM) e impresso com resina de modelo (Figuras 8 A, B e C).



Figura 6 – (A) – Montagem ASA; (B) – Vista lateral esquerda; (C) – Vista lateral direita



Figura 7 – (A) - Projeção digital das coroas em oclusão; (B) – Projeção digital da arcada inferior; (C) – Projeção digital da arcada completa



Figura 8 – (A) – Modelo 3D impresso, vista frontal superior; (B) – Modelo 3D, vista frontal inferior; (C) – Modelo 3D, vista oclusal superior e inferior

Em seguida, feito o preparo do meio bucal, removendo as restaurações dos incisivos central e lateral e desobturando os elementos 11, 12, 21 e 22 (Figuras 9 e 10).



Figura 9 – Radiografia periapical dos canais desobturados



Figura 10 – Elementos 11, 12, 21 e 22 desobturados

Para o preparo dos condutos, foi adaptado o pino de fibra de vidro (FGM®) e verificado o correto posicionamento do pino na medida de 12 mm (Figura 7). Para o recorte do pino utilizou-se brocas de pontas diamantadas 1111, 3118, 4138, 4138F, 3071, 3200 e 2200 (Invita®). O tratamento da superfície do retentor de fibra de vidro foi realizado com ácido fosfórico a 37% Condac 37 (FGM®) por 60 segundos, lavagem com água corrente e seco com leves jatos de ar. Subsequente, foi aplicado sobre a superfície do pino o agente de união, Silano Prosil (FGM®), com auxílio de uma ponta Cavibrush (FGM®) e aguardou-se o tempo de secagem de 1 minuto, aplicação de uma camada de Single Bond 2 (3M™ ESPE®) no pino, fotopolimerização por 20 segundos e cimentação com cimento resinoso dual (3M™ ESPE®) Os pinos foram inseridos adequadamente no núcleo através do reembasamento com resina composta dos elementos 11, 12, 21 e 22 com cimento resinoso autoadesivo RelyX™ U200 (3M™ ESPE®) e fotopolimerização (Figura 8)



Figura 7 – Pino de fibra de vidro liso nº 2



Figura 8 – Pino de fibra de vidro inserido no conduto radicular dos elementos 11, 12, 21 e 22

Dessa maneira, deu-se início aos preparos para coroa dos dentes 11, 12, 21 e 22 com posterior instalação de provisórios. Para o procedimento, foram utilizadas as pontas diamantadas #1014 para o sulco cervical, #2215 para os sulcos de orientação, união dos sulcos, desgastes vestibulares e término cervical em chanfrado, #3131 para desgaste palatino, #3203 para desgaste proximal e, posteriormente, discos de lixas Sof-Lex para acabamento (3M ™ ESPE®) e polimento. A construção do munhão foi feita com resina composta opaca com formato expulsivo (Figuras 9 A, B e C).



Figura 9 – (A) – Munhão com resina composta; (B) – Condensação da resina composta; (C) – Coroas cimentadas

Para realização da moldagem de trabalho, utilizou-se a técnica de dupla moldagem, com silicone pesado e leve (Zhermack, Zetaplus, Oranwash L). Iniciou-se com a seleção da moldeira de estoque metálica perfurada, seguido da moldagem inicial com silicone pesado, em seguida foi disperso em uma placa de vidro o silicone de condensação fluido e catalisador na medida de 1 para 1. Após a espatulação do silicone fluído, foi introduzido uma porção em uma seringa de elastômero (Injetor de elastômero, Maquira) e aplicado no sulco gengival, com um leve jato de ar, o restante do silicone foi aplicado na moldeira e levado para a arcada superior até tomar presa. Após a obtenção do molde de trabalho, foi enviado para o laboratório junto ao modelo de estudo inferior obtido anteriormente. Foi feito a seleção de cor para as coroas totais, e a cerâmica escolhida foi a de dissilicato de lítio e.max em bloco (Bloco CAD/CAM IPS e.max Cerec, Ivoclar Vivadent), coroa cor A1 e cervical A2.
Por fim, foi realizado um provisório dos elementos 12 ao 22 com a resina bisacrílica (Mock-up) (Structure 3, Voco) para aguardar as coroas definitivas do laboratório (Figuras 10 A, B e C; 11 A e B).

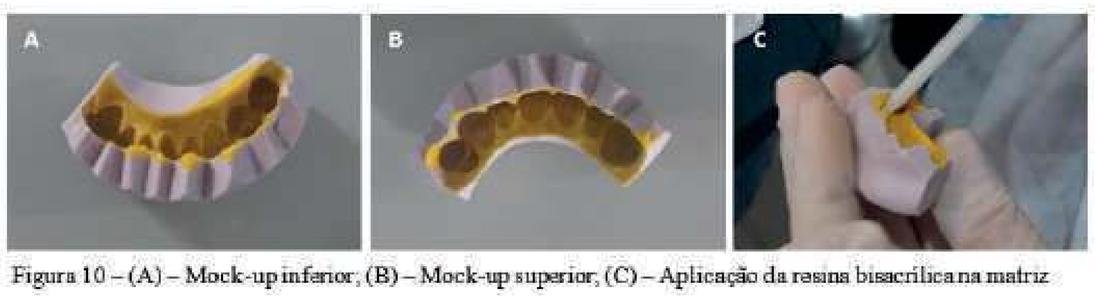

Figura 10 – (A) – Mock-up inferior; (B) – Mock-up superior; (C) – Aplicação da resina bisacrílica na matriz

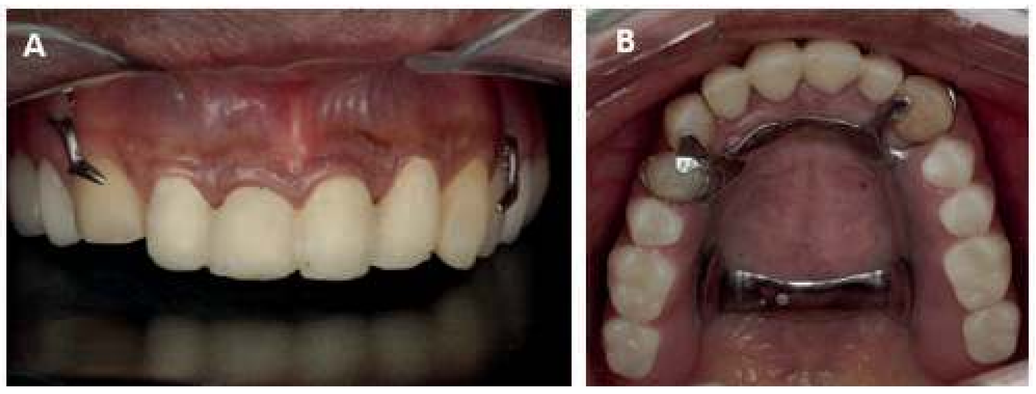

Figuras 11 – (A) – Provisórios com a resina bisacrílica (*mock-up*); (B) – Provisórios com a resina bisacrílica, vista oclusal

Na sessão seguinte, já com as coroas totais (Figuras 12 A, B e C), foi removido todo o provisório de bisacrílica e feito a limpeza dos preparos, para receberem as coroas totais, em seguida foi realizado o tratamento de superfície.



Figura 12 – (A) – Coroas totais, vista vestibular; (B) – Coroas totais, vista interna; (C) – Coroas no modelo

Foram posicionadas as coroas na porta faceta (VeneerME Stick Pad MINI, Smile Line) para ter um melhor manuseio das peças. Primeiramente, foi realizado o ataque ácido na face interna das coroas com o ácido fluorídrico 10% (Condac Porcelana, FGM) em cada coroa por 15 segundos, após a limpeza e secagem, foi aplicado o Ácido Fosfórico 35% (Ultra Etch, Ultradent) em cada coroa por 30 segundos, após a limpeza e secagem, foi aplicado o Silano 3 camadas, (Prosil, FGM) cada aplicação com cerca de 1 minuto de espera até o produto secar por completo, por fim, aplicação do adesivo Universal (Single Bond, 3M ESPE) em cada coroa e deu-se um jato de ar, para gerar uma fina camada e então fotoativação por 30 segundos (Figuras 13 A-E).



Figura 13 – (A) – Aplicação do ácido fluorídrico; (B) – Aplicação do ácido fosfórico; (C) – Aplicação do agente de união



Figura 13 – (D) – Aplicação do sistema adesivo; (E) – Fotoativação do sistema adesivo

Em razão do cimento ser auto condicionante, autoadesivo e dual RelyX™ U200 (3M™ ESPE®), não foi necessário condicionar os elementos dentários. Com as coroas já preparadas para cimentação, foi aplicado na proporção de 1 para 1, disparo automático do aplicador, o material foi manipulado com uma espátula plástica fina e aplicado nas coroas dos elementos 11 e 21, as coroas foram introduzidas nos elementos dentários e feito o ajuste interproximal com o fio dental, o excesso de cimento foi removido com uma sonda exploradora. O mesmo procedimento foi feito nos elementos 12 e 22 (Figura 14)


Figura 14 – Cimentação das coroas

Logo após, cada face de cada coroa foi fotopolimerizada durante 60 segundos. Os contatos oclusais foram, novamente, verificados em máxima intercuspidação habitual, protrusão e lateralidade a fim de verificar e eliminar qualquer contato prematuro.

Para a prótese parcial removível (PPR), foi confeccionado guias para determinação dos elementos pilares diretos e indiretos, avaliação do paralelismo e avaliação das áreas retentivas com o disco calibrador 0.25 mm. Para o preparo da boca, seguiu-se: 1) confecção dos nichos, 2) desgastes baseados no delineamento e coroa guia nos dentes. Foi realizado a moldagem de trabalho e em seguida, após o desenho estrutural sobre o modelo, encaminhou-se ao laboratório para confecção da estrutura metálica. Logo após foram confeccionados os planos de orientação com cera para determinar a dimensão vertical de oclusão (DVO) (Figuras 15 A, B e C).



Figuras 15 (A) – Modelo de gesso inferior; (B) – Visa oclusal da armação metálica no modelo de gesso; (C) – Planos de orientação com cera

Foram certificadas em adaptação, cor e oclusão das próteses, e o conjunto foi novamente encaminhado ao laboratório para acrilização destas. Após acrilização, as próteses foram instaladas, sendo verificados parâmetros relacionados à oclusão, assentamento, estética e conforto do paciente (Figuras 16 A-D, 17 A-C, 18, 19 A e B). O paciente foi orientado quanto à higienização, correta inserção e remoção das próteses e solicitado um acompanhamento para proservação. Ao final do tratamento, o paciente relatou completa satisfação com a reabilitação oral com próteses conjugadas.



Figura 16 – (A) – Vista do planejamento completo; (B) – Aspecto final imediato; (B) – Aspecto final vista oclusal


Figura 16 – (D) – Aspecto final frontal



Figuras 17 – (A) – Aspecto final frontal; (B) – Aspecto final, vista lateral esquerda; (C) – Aspecto final, vista lateral direita

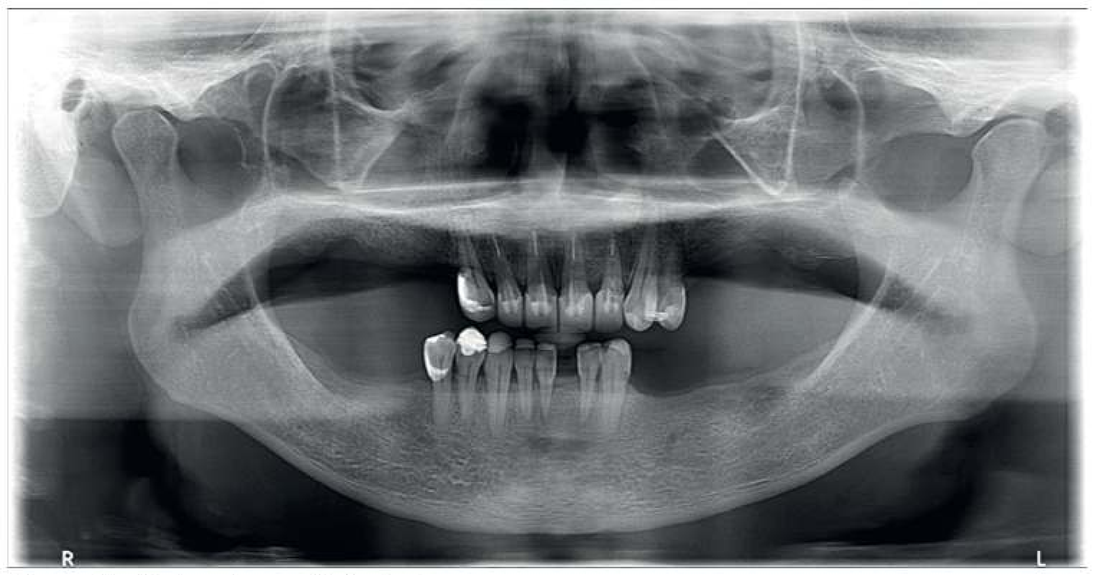

Figuras 18 – Radiografia panorâmica final



Figura 19 – (A) – Aspecto inicial; (B) – Aspecto final.

Mondelli et al.(19) afirmaram que o aspecto funcional da qualidade de vida relacionada à saúde bucal não é importante apenas no campo da Odontologia. A qualidade de vida relacionada à saúde bucal também afeta o bem-estar geral do indivíduo. Para Gonzalez-Gonzalez et al.(20), a qualidade de vida relacionada à saúde bucal se correlaciona com a qualidade de vida geral sobre à saúde e que a perda dentária afeta psicologicamente os pacientes. Neste caso clínico, o paciente buscou tratamento devido o comprometimento com sua autoestima, visto que esta encontrava-se afetada negativamente.

Com base em Liu et al.(21), o uso crescente de pinos de fibra para restaurar dentes tratados endodonticamente com perda de estrutura coronária tem se mostrado eficaz e o pino em combinação com cimento resinoso e material restaurador pode formar um complexo estrutural e funcionalmente homogêneo com a dentina radicular. Ainda assim, Garcia et al.(22) descreveram que os pinos de fibra são promovidos devido à sua excelente biocompatibilidade, propriedades estéticas e mecânicas e mostraram que a maioria das falhas de pinos de fibra são causadas por falha de união entre o pino e a dentina.

Concordando com os autores supracitado, no caso clínico apresentado, fez-se uso de retentor intrarradicular (pino e fibra de vidro), visto que o paciente apresentou perda significativa da coroa e este, apresentou resultados satisfatórios.

Segundo Lopes et al.(23), reabilitações que incluem muitas próteses são mais complicadas. Liu et al.(21) afirmaram que a associação de abordagens, que empregam implantes como opção inicial, pode não ser viável devido a restrições de acesso ou econômicas. Portanto, as PPF conjugadas com PPR é uma solução econômica que preserva os dentes saudáveis(24). Neste caso clínico, concordando com os autores utilizou-se PPF associada à PPR para reabilitação oral do paciente.

Para Bedrossian, Chung e Ramos(25), uma coroa provisória bem confeccionada ou uma PPF é vital para a obtenção de uma prótese definitiva de boa qualidade. Uma coroa provisória ou PPF deve manter a posição do dente, proteger a polpa, manter a relação periodontal e estabelecer função e estética. Lopes et al.(23) afirmaram que a estrutura dental, o preparo e a integridade dos tecidos envolvidos devem ser preservados durante o uso da restauração provisória. O material utilizado deve suportar a função mastigatória, a estabilidade oclusal, a estética e a saúde dos tecidos pulpares, sendo as resinas à base de bisacrílico altamente recomendadas. Concordando com os autores, utilizou-se resinas à base de bisacrílico para confecção de restaurações provisórias nas coroas.

De acordo com Brandão et al(12), as próteses parciais fixas são muito desejadas para restaurar a oclusão, principalmente a função mastigatória, mantendo a harmonia do sistema estomatognático. Altos níveis de biocompatibilidade, radiopacidade e capacidade de imitar o dente natural são características das restaurações de cerâmica que maximizam a estética. Segundo Bae et al.(26), o tempo de vida da prótese, a saúde pulpar e periodontal das partes afetadas e a satisfação do paciente são os três fatores que determinam o sucesso das próteses fixas. Em associação com o caso clínico descrito, utilizou duas próteses conjugadas para a reabilitação do paciente, sendo PPF e PPR.

Cattoni et al.(27) afirmaram que nos últimos anos, as tecnologias digitais mudaram significativamente a prática clínica odontológica no que diz respeito ao diagnóstico, planejamento protético, cirurgia guiada e reabilitações. Para Lopes et al.(23), é assim possível elaborar uma reabilitação oral, mesmo nos cenários mais complexos, através da utilização de um software (CAD/CAM), tendo assim a oportunidade de pré-visualizar o resultado final e consequentemente melhorar a comunicação entre o clínico e o paciente, obtendo também uma melhor qualidade do projeto e do resultado final.

No presente caso clínico, para o planejamento da reabilitação do paciente foi feito sob a construção de um protótipo baseado na montagem virtual em software (CAD/CAM), o que foi possível pré-visualizar o resultado final das PPF e PPR possibilitando uma eficiência na comunicação entre paciente e cirurgião-dentista.

De acordo com em diversos estudos publicados na

literatura(19,20,28,29), o sucesso no tratamento de PPF conjugado com PPR deve satisfazer os requisitos de oclusão, restaurar a saúde bucal e periodontal, ser duradouro e atender às expectativas estéticas dos pacientes. Neste caso apresentado, o resultado da reabilitação oral do paciente com PPF e PPR foi considerada satisfatória, uma vez que houve melhora na autoestima e o bem-estar geral do indivíduo.

CONCLUSÃO

Pode-se concluir que a combinação de próteses fixas e removíveis na reabilitação oral ofereceu uma solução viável, não só do ponto de vista estético, mas também como uma opção de tratamento adequada à situação clínica em termos de eficiência mastigatória, manutenção dos tecidos adjacentes e estabilidade. Nesse sentido, o uso conjugado de ambas as próteses é uma opção que oferece ao paciente um resultado desejável do ponto de vista estético, biológico e financeiro.

REFERÊNCIAS

1. Melo Sá T, Rodrigues Limeira F, Alpino Rodrigues R, Melo De Sá J, De Magalhães C, Moreira A, et al. Rehabilitation with fixed prosthodontics associated with removable partial prosthesis: a 5-year follow-up clinical evaluation. Contemp Clin Dent. 2019 Jul 1;10(3):561.

2. Park JY, Bae SY, Lee JJ, Kim JH, Kim HY, Kim WC. Evaluation of the marginal and internal gaps of three different dental prostheses: comparison of the silicone replica technique and three-dimensional superimposition analysis. J Adv Prosthodont. 2017 Jun 1;9(3):159.

3. Lehmann KM, Weyhrauch M, Bjelepavlovic M, Scheller H, Staedt H, Ottl P, et al. Marginal and internal precision of zirconia four-unit fixed partial denture frameworks produced using four milling systems. Materials (Basel). 2021 May 2;14(10).

4. Abduo J, Lyons K, Bennamoun M. Trends in computer-aided manufacturing in prosthodontics: a review of the available streams. Int J Dent. 2014;2014.

5. Cervino G, Fiorillo L, Arzukanyan AV, Spagnuolo G, Cicciù M. Dental restorative digital workflow: digital smile design from aesthetic to function. Dent J. 2019;7(2).

6. Etemad-Shahidi Y, Qallandar OB, Evenden J, Alifui-Segbaya F, Ahmed KE. Accuracy of 3-dimensionally printed full-arch dental models: a systematic review. J Clin Med. 2020 Oct 1;9(10):1–18.

7. Marcel R, Reinhard H, Andreas K. Accuracy of CAD/CAM-fabricated bite splints: milling vs 3D printing. Clin Oral Investig. 2020 Dec 1;24(12):4607.

8. Sidhom M, Zaghloul H, Mosleh IES, Eldwakhly E. Effect of different CAD/CAM milling and 3D printing digital fabrication techniques on the accuracy of pmma working models and vertical marginal fit of pmma provisional dental prosthesis: an in vitro study. Polymers (Basel). 2022 Apr 1;14(7).

9. Anadioti E, Musharbash L, Blatz MB, Papavasiliou G, Kamposiora P. 3D printed complete removable dental prostheses: a narrative review. BMC Oral Health. 2020 Dec 1;20(1):1–9.

10. Magne P. A new approach to the learning of dental morphology, function, and esthetics: the “2D-3D-4D” concept. Int J Esthet Dent. 2015;10(1):32–47.

11. Giudice A Lo, Ortensi L, Farronato M, Lucchese A, Castro E Lo, Isola G. The step further smile virtual planning: milled versus prototyped mock-ups for the evaluation of the designed smile characteristics. BMC Oral Health. 2020;20(1).

12. Brandão AWS, Uemura SE, Silva JMF, Penteado MM. Association between conventional and flexible removable partial denture: literature review and case report. JMACCR. 2020;2(1):1–4.

13. Lira JVS, Gomes APP, Paiva GR, Salge ABV, Nakamura SM, Castro DT de. Uso de macroapoio para restabelecimento da dimensão vertical de oclusão: relato de caso. Clin Lab Res Den. 2020;1–6.

14. Mattos TP. Aumento da dimensão vertical de oclusão. Faculdade Sete Lagoas; 2020.

15. Acar Ö, Erkut S, Özçelik TB, Ozdemir E, Akçil M. A clinical comparison of cordless and conventional displacement systems regarding clinical performance and impression quality. undefined. 2014;111(5):388–94.

16. Moldovani D, Diamantopoulou S, Edelhoff D, Papazoglou E. Accuracy of indirect veneer mock-up in comparison to diagnostic wax-up. Int J Prosthodont. 2021;

17. Poggio CE, Ercoli C, Rispoli L, Maiorana C, Esposito M. Metal-free materials for fixed prosthodontic restorations. Cochrane Database Syst Rev. 2017 Dec 20;2017(12).

18. García-Engra G, Fernandez-Estevan L, Casas-Terrón J, Fons-Font A, Castelo-Baz P, Agustín-Panadero R, et al. Fracture resistance of new metal-free materials used for cad-cam fabrication of partial posterior restorations. Medicina (B Aires). 2020 Mar 1;56(3).

19. Mondelli RFL, Garrido L de MA, Soares AF, Allison-Danitza, Rodriguez-Medina, Mondelli J, et al. Effect of simulated brushing on surface roughness and wear of bis-acryl-based materials submitted to different polishing protocols. J Clin Exp Dent. 2022;14(2):e168.

20. Gonzalez-Gonzalez I, Dellanos-Lanchares H, Brizuela-Velasco A, Alvarez-Riesgo JA, Llorente-Pendas S, Herrero-Climent M, et al. Complications of fixed full-arch implant-supported metal-ceramic prostheses. Int J Environ Res Public Health. 2020 Jun 2;17(12):1–23.

21. Liu C, Liu H, Qian YT, Zhu S, Zhao SQ. The influence of four dual-cure resin cements and surface treatment selection to bond strength of fiber post. Int J Oral Sci. 2014;6(1):56.

22. Garcia PP, da Costa RG, Garcia AV, Gonzaga CC, da Cunha LF, Rezende CEE, et al. Effect of surface treatments on the bond strength of CAD/CAM fiberglass posts. J Clin Exp Dent. 2018 Jun 1;10(6):e591.

23. Lopes A, Maló P, de Araújo Nobre M, Sánchez-Fernández E, Gravito I. The nobelguide® all-on-4® treatment concept for rehabilitation of edentulous jaws: a retrospective report on the 7-years clinical and 5-years radiographic outcomes. Clin Implant Dent Relat Res. 2017 Apr 1;19(2):233–44.

24. Marradi F, Staderini E, Zimbalatti MA, Rossi A, Grippaudo C, Gallenzi P. How to obtain an orthodontic virtual patient through superimposition of three-dimensional data: a systematic review. Appl Sci 2020, Vol 10, Page 5354. 2020 Aug 3;10(15):5354.

25. Bedrossian EA, Chung KH, Ramos V. Effect of layering gingiva-shade composite resin on the strength of denture base polymers. J Prosthet Dent. 2019 Aug 1;122(2):153.e1-153.e8.

26. Bae E Bin, Cho WT, Bae HY, Lee SH, Kim TH, Huh JB. Retrospective clinical study of a freely removable implant-supported fixed dental prosthesis by a microlocking system. Biomed Res Int. 2020;2020.

27. Cattoni F, Chirico L, Merlone A, Manacorda M, Vinci R, Gherlone EF. Digital smile designed computer-aided surgery versus traditional workflow in “all on four” rehabilitations: a randomized clinical trial with 4-years follow-up. Int J Environ Res Public Health. 2021 Apr 1;18(7).

28. Kern JS, Kern T, Wolfart S, Heussen N. A systematic review and meta-analysis of removable and fixed implant-supported prostheses in edentulous jaws: post-loading implant loss. Clin Oral Implants Res. 2016 Feb 1;27(2):174.

29. Zierden K, Wöstmann J, Wöstmann B, Rehmann P. Clinical performance of different types of dental prosthesis in patients with head and neck tumors—a retrospective cohort study. Clin Oral Investig. 2022;26(12):7121.

CISTO ODONTOGÊNICO INFLAMATÓRIO ESPECÍFICO (CISTO PARADENTÁRIO): RELATO DE CASO

ALEXANDRO PEREIRA GUIMARÃES
GRADUANDO

PROF. DR. MÁRCIO LANGBECK CASTELO BRANCO
ORIENTADOR

INTRODUÇÃO

Uma ampla apresentação de anomalias dentárias de desenvolvimento tem sido relatada na literatura, variando desde angulação das raízes dentárias até hipocalcificação e cistos orais1. Os cistos orais são divididos em dois grandes grupos com base na odontogênese: cistos odontogênicos e cistos não odontogênicos. O primeiro grupo é caracterizado por marcadores odontogênicos específicos, semelhanças histológicas com estruturas odontogênicas e considerações anatômicas. O segundo grupo inclui cistos que se originam de áreas ou órgãos específicos da cavidade oral, como cistos salivares, cistos do ducto naso-palatino/médio-palatino e cistos nasolabiais2,3.

Os cistos odontogênicos são caracterizados por uma cavidade patológica revestida por tecido epitelial contendo material líquido ou semissólido. A grande maioria dos cistos revestidos por epitélio é encontrada na maxila. Eles geralmente são caracterizados por pequenos crescimentos assintomáticos que podem levar a grandes cavidades ósseas, podendo ser citados como cisto paradental e outro termo usado é "cisto bucal infectado mandibular4–6.

Os cistos paradentários (CPs) foram descritos pela primeira vez por Craig em 1976 quando relatou 49 cistos associados a terceiros molares inferiores parcialmente erupcionados, denominando as lesões de "cistos odontogênicos inflamatórios específicos". A Organização Mundial da Saúde o define como um cisto que ocorre próximo à margem cervical na superfície lateral da raiz e é resultado de um processo inflamatório. Também pode ocorrer em molares inferiores em erupção, especialmente nas superfícies vestibular e distal dos terceiros molares, onde há história associada de pericoronarite7,8.

O CP representa mais de 0.9-4.7% de todos os cistos odontogênicos na população mundial5. Na mandíbula, essa lesão foi detectada em apenas 26 (0,9%) dos 2.700 casos de cistos estudados por Magnusson e Borrman10, em relação aos terceiros molares inferiores, este pode ser considerado o segundo cisto mais frequente, representando até 25% das lesões císticas. Mais de 60% dos casos de CPs estão associados ao terceiro molar inferior6,11.

Geralmente apresenta sinais e sintomas como desconforto, sensibilidade, dor moderada e, em alguns casos, supuração através do sulco periodontal. Também podem causar edema extraoral, expansão de volume, mau hálito e trismo. O tamanho das lesões pode variar de 3 mm a 15 mm de diâmetro12.

O diagnóstico do CP é estabelecido com base em suas características clínicas e radiográficas distintas13. A histogênese desse cisto tem sido amplamente discutida e três possíveis origens são geralmente aceitas: epitélio crevicular, restos celulares de Malassez e epitélio reduzido do esmalte6.

A maioria dos achados clínicos demonstram que, se o dente envolvido for o primeiro ou o segundo molar, o tratamento de escolha é a enucleação do cisto sem extração do dente associado. Entretanto, a extração do dente e do CP tem sido considerada o tratamento de escolha quando o dente envolvido é um terceiro molar6.

O presente trabalho teve por objetivo relatar um caso clínico de cisto odontogênico inflamatório específico (cisto paradentário) no terceiro molar superior direito incluso.

RELATO DE CASO CLÍNICO

Paciente F. C. S., 37 anos, sexo feminino, leucoderma, compareceu a clínica integrada de odontologia da Faculdade do Amazonas – IAES com queixa de dor, sensação de pressão em região de terceiro molar superior do lado direito e aumento de volume na mesma região. A paciente relatou não possuir problemas sistêmicos e ao exame físico não foram encontradas alterações. No exame físico intraoral observou-se ausência dos elementos 25, 27 e 28 e que o elemento 18 estava incluso e exibia na face distal área eritematosa circunscrita e edemaciada.

Foi solicitado radiografia e tomografia computadorizada (TC) e foi possível observar o terceiro molar superior direito (18) incluso, com a raiz contínua a parede lateral do seio maxilar direito e coroa com projeção para o interior do mesmo e proximidade com a raiz palatina do elemento 17 (Figuras 1 A e B). A lesão deslocou as paredes do seio maxilar direito, onde reduziu as dimensões deste seio, permanecendo em íntimo contato com o nervo infraorbitário direito, além de apresentar espessamento da mucosa das cavidades paranasais. A hipótese diagnóstica foi de cisto paradental (CP).

A paciente aceitou em participar do estudo assinando o Termo de Consentimento Livre e Esclarecido – TCLE (Apêndice 1) e Autorização de Uso de Imagem (Anexo 1). O presente trabalho foi submetido à Plataforma Brasil e encontra-se sob análise ética (Anexo 2). O tratamento proposto foi a exérese da lesão cística e exodontia do terceiro molar superior direito (18) incluso.



Figura 1 – (A) – Tomografia computadorizada, reconstrução panorâmica parcial



Figura 1 – (B) – Radiografia panorâmica inicial

No pré-operatório foi medicado 1 ampola de Dispropan® via intramuscular no músculo deltoide. O procedimento cirúrgico deu-se início com a anestesia local com Articaína 4%® com Epinefrina 1:100.000 no bloqueio do nervo alveolar superior utilizando a técnica Gow Gates com auxílio do afastador de minessota (Golgran®) (Figura 2 A). Em seguida, foi feita a incisão cirúrgica do tipo envelope, ocorre no sulco gengival e ao redor da margem da gengiva do dente a ser extraído, da distal do primeiro molar até distal do segundo molar (Figura 2 B). Foi realizado o descolamento do alvéolo (Figura 2 C) para início da odontosecção, uma vez que a raiz do elemento 18 era contínua. Odontosecção para exodontia do elemento 18 foi feita com broca 0.8mm com o contato abundante de soro fisiológico estéril (Figura 2 D).



Figura 2 A - Anestesia Gow Gates



Figura 2 B – Incisão cirúrgica (Envelope)



Figura 2 C - Descolamento do alvéolo

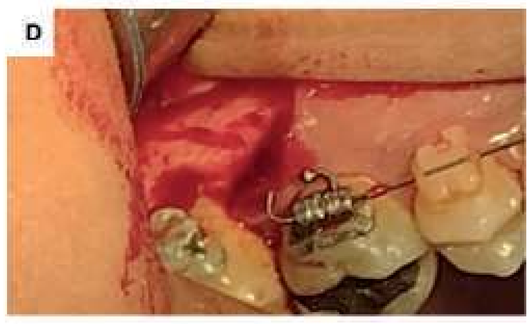

Figura 2 D – Odontosecção

Após a odontosecção foi possível a visualização do elemento 18 incluso (Figura 3 A). Em seguida, utilizou-se a pinça Kelly (Golgran®) para exodontia do terceiro molar superior incluso (18) (Figura 3 B) e foi possível observar o aspecto clínico da paciente com o elemento dentário removido (Figuras 3 C e D).



Figura 3 A – Localização do elemento 18



Figura 3 B – Remoção do elemento 18



Figura 3 C – Aspecto clínico do elemento 18 removido



Figura 3 D – Elemento 18 removido

Por fim, realizou-se a síntese cirúrgica com fio de nylon 3-0 ® em ponto simples (Figura 4).



Figura 4 – Síntese dos tecidos

Para o pós-operatório, foi prescrito Clindamicina ® 300 mg, 2 comprimidos de 6/6 horas por 5 dias, Tilex ® 500 mg, 1 comprimido de 12/12 horas por 3 dias, Dexametasona ® 4 mg, 1 comprimido de 12/12 horas por 3 dias. A paciente retornou 7 dias e foi constatado boa evolução e sem intercorrências após os procedimentos cirúrgicos, finalizou o caso clínico com a retirada dos pontos da paciente (Figuras 5 A e B).



Figura 5 A – Aspecto clínico após 7 dias



Figura 5 B – Após retirada das suturas com 7 dias

Na proservação, após 60 dias a paciente retornou e não foi constatado nenhum efeito colateral ou danoso na paciente, constatando então o êxito do procedimento realizado (Figura 6).



Figura 6 – Radiografia panorâmica final

DISCUSSÃO

Em 1992, a Organização Mundial da Saúde (OMS) incluiu o CP pela primeira vez na tipagem histológica de tumores

odontogênicos(14). No estudo de Chrcanovic et al.(15), a prevalência de CP varia entre 1-5% em todos os cistos odontogênicos, o CP foi incluído no grupo de lesões raras. Acredita-se que os CP sejam pouco relatados e devido à falta de informações clínicas suficientes para estabelecer o diagnóstico, muitos podem ter sido diagnosticados erroneamente como cistos dentígeros, pericoronarite, cistos radiculares laterais, cisto periodontal lateral inflamatório ou folículos dentais inflamados. Neste caso descrito, o termo selecionado para a menção da patologia foi cisto paradentário (CP) e a paciente se encaixa com o baixo índice desse cisto raro.

Segundo Buchholzer et al.(16), o CP geralmente é diagnosticado em indivíduos entre 40 e 70 anos de idade, predominantemente na quinta e sexta décadas. Ainda, Andrade et al.(17), acreditam que afeta ambos os sexos igualmente, embora alguns estudos tenham relatado uma leve predominância masculina. Neste caso clínico, em divergência dos autores, a paciente tinha 37 anos e era do sexo feminino.

Relatado por Ravi, Sreenivas e Rajanikanth(18), as características histológicas do CP são semelhantes a qualquer outro cisto odontogênico inflamatório. As paredes do tecido conjuntivo mostram células inflamatórias crônicas e são revestidas por um epitélio escamoso estratificado não queratinizado de espessura variável. Aloyouny et al.(14), afirmaram que uma correlação clínico-patológica, incorporando os achados cirúrgicos, radiográficos e histológicos é necessária para obter o diagnóstico final de CP. Neste estudo, o diagnóstico foi confirmado por meio de exame de imagem (radiografia).

Conforme Ozcan et al.(19) a patogênese dos CPs inflamatórios permanece obscura assim como sua fisiopatologia. No entanto, foi sugerido por Craig(20) que a inflamação crônica na parte superficial do periodonto de um dente em erupção estimula a proliferação do epitélio odontogênico da região(16,18). Porém, outros autores como Chrcanovic et al.(15) afirmaram que a causa da formação do CP pode ser um defeito na erupção do dente e também, que projeções de esmalte na área coberta por epitélio de esmalte reduzido entre a junção amelocementária e a furca do dente podem levar à formação de CP. Neste caso clínico, a formação do CP não foi consolidada, assim como na literatura.

Para Brea, Gomez e Gomez-Sosa(21) em seu estudo, a impactação alimentar no local dos dentes em erupção foi a principal causa de CPs por apresentarem reações de corpo estranho em suas series, a união entre o epitélio oral e o epitélio de revestimento do cisto também foi relatada. Porém, Verma(8) descreve como etiologia do CP as pérolas do esmalte, que agem como uma zona de estagnação devido ao acúmulo e expansão da placa bacteriana infectada, facilitando o aparecimento da ruptura periodontal e destruição óssea localizada.

Segundo Bautista et al.(22), na maioria das vezes, as lesões são encontradas em uma localização vestibular ou distovestibular e cobrem a superfície radicular, frequentemente envolvendo a bifurcação. De acordo com Grauwe et al.(23), o local real da lesão pode depender do ângulo de impactação do dente associado. Conforme descrito no estudo de Thanaruengrong et al.(24), os cistos estavam localizados no aspecto mesial do dente impactado mesioangular, impactações vestibulares para verticais, distais ou distovestibulares para dentes impactados distoangularmente. Na série de 49 casos de Nithya e Aswath(25), 26 cistos estavam localizados na face vestibular das raízes, 19 eram distais e quatro eram mesiais. Neste caso, o cisto também estava localizado na face distal do terceiro molar superior direito incluso (18).

Estudos de Mohan et al.(26–28), afirmaram que o tratamento eleito é a remoção cirúrgica de dentes e cisto quando o dente envolvido é um terceiro molar e raramente resulta em recidiva. Quando apenas os primeiros ou segundos molares estão envolvidos, sugere-se a enucleação do cisto sem a remoção do dente associado. A remoção completa é defendida, embora até o momento não tenham sido relatadas recorrências(18). Neste caso, foi realizado a exodontia do terceiro molar incluso conforme descrito pelos autores.

CONCLUSÃO

O CP é uma lesão subdiagnosticada relativamente rara, frequentemente associada às faces distal e vestibular dos molares inferiores. Uma vez que as características histológicas dos CPs mimetizam outros cistos odontogênicos inflamatórios, são necessárias correlações em achados cirúrgicos, radiográficos e histológicos para obter um diagnóstico definitivo de CP. Portanto, pode-se concluir que o tratamento de escolha se deu de forma satisfatória com a exodontia do terceiro molar maxilar incluso.

REFERÊNCIAS

1. Saincher RR, Acharya S, Gadicherla S, Carnelio S. Dens Invaginatus in a mandible third molar with paradental cyst: a case report and literature review. J Oral Maxillofac Surgery, Med Pathol. 2018 Nov 1;30(6):576–9.

2. Menditti D, Laino L, Di Domenico M, Troiano G, Guglielmotti M, Sava S, et al. Cysts and pseudocysts of the oral cavity: revision of the literature and a new proposed classification. In Vivo (Brooklyn). 2018 Sep 1;32(5):999.

3. Ruddocks LA, Fitzpatrick SG, Bhattacharyya I, Islam MN, Cohen DM. Buccal bifurcation cyst: A case series and review of the literature. J Am Dent Assoc. 2022 May 1;153(5):421–8.

4. Silva ID, Lobo F, Silva BG, Tolentino ES, Iwaki LC V. Cistos odontogênicos inflamatórios e de desenvolvimento: estudo observacional e retrospectivo de 23 anos. Rev da Fac Odontol Porto Alegre. 2020;61(1):1–10.

5. Kammer PV, Mello FW, Rivero ERC. Comparative analysis between developmental and inflammatory odontogenic cysts: retrospective study and literature review. Oral Maxillofac Surg 2019 241. 2019 Dec 19;24(1):73–84.

6. Rajendran R, Pillai H, Al Fouzan K, Sukumaran A. Paradental cyst (inflammatory collateral cyst): a true clinicopathologic entity. Oral Maxillofac Pathol J. 2015;6(2):621–4.

7. Momesso N, Costa B, Senko RG, Matsumoto M, Silva A, Ribeiro-Junior P. Antipyics bilateral paradental cysts: clinicopathological correlation in two cases. J Oral Diagnosis. 2020;5(1):1–5.

8. Verma F. Paradental cyst: misdiagnosed or underdiagnosed. J Dent Res Rev. 2020;7(3):138.

9. Miyamoto Y, Kanzaki H, Amemiya T, Hamada Y, Nakamura Y. An angle class i malocclusion with a paradental cyst. Australas Orthod J. 2019;1.

10. Magnusson B, Borrman H. The paradental cyst a clinicopathologic study of 26 cases. Swed Dent J [Internet]. 1995 [cited 2022 Jun 21];19(1–7):1–7.

11. Vasudev SB, Iyengar AR, Kotni RM, Tiwari D, Agarwal R. Paradental cyst of mandibular third molar - A case report. Int J Med Dent Case Reports. 2017;4(1):1–4.

12. Derindağ G, Miloğlu Ö, Sümbüllü MA. Buccal bifurcation cyst (paradental cyst) defined by ultrasonography and cone-beam computed tomography. Oral Radiol 2018 353. 2018 Jul 26;35(3):315–20.

13. Kim HR, Nam SH, Kim HJ, Choi SY. Buccal bifurcation cyst: two case reports and a literature review. J Clin Pediatr Dent. 2018 Jan 1;42(3):221–4.

14. Aloyouny A, Albagieh H, Mansour S, Mobarak F. Case report: bilateral mandibular buccal bifurcation cysts. F1000Research. 2020 Feb 19;9:1502.

15. Chrcanovic BR, Reis BMMV, Freire-Maia B. Paradental (mandibular inflammatory buccal) cyst. Head Neck Pathol. 2011 Jun;5(2):159–64.

16. Buchholzer S, Bornert F, Di Donna D, Lombardi T. Atypical presentation of lateral periodontal cyst associated with impacted teeth: two case reports. BMC Oral Health. 2021 Dec 1;21(1):178.

17. Andrade M, Silva APP, de Moraes Ramos-Perez FM, Silva-Sousa YTC, da Cruz Perez DE. Lateral periodontal cyst: report of case and review of the literature. Oral Maxillofac Surg. 2012 Mar;16(1):83–7.

18. Ravi Prakash A, Sreenivas Reddy P, Rajanikanth M. Paradental cyst associated with supernumerary tooth fused with third molar: a rare case report. J Oral Maxillofac Pathol. 2012 Jan;16(1):131.

19. Ozcan G, Sekerci AE, Soylu E, Nazlim S, Amuk M, Avci F. Role of cone-beam computed tomography in the evaluation of a paradental cyst related to the fusion of a wisdom tooth with a paramolar: A rare case report. Imaging Sci Dent. 2016;46(1):57.

20. Craig GT. The paradental cyst. A specific inflammatory odontogenic cyst. Br Dent J. 1976 Jul 6;141(1):9–14.

21. Brea G, Gomez F, Gomez-Sosa JF. Cone-beam computed tomography evaluation of C-shaped root and canal morphology of mandibular premolars. BMC Oral Health. 2021 Dec 1;21(1):449.

22. Bautista CRG, Milhan NVM, Ankha MDVEA, Prado RF do, Cavalcante ASR, Lopes SLP de C, et al. Bilateral mandibular buccal bifurcation cyst: a case report emphasizing the role of imaging examination in the diagnosis. Autops Case Reports. 2019;9(2).

23. Grauwe A De, Mangione F, Mitsea A, Kalyvas D, Yfanti Z, Ahbab G, et al. Update on a rare mandibular osteolytic lesion in childhood: the buccal bifurcation cyst. BJR Case Reports. 2018 Feb 13;4(2):20170109.

24. Thanaruengrong P, Kulvitit S, Navachinda M, Charoenlarp P. Prevalence of complex root canal morphology in the mandibular first and second premolars in Thai population: CBCT analysis. BMC Oral Health. 2021 Dec 1;21(1):449.

25. Nithya J, Aswath N. Assessing the prevalence and morphological characteristics of bifid mandibular canal using cone-beam computed tomography – a retrospective cross-sectional study. J Clin Imaging Sci. 2020 May 1;10(1).

26. Strom TA, Arora A, Osborn B, Karim N, Komabayashi T, Liu X. Endodontic release system for apexification with calcium hydroxide microspheres. J Dent Res. 2012 Nov;91(11):1055.

27. Mohan A, Sivakumar TT, Joseph AP, Varun BR. Inflammatory paradental cyst on the distobuccal aspect of an impacted mandibular third molar: a case report. Artic Int J Case Reports Images. 2017;8(9):1–7.

28. Shaik I, Dasari B, Kolichala R, Doos M, Qadri F, Arokiyasamy J, et al. Comparison of the success rate of mineral trioxide aggregate, endosequence bioceramic root repair material, and calcium hydroxide for apexification of immature permanent teeth: systematic review and meta-analysis. J Pharm Bioallied Sci. 2021 Jun 1;13(Suppl 1):S43.

ANOMALIAS DENTÁRIAS SIMULTÂNEAS: RELATO DE CASO

GLENDA CAROLINE MAFRA GOMES
GRADUANDA

PROF.ª MSC. VANESSA VALENTE ELIAS
ORIENTADORA

INTRODUÇÃO

A erupção do dente decíduo é um processo complexo e altamente regulado no qual os dentes entram na boca e se tornam visíveis durante um determinado período de tempo. Durante o processo de substituição de dentes decíduos por dentes permanentes, ocorre reabsorção nos dentes decíduos para orientar o correto posicionamento e desenvolvimento dos dentes permanentes (rizólise). Caso a reabsorção dos dentes decíduos não aconteça de maneira uniforme e adequada, poderá ocorrer a retenção prolongada destes elementos, com consequente atraso na erupção dos dentes permanentes1-3.

A retenção prolongada de um dente decíduo e a sua permanência na arcada dentária após o período esperado de esfoliação, que pode ocorrer por falta de espaço para erupção permanente, posicionamento inadequado do germe sucessor, ausência de germes permanentes, presença de excesso de bactérias e anquilose dos dentes de leite, impede a erupção normal dos seus sucessores causando danos a oclusão e estética1,4,5.

A etiologia da retenção prolongada de dentes decíduos está relacionada a fatores hereditários, ligados ao crescimento craniofacial e má oclusão, fatores ambientais como deficiências hormonais, estados febris agudos, alterações metabólicas e fatores locais, como a ocorrência de necrose pulpar, pulpectomias e pulpotomias influenciam na reabsorção radicular de molares decíduos6–13.

Dentre as alterações de desenvolvimento dentário, é relativamente comum o achado de variações quanto ao de número de dentes, que podem ser divididas em hipodontia e hiperdontia. Hiperdontia ou dentes supranumerários, é a presença de excesso de dentes erupcionados ou não erupcionados fora dos 32 dentes permanentes normais ou 20 dentes decíduos. O mesiodens é o tipo mais comum de dente supranumerário encontrado na região pré-maxilar. Em geral, os dentes supranumerários ocorrem em 6% ou mais da população e são etiologicamente heterogêneos e altamente variáveis, diferindo em número, posição, morfologia e status na dentição decídua e/ou permanente5-7.

A etiologia dos dentes supranumerários ainda não é totalmente compreendida, embora fatores genéticos e ambientais tenham sido implicados. Podem ser classificados com base em diferentes parâmetros: morfologia, localização, posição e orientação8.

Dentes supranumerários podem causar efeitos adversos nos dentes adjacentes, incluindo atraso ou falha na erupção, mau posicionamento dos dentes permanentes, retenção excessiva de dentes decíduos, reabsorção de raízes, erupção ectópica e cistos dentígeros9. Entre os cistos de desenvolvimento da região maxilofacial, o cisto dentígero é o mais comum13,14,16,19.

Podem estar associados a patologias, como por exemplo a formação de cistos, prevalentemente os de desenvolvimento20–22. Os cistos de desenvolvimento são de origem desconhecida, geralmente são assintomáticos, mas têm o potencial de se tornar extremamente grandes e causar expansão e erosão cortical10,12,13.

Também conhecidos como cistos foliculares, é uma patologia que envolve a coroa de um dente não irrompido que se insere em sua junção cemento-esmalte. Geralmente assintomáticos e descobertos acidentalmente como radiolucências em radiografias panorâmicas tiradas para tratamento odontológico geral ou de investigações do motivo da erupção dentária tardia10–13.

Os cistos dentígeros afetam 0,91-7,3% da população e estão frequentemente localizados perto dos terceiros molares inferiores e próximo dos caninos superiores, pré-molares inferiores e terceiros molares superiores. No entanto, a frequência de ocorrência na dentição decídua é rara, sendo cerca de 0,5-3,3%. Podem levar à falta de dentes na cavidade oral ou a um atraso na erupção, muitas vezes complicado por uma posição incorreta do dente na arcada dentária12,14.

O tratamento para cistos dentígero podem ser por enucleação ou marsupialização. A enucleação é a remoção total do cisto, marsupialização é quando se abre uma janela cirúrgica para remoção progressiva do cisto. A decisão do tratamento leva em consideração diferentes critérios, incluindo tamanho do cisto, localização do cisto, remoção do dente não irrompido e possibilidades de acompanhamento15,16.

O objetivo do trabalho foi relatar um caso clínico em paciente infantil com retenção prolongada associada à cisto dentígero e dentes supranumerários na região anterior de maxila.

RELATO DE CASO

Paciente P.S.L.B.B., 11 anos, 30kg, gênero masculino, compareceu acompanhado de seu responsável na clínica de Odontopediatria da Faculdade do Amazonas – IAES, queixando-se de “vergonha por conta de um dente de leite”. Após anamnese e avaliação clínica, exame intrabucal, percebeu-se que o paciente apresentava-se na fase de dentição mista, com retenção prolongada do elemento decíduo 51 (Figura 1).

Foi solicitada tomografia computadorizada de feixe cônico (TCFC) onde pode-se verificar um possível cisto dentígero e dentes supranumerários geminado no incisivo central superior direito (11) e incisivo central superior direito decíduo (51). Nos cortes tomográficos foi possível observar a

sua relação com estruturas adjacentes auxiliando no diagnóstico e planejamento cirúrgico da lesão (Figura 2).



Figura 1 – Aspecto clínico inicial

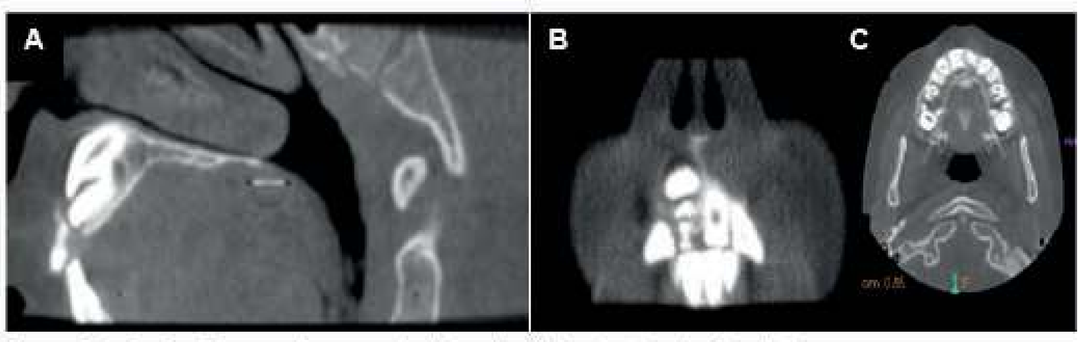

Figura 2 A, B, C – Tomografia computadorizada evidenciando a lesão cística

Diante dos exames de imagem e características clínicas, sintomas e sinais, foi possível verificar o possível cisto dentígero e dente supranumerário geminado no incisivo central superior direito (11) e incisivo central superior direito decíduo (51). O tratamento proposto foi exodontia do elemento supranumerário geminado e remoção da lesão cística.

O responsável pelo paciente foi informado sobre todos os procedimentos que seriam realizados e os cuidados pré e pós-operatório que deveriam ser seguidos. Também foi orientado sobre o prognóstico e dessa forma, concordando com o tratamento do paciente, foi assinado o termo de consentimento livre e esclarecido (TCLE, Apêndice 1, o termo de assentimento livre e esclarecido (TALE, Apêndice 2) e autorização de uso de imagem (Anexo 1). O trabalho foi submetido na Plataforma Brasil, nº CAAE64544522.4.0000.5020 (Anexo 2).

Decidiu-se realizar a remoção cirúrgica do elemento 51 com retenção prolongada, do elemento germinado e do cisto dentígero, e inserção do botão ortodôntico no elemento permanente 11 para futuro tracionamento.

A mesa cirúrgica foi montada seguindo os princípios da cirurgia (Figura 3). O procedimento iniciou com o bloqueio do nervo alveolar superior posterior e nasopalatino (Figuras 4 e 5) utilizando Articaína a 4% com Epinefrina 1:100:00 (DFL®). Em seguida, foi realizada incisão com lâmina de bisturi nº 15 a frio montada em cabo de bisturi nº 3 (Quinelato®). O retalho foi do tipo incisão relaxante com retalho envelope, estendendo da região dos incisivos centrais superior (13) até o elemento 21 (Figuras 5 e 6). Foi realizado descolamento do tecido, luxação do elemento dental e com o fórceps 150 (Quinelato®) o elemento 51 foi extraído (Figura 7).



Figura 3 – Mesa cirúrgica



Figura 4 – Bloqueio do nervo alveolar superior posterior



Figura 5 – Bloqueio do nervo nasopalatino



Figura 6 – Incisão relaxante com retalho do tipo envelope



Figura 7 – Luxação com fórceps n º 150

Em seguida, com um descolador de Molt (Quinelato®) foi feito o descolamento na região palatina (Figura 8). Após isso, foi realizada irrigação com soro fisiológico 0,9% (Figura 9) e então foi possível a visualização para acesso ao elemento supranumerário geminado (Figura 10). Foi realizada exodontia do elemento supranumerário geminado com auxílio do fórceps nº 150 (Figura 11) e a remoção do cisto dentígero (Figuras 12 e 13).



Figura 8 – Descolamento da região palatina



Figura 9 – Irrigação com soro fisiológico 0,9%



Figura 10 – Visualização do elemento supranumerário geminado



Figura 11 – Exodontia do elemento supranumerário geminado

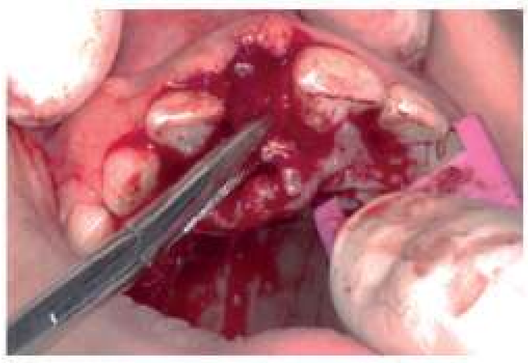

Figura 12 – Remoção do cisto dentígero



Figura 13 –Após a remoção do supranumerário e cisto dentígero

Após a remoção do supranumerário e cisto dentígero, foi necessário ampliar o descolamento para melhor visualização do elemento permanente 11 (Figura 14). Foi feita aplicação de ácido fosfórico 37% (DFL®) na vestibular do elemento 11 (Figura 16) lavagem com água, seguida da aplicação de adesivo Single Bond (3M®) e fotopolimerização por 20 segundos, para tracionamento do elemento permanente 11 para posicionamento na cavidade bucal (Figura 17).



Figura 14 – Descolamento para visualização do elemento permanente 11



Figura 15 – Visualização do elemento permanente 11



Figura 16 – Aplicação de ácido fosfórico 37%



Figura 17 – Fotopolimerização por 20 segundos

Realizou-se a colagem do botão ortodôntico (Morelli®) na superfície tratada feita com auxílio de resina composta (Figura 18) para mantê-la estável e fio de aço conectado para tracionamento ortodôntico, seguido de fotopolimerização por 40 segundos. Em seguida, foi realizada sutura em pontos simples com fio de Nylon 3.0 (Figura 19).



Figura 18 – Inserção do botão com resina composta



Figura 19 – Sutura com fio de Nylon 3.0

Após a sutura, foi aplicado novamente o adesivo Single Bond (3M®) no elemento 21 para posicionar a outra parte do botão ortodôntico (Figura 20) seguida de fotopolimerização por 20 segundos (Figura 21), e finalizado com a inserção do botão ortodôntico (Figura 22).



Figura 20 – Aplicação de adesivo no elemento 21 para inserir a outra parte do botão ortodôntico



Figura 21 – Fotopolimerização



Figura 22 – Botão ortodôntico instalado

Finalizado o procedimento operatório, o cisto dentígero e o dente supranumerário foram enviados para biópsia (Figura 23). Após análise laboratorial, foi constatado cisto de desenvolvimento associado a dente supranumerário (Anexo 3). Após o procedimento cirúrgico, foram feitas as orientações pós-operatórias e prescrito Ibuprofeno 600 mg de 12/12h durante 3 dias, Dipirona Sódica 500 mg de 6/6h nas primeiras 24h e Amoxicilina 500 mg de 8/8h durante 5 dias (Apêndice 3 e 4).



Figura 23 – Cisto dentígero e dente supranumerário encaminhados para biópsia.

O paciente retornou após 7 dias para remoção da sutura (Figura 24), onde foi constatada boa cicatrização (Figura 25) e nenhuma intercorrência. O mesmo foi encaminhado ao profissional ortodontista para prosseguimento do tratamento, com a colocação de brackett e ativação do aparelho ortodôntico fixo.



Figura 24 – Após 7 dias, antes da remoção da sutura



Figura 25 – Após 7 dias, após a remoção da sutura

O andamento e proservação do caso clinico tornaram-se dificultosos devido falta de acessibilidade da responsável legal pelo paciente.

DISCUSSÃO

Segundo estudos de Corteleti et al.6 a maioria dos dentes retidos (cerca de 75%) erupcionam espontaneamente em um período que varia de 16 meses a 3 anos após a remoção do supranumerário, dependendo do tipo de supranumerário, deslocamento ou inclinação da extensão do dente impactado, arcadas de espaço disponíveis e tempo de diagnóstico e intervenção cirúrgica. Se a erupção espontânea não for observada, a exposição cirúrgica e o tracionamento ortodôntico podem ser realizados. Concordando com os autores supracitados, a erupção espontânea não foi observada, por isso foi necessário a exposição cirúrgica e o tracionamento ortodôntico.

Achados clínicos de Fatemeh e Reihaneh20 informaram que as possíveis causas para a retenção prolongada de dentes decíduos são cárie, presença de cisto odontogênico, tumor odontogênico adenomatóide intraluminal, displasia fibrosa monostótica e desnutrição crônica. Concordando com os autores, no presente caso clínico, a possível etiologia para a retenção prolongada dos dentes pode ter sido o cisto dentígero.

Em relação ao diagnóstico de dentes retidos, Pignoly, Monnet-Corti e Gall21 afirmaram que o papel dos exames de imagens é confirmar uma suspeita clínica de inclusão, e orientar a terapia a ser adotada. Logo, estes são considerados ajudas preciosas no preparo do ato cirúrgico de liberação do dente retido. No caso clínico apresentado, a confirmação se deu pela tomografia computadorizada de feixe cônico - TCFC, concordando com os autores.

Oropeza, Sanchez e Fernández López21 informaram que a prevalência de dentes supranumerários na dentição decídua é rara, com incidência de 0,3 a 1,7%. Acrescentaram ainda Shetty et al.21 os dentes supranumerários são frequentemente removidos cirurgicamente em dentes decíduos com retenção excessiva quando dificultam o caminho de erupção dos dentes permanentes. Ainda Jo et al.23 afirmaram que é necessário cuidado, pois sua remoção pode causar danos aos dentes permanentes ou germes dentários nas proximidades. No presente caso clínico, concordando com os autores supracitados, foi necessário a extração dos mesiodens pelo mesmo motivo.

Segundo Oropeza, Sanchez e Fernández López21 os problemas mais frequentes que surgem dos dentes supranumerários são aqueles que causam o atraso da erupção dentária causando alterações como a perda de espaço (a discrepância osso-dente dificulta o processo de erupção). A perda prematura de um dente temporário devido a cárie em que o osso e a mucosa cicatrizam após a perda do mesmo, fazendo com que o segundo dente da dentição falhe na erupção. No caso clínico apresentado, de acordo com os autores, o paciente apresentou a erupção tardia dos dentes permanentes devido aos dentes supranumerários.

Conforme estudo de Aoki et al.19 os cistos dentígeros são os mais comuns dos cistos odontogênicos. Eles geralmente se apresentam como um inchaço localizado do osso alveolar associado a um dente não irrompido. Os locais mais comuns são ao redor da coroa do terceiro molar inferior, seguido pelo canino superior, terceiro molar superior e, raramente, o incisivo central superior. Austin e Nelson16 afirmaram que a grande maioria dos cistos dentígeros é clinicamente assintomática e a maioria é descoberta em radiografias de rotina como parte do atendimento odontológico regular ou como parte da avaliação de um dente não irrompido. No presente caso, o local do cisto acometido foi no incisivo central superior e foi descoberto por meio de radiografia, conforme descrito pelos autores.

Quanto a prevalência dos cistos dentígeros, Austin e Nelson16 apontaram que são diagnosticados com mais frequência em adultos jovens, geralmente na 2ª a 3ª década, e são 1,5 vezes mais comuns em homens do que em mulheres. Discordando com os autores, no presente caso clínico, o paciente do gênero masculino apresentou o cisto dentígero na 1ª década de vida.

De acordo com Bhardwaj et al.22 quanto a escolha do tratamento, depende de vários fatores, como idade do paciente, localização do cisto, posição do dente em relação ao cisto, grau de inclinação axial e formação da raiz e, se o cisto estiver associado a um dente supranumerário, a enucleação completa do cisto junto com a extração do dente pode ser a primeira escolha. Concordando com os autores, neste relato de caso, o paciente apresentou o cisto associado ao dente supranumerário, logo, o tratamento eleito foi a remoção cirúrgica de ambos.

Segundo Machado25 a indicação do tracionamento ortodôntico é mais adequada para casos com melhor prognóstico, como os de pacientes em crescimento, sem deficiências

severas do espaço da arcada. Reiteram Pignoly, Monnet-Corti e Gall21 que o tratamento envolve a exposição cirúrgica do dente retido, seguida ou não de tracionamento ortodôntico, que irá orientar e alinhar o dente na arcada. Ainda Manilla e Katagiri27 afirmaram que o método de tração mais comum envolve uma exposição cirúrgica seguida da colagem do acessório ortodôntico, de modo que uma força leve e lenta possa ser aplicada para mover o dente na posição correta. No caso clínico apresentado, foi necessário o tracionamento ortodôntico, conforme elucidado pelos autores.

CONCLUSÃO

Conclui-se que o diagnóstico precoce e planejamento correto para o tratamento de anomalias dentárias simultâneas com retenção prolongada associada a cisto dentígero e dentes supranumerários, foi essencial e apresentaram resultados satisfatórios para o caso clínico descrito.

REFERÊNCIAS

1. Almeida DAM de, Carvalho MT de. Retenção prolongada dentária e sua relação com aspectos psicossociais no desenvolvimento infantil: relato de caso. Rev Mult Psic. 2020;14(51):560–9.

2. Xiao M, Qian H, Lv J, Wang P. Advances in the study of the mechanisms of physiological root resorption in deciduous teeth. Front Pediatr. 2022 Mar 30;10:850826.

3. Ogodescu E, Popa M, Isac C, Pinosanu R, Olaru D, Cismas A, et al. Eruption timing and sequence of primary teeth in a sample of romanian children. Diagnostics. 2022 Mar 1;12(3).

4. Zou J, Meng M, Law CS, Rao Y, Zhou X. Common dental diseases in children and malocclusion. Int J Oral Sci. 2018 Mar 1;10(1).

5. Silva AH, Pelliciari BG, Lansoni BZ, Menezes IP, Ferreira MCD, Long SM. Retenção prolongada dos dentes decíduos. SECOM. 2019;26(51):56.

6. Temilola DO, Folayan MO, Fatusi O, Chukwumah NM, Onyejaka N, Oziegbe E, et al. The prevalence, pattern and clinical presentation of developmental dental hard-tissue anomalies in children with primary and mix dentition from Ile-Ife, Nigeria. BMC Oral Health. 2014;14(1).

7. Munhoz L, Arita ES, Nishimura DA, Watanabe PCA. Maxillofacial manifestations of Proteus syndrome: a systematic review with a case report. Oral Radiol. 2021 Jan 1;37(1):2–12.

8. Tunis TS, Sarne O, Hershkovitz I, Finkelstein T, Pavlidi AM, Shapira Y, et al. Dental anomalies' characteristics. Diagnostics. 2021 Jul 1;11(7):1161.

9. Parkin N, Benson PE, Thind B, Shah A. Open versus closed surgical exposure of canine teeth that are displaced in the roof of the mouth. Cochrane database Syst Rev. 2008 Oct 8;(4).

10. Riou MC, de La Dure-Molla M, Kerner S, Rondeau S, Legendre A, Cormier-Daire V, et al. Oral phenotype of singleton-merten syndrome: a systematic review illustrated with a case report. Front Genet. 2022 Jun 9;13.

11. Al-Abdallah M, AlHadidi A, Hammad M, Dar-Odeh N. What factors affect the severity of permanent tooth impaction? BMC Oral Health. 2018 Nov 1;18(1).

12. Bakhurji EA, Aldossary F, Aljarbo J, Almuhammadi F, Alghamdi M, Nazir MA. Prevalence and distribution of nonsyndromic dental anomalies in children in eastern saudi arabia: a radiographic study. Sci World J. 2021;2021.

13. Tan C, Ekambaram M, Yung Yiu CK. Prevalence, characteristic features, and complications associated with the occurrence of unerupted permanent incisors. PLoS One. 2018 Jun 1;13(6).

14. Eshgian N, Al-Talib T, Nelson S, Abubakr NH. Prevalence of hyperdontia, hypodontia, and concomitant hypo--hyperdontia. J Dent Sci. 2021 Mar 1;16(2):713.

15. Khandelwal P, Rai AB, Bulgannawar B, Hajira N, Masih A, Jyani A. Prevalence, characteristics, and morphology of supernumerary teeth among patients visiting a dental institution in rajasthan. Contemp Clin Dent. 2018 Jul 1;9(3):349.

16. Tsuji M, Suzuki H, Suzuki S, Moriyama K. Three-dimensional evaluation of morphology and position of impacted supernumerary teeth in cases of cleidocranial dysplasia. Congenit Anom (Kyoto). 2020 Jul;60(4):106.

17. Bello S, Olatunbosun W, Adeoye J, Adebayo A, Ikimi N. Prevalence and presentation of hyperdontia in a non-syn-

dromic, mixed Nigerian population. J Clin Exp Dent. 2019 Oct 1;11(10):e930.

18. Scully A, Zhang H, Kim-Berman H, Benavides E, Hardy NC, Hu JCC. Management of two cases with supernumerary teeth. Pediatr Dent. 2020 Jan 15;42(1):58.

19. Badole GP, Shenoi PR, Parlikar A. Endodontic management of central incisor associated with large periapical lesion and fused supernumerary root: a conservative approach. Restor Dent Endod. 2018;43(4).

20. Shetty S, Agarwal N, Shetty P, Anas M;, Iqbal M. Twin supernumerary teeth: A tale of two cases. Can J Dent Hyg. 2019 Feb 1;53(1):67.

21. Talaat DM, Hachim IY, Afifi MM, Talaat IM, ElKateb MA. Assessment of risk factors and molecular biomarkers in children with supernumerary teeth: a single-center study. BMC Oral Health. 2022 Dec 1;22(1).

22. Syriac G, Joseph E, Rupesh S, Philip J, Cherian S, Mathew J. Prevalence, characteristics, and complications of supernumerary teeth in nonsyndromic pediatric population of south india: a clinical and radiographic study. J Pharm Bioallied Sci. 2017 Nov 1;9(Suppl 1):S231.

23. Yazdani J, Kahnamouii SS. Developmental Odontogenic Cysts of Jaws: A Clinical Study of 245 Cases. J Dent Res Dent Clin Dent Prospects [Internet]. 2009 [cited 2022 Jun 1];3(2):64. Available from: /pmc/articles/PMC3517288/

24. Terauchi M, Akiya S, Kumagai J, Ohyama Y, Yamaguchi S. An analysis of dentigerous cysts developed around a mandibular third molar by panoramic radiographs. Dent J. 2019 Mar 1;7(1).

25. Ramakrishna A, Lambade P. Dentigerous cyst associated with ectopic canine and a supernumerary tooth: a rare occurrence. J Surg Tech Case Rep. 2013;5(2):85.

26. Nahajowski M, Hnitecka S, Antoszewska-Smith J, Rumin K, Dubowik M, Sarul M. Factors influencing an eruption of teeth associated with a dentigerous cyst: a systematic review and meta-analysis. BMC Oral Health. 2021 Dec 1;21(1):180.

27. Austin RP, Nelson BL. Sine qua non: dentigerous cyst. Head Neck Pathol. 2021 Dec 1;15(4):1261.

28. Patil AS, Jathar PN, Panse AM, Bahutule SR, Patil RU, Patil M. Infected dentigerous cyst and its conservative management: a report of two cases. Int J Clin Pediatr Dent. 2019 Feb;12(1):68.

29. Rajae EG, Karima EH. Dentigerous cyst: enucleation or marsupialization? (a case report). Pan Afr Med J. 2021 Sep 1;40(149).

30. Aoki N, Ise K, Inoue A, Kosugi Y, Koyama C, Iida M, et al. Multidisciplinary approach for treatment of a dentigerous cyst: marsupialization, orthodontic treatment, and implant placement: a case report. J Med Case Rep. 2018 Oct 10;12(1).

31. Corteleti J, Ota C, Sarmento L, Christe R, Novaes T, Imparato J. Retenção prolongada de dente decíduo por impactação de dente supranumerário em criança de 12 anos. Rev Assoc Paul Cir Dent. 2016;70(3):268–72.

32. Fatemeh JM, Reihaneh H. Case report: simultaneous presence of primary and permanent teeth. J Irian Anat Sci. 2015;12(3):145–7.

33. Pignoly M, Monnet-Corti V, Le Gall M. Échec de la mise en place de dents retenues et incluses. L'Orthodontie Française [Internet]. 2016 Mar 1 [cited 2022 Jun 30];87(1):23-–38. Available from: l

34. Oropeza LM, Sanchez RO, Fernández López A. Supernumerary as an etiological factor in the alteration of the sequence and dental eruption. Oral Heal Dent Sci. 2020;4(1):1–6.

35. Shetty S, Agarwal N, Shetty P, Anas M;, Iqbal M. Twin supernumerary teeth: a tale of two cases. Can J Dent Hyg. 2019 Feb 1;53(1):67.

36. Jo C, Bae D, Choi B, Kim J. Removal of suernumerary teeth utilizing a computer-aided design/computer-aided manufacturing surgical guide . J Oral Maxillofac Surg. 2017 May 1;75(5):924.e1-924.e9.

37. Bhardwaj B, Sharma S, Chitlangia P, Agarwal P, Bhamboo A, Rastogi K. Mandibular dentigerous cyst in a 10-year--old child . Int J Clin Pediatr Dent. 2016 Sep;9(3):281.

38. Cruz RM. Orthodontic traction of impacted canines: Concepts and clinical application. Dental Press J Orthod. 2019 Jan 1;24(1):74–87.

39. Manilla AE, Katagiri MK. Orthodontic-surgical treatment of an impacted central incisor: case report. Rev Mex Ortod. 2017 Jul;5(3):e184–9.

TRATAMENTO DE LESÃO PERIAPICAL EM SESSÃO ÚNICA: RELATO DE CASO

JANILTON BATISTA DA ROCHA
GRADUANDO

PROF.ª MSC. LUCIANA ALEIXO DOS SANTOS MELO
ORIENTADORA

INTRODUÇÃO

A endodontia é a especialidade da odontologia que tem como objetivo estudar a morfologia, fisiologia e a patologia da polpa dentária e do tecido periodontal. Apresentando função de prevenir, diagnosticar e tratar a alteração pulpar e do tecido perirradicular18.

Os cistos radiculares, também conhecidos como cistos periapicais, são cistos inflamatórios localizados na região perirradicular de um dente desvitalizado. Por definição, estes são caracterizados pela formação de uma cavidade patológica, revestida por epitélio e uma cápsula constituída por tecido conjuntivo, contendo em seu interior um material líquido ou semissólido1,2.

As lesões do periápice são resultantes das infecções bacterianas ou irritantes químicos, físicos ou mecânicos, causando o processo inflamatório. O não tratamento ocasiona na inflamação pulpar, inicialmente reversível, mas com o decorrer do processo tornar-se irreversível e vulnerável a necrose Cappellari (2015)19.

A principal causa do progresso de grandes lesões periapicais como no caso dos cistos, é a infecção do canal radicular. Essa lesão surge, sobretudo, em dentes não vitais devido a uma agressão crônica, de baixa intensidade7. Geralmente é assintomático, podendo apresentar exacerbação aguda e desenvolver sinais e sintomas como edema, mobilidade dentária e deslocamento de elementos não irrompidos4.

Dentre as lesões císticas nos maxilares, são os mais comuns envolvendo de 52% a 68% de todos os cistos da cavidade bucal. Ocorrem com maior frequência em homens, entre 20 a 40 anos de idade3.

Esta patologia é geralmente descoberta em exames radiográficos de rotina apresentando uma imagem radiolúcida, unilocular, arredondada, associada ao ápice radicular com rompimento da lâmina dura no nível apical. A lesão ainda é delimitada por uma linha de esclerose óssea, marcadamente radiopaca, que não deve ser confundida com a membrana cística fibrosa, que está englobada na área radiolúcida5. A polpa necrosada pode ser conceituada didaticamente de duas maneiras: Necropulpectomia tipo I, sem lesão visível radiograficamente, ou Necropulpectomia tipo II, com lesão radiograficamente visível. Esta divisão para alguns autores tem influência na tomada de decisão a respeito da utilização ou não de uma medicação intracanal, ou seja, no tratamento endodôntico em sessão única ou múltipla. A presença de lesão periapical, visível radiograficamente, caracteriza uma periapicopatia crônica, com um tempo de desenvolvimento superior a um ano8.

Os métodos utilizados no tratamento não cirúrgico de lesões periapicais são: o tratamento conservador do canal radicular, e medicação intracanal, além do debridamento apical6.

Há duas filosofias de tratamento endodôntico: a de múltiplas sessões para se realizar os passos técnicos do tratamento e uma outra denominada em sessão única, que implica na realização das etapas desta terapia em uma única visita do paciente20. Sabe-se que o tratamento endodôntico em consulta única é uma opção de conduta biologicamente possível, pois apresenta resultados clínicos bastante satisfatórios, tanto no período pós-operatório onde é semelhante aos obtidos em múltiplas sessões, quanto no índice de sucesso que, em longo prazo, é idêntico aos tratamentos realizados com o uso de medicação intracanal entre as sessões22.

A busca por procedimentos operatórios mais rápidos e de fácil execução sem perda de qualidade sempre foi um dos objetivos do desenvolvimento tecnológico, voltado para área odontológica, isto porque torna-se uma vantagem tanto para o paciente quanto para o profissional, devido ao menor desgaste físico e emocional21.

Dessa forma é relevante que o cirurgião-dentista obtenha um diagnóstico sugestivo, através de minuciosa anamnese, bem como exame complementar por imagem.

O objetivo deste trabalho foi relatar um caso clínico acerca do tratamento de lesão periapical em sessão única.

CASO CLÍNICO

Paciente J.C.V, gênero masculino, feoderma, 33 anos de idade, compareceu a Clínica Odontológica da Faculdade do Amazonas - IAES, na Especialização de Implantodontia tendo como queixa principal “perda de um dos dentes da frente sobre a necessidade de avaliação odontológica para o uso de implante” relatou o paciente. No decorrer da anamnese o paciente relatou não sofrer nenhum comprometimento sistêmico, porém, ter sofrido um acidente automobilístico anos atrás. Ao exame clínico intrabucal realmente foi comprovado a ausência de um dos elementos dentários da arcada superior anterior, e para fins foi solicitado ao paciente exames radiográficos. Foi constatado através da radiografia panorâmica e periapical uma imagem radiolúcida, circunscrita delimitada em formato oval no ápice de elemento 12, sugestiva de uma lesão periapical.



Figura 01. Imagem inicial

Optou-se pelo tratamento endodôntico em sessão única, após o paciente ter assinado o Termo de Consentimento Livre e Esclarecido – TCLE (APÊNDICE 1) e Autorização de imagem (APÊNDICE 2). O paciente foi informado sobre todos os procedimentos que seriam realizados e os cuidados que deveriam ser seguidos, também, foi orientado sobre o prognóstico favorável. Primeiramente foi realizada a antissepsia da cavidade bucal com Digluconato de clorexidina 0,12% (Riohex®, Brasil), sendo realizado bochecho por um tempo 1 min.

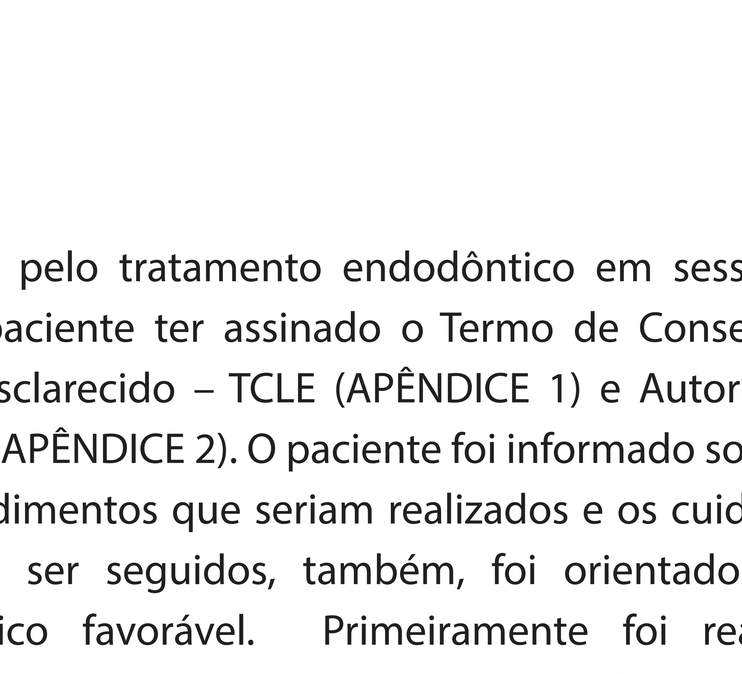

Figura 02. Radiografia Periapical inicial

E em seguida a técnica anestésica de bloqueio do nervo alveolar superior anterior (NASA) e infiltrativa, utilizando anestésico com solução anestesica articaina 4% associado à epinefrina 1:100.000 (DFL®, Brasil).



Figura 03. Anestesiologia Nervo Alveolar Superior Anterior.



Figura 04. Acesso Endodôntico

Posteriormente foi realizada a odontometria obtendo-se o comprimento de trabalho em 22mm, porém com ultrapassagem de 1 mm real do dente afim de que a medicação tenha acesso a lesão cística. Deu-se início instrumentação sob a expansão do canal com limas manuais k #10, #15, #20, #25, #30 de 25 mm (Dentsply, Suíça). Com continuidade com as limas do sistema Protaper manual universal (Dentsply, EUA). Utilizando a solução irrigadora de clorexidina 2% (Maquira®, Brasil), para a desinfeção do canal radicular irrigando e aspirando simultaneamente a cada troca de lima.

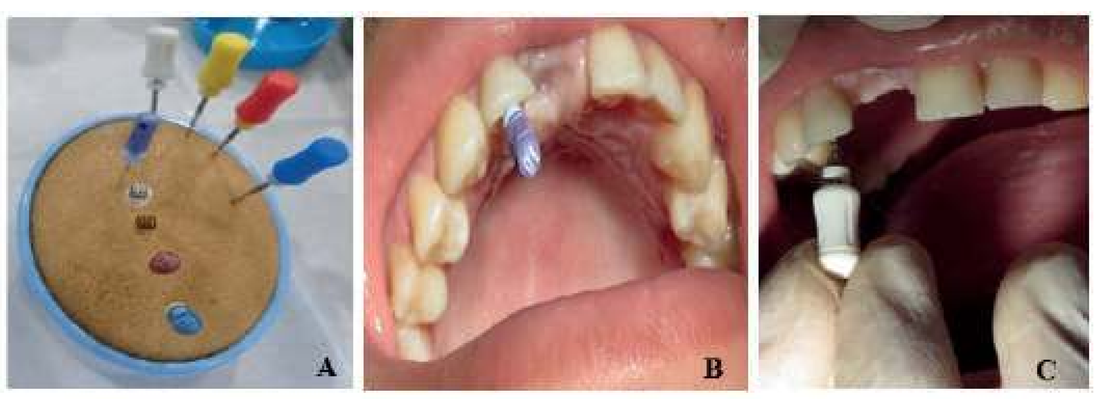

Figura 05. Instrumentação do canal

Ao término da instrumentação do conduto, foi realizada a prova do cone (figura 06) utilizando o cone do sistema Protaper manual universal (Dentsply, EUA). após prova do cone o canal radicular foi inundado com EDTA (Biodinâmica®, Brasil), no interior do canal, deixando-o agir por 03 minutos, para remoção do smear layer.



Figura 06. Radiografia com Cone

Em seguida partiu-se para a obturação do canal (figura 07), utilizando o cimento endodôntico Sealer 26 (Dentsply®, Brasil), e finalizando com a radiografia final. Realizando o corte com calcador de Paiva (Golgram, Brasil).



Figura 07. Radiografia final

Ao término do tratamento o paciente foi orientado a fazer a proservação do elemento dental comparecendo à clínica a cada 04 meses para realizar uma nova radiografia para observar se houve ou não regressão da lesão (figura 08).



Figura 08. Proservação 04 meses

No último retorno do paciente para a proservação (figura 9), 07 meses após o término do tratamento Endodôntico, a lesão apresentou regressão considerável, não sendo necessária qualquer intervenção cirúrgica.



Figura 09. Proservação 07 meses

DISCUSSÃO

As lesões periapicais são resultantes de um processo inflamatório que afeta tecidos moles e duros das proximidades da raiz dentária. Como polpa e periápice se comunicam via forame periapical, o agente agressor é o próprio tecido pulpar necrótico, onde microrganismos se desenvolvem e liberam toxinas nos sistemas de canais radiculares7.

Rosenberg et al.9 e Lin10, afirmaram que todas as lesões periapicais endodônticas, incluindo lesões semelhantes a cistos, devem ser tratadas inicialmente com tratamento endodôntico não cirúrgico. Machionatti et al. (2017)25, caso a radiolucidez demostrada nos exames radiográficos não se extinga, indica-se marsupialização ou cirurgia paredodôntica para lesão maior que 2 cm.

O tratamento endodôntico em sessão única demanda menos tempo, o que consequentemente gera menos custo para o paciente, sendo menos doloroso e traumático quando comparado ao tratamento em múltiplas sessões. Além disso, ele minimiza os riscos de contaminação ou recontaminação do sistema de canais radiculares. Filho e Corumba 11 (2016) e Toia (2017)12, afirmaram que o direcionamento do tratamento endodôntico tem apresentado mudanças que implicam em menor custo e tempo clínico sem alterar a qualidade dos mesmos. No presente caso, optou-se pelo tratamento endodôntico em sessão única, a escolha pautou-se em fatores como a atenuação microbiana intracanal, por ser uma técnica pouco invasiva, baixo custo e fácil aplicação.

Tenório e Neto (2018)13, reiteraram que para o tratamento em sessão única o efeito do preparo químico-mecânico, a substância química deve maximizar a remoção de detritos através da ação mecânica do fluxo e refluxo, ou melhor, devem fornecer ação antimicrobiana e solvente de matéria orgânica. Concordando, Junior (2017)14, apontou que a ação mecânica da instrumentação e da irrigação é capaz de reduzir a quantidade de microrganismos e de tecido degenerado do interior do sistema de canais radiculares, desde que utilize o emprego de soluções irrigadoras dotadas de atividades antibacterianas, aumentando a eficácia do preparo em termos de controle de infecção. Salientando, Lima (2016)15 afirmaram que a instrumentação e a irrigação são essenciais para a desinfecção do canal radicular, porém, esses procedimentos podem não ser suficientes para a eliminação completa dos microrganismos.

Bonan et al. (2011)16, o hipoclorito de sódio tem sido o mais empregado como solução irrigadora, por apresentar uma ótima atividade antimicrobiana e dissolver tecido orgânico. Entretanto, ele possui algumas desvantagens como a de ser citotóxico aos tecidos periapicais, gosto e cheiro desagradáveis, manchamento de roupas e capacidade de provocar uma resposta alérgica. Em vista disso, A clorexidina 2% é considerada de amplo espectro como agente

antimicrobiano23, possuindo ação bacteriostática em concentrações baixas e ação bactericida em concentrações elevadas24.

Gonçalves et al., (2017)17 afirmaram que o equilíbrio entre as evidências mais ponderosas em torno desse tema é muito frequente, e o tratamento endodôntico em sessão única tem sido recomendado, e essas evidências precisam ser rastreadas, localizadas e interpretadas pelo cirurgião-dentista.

Salientando a opinião dos autores e seguindo minunciosamente todos os critérios para a realização do tratamento endodôntico em sessão única. O resultado no presente caso, foi satisfatório. comprovando através da proservação com acompanhamento radiográfico, sendo possível observar a regressão da lesão.

CONCLUSÃO

O presente caso ilustra o tratamento endodôntico sendo a primeira opção de escolha na terapêutica inicial, optou-se por realizar debridamento de 1mm em sessão única. Entretanto, é fundamental que, em primeira instância, o cirurgião-dentista realize um tratamento conservador no que se refere ao preparo químico mecânico, ampliação foraminal e uma boa obturação hermética, a fim de regredir a lesão. A preservação desse caso demonstra que a filosofia de tratamento empregada é eficaz para reparação e regeneração tecidual dos danos causados pela lesão no periapice.

REFERÊNCIA

1. Nair PNR, Pajarola G, Schroeder HE. Types and incidence of human periapical lesions obtained with extracted teeth. Oral Surg Oral Med Oral Pathol Oral Radiol Endod. 1996; 81(1):93-102.

2. Sauaia TS, Pinheiro ET, Imura N. Cistos PeriRadiculares Uma Proposta de Tratamento. RGO. 2000; 48(3):130-4.

3. Bhaskar SN. Nonsurgical resolution of Radicular Cysts. Oral Surg Oral Med Oral Pathol. 1972; 34(3):458-68.

4. Mass E, Kaplan I, Hirshberg A. A clinical and histopathological study of radicular cysts associated with primary molars. J Oral Pathol Med. 1995;24 (10):458–461.

5. Martins-Filho PRS, Brasileiro BF, Piva MR, Silva LCF, Reinheimer DM, Marzola C. Cisto radicular na maxila relato de caso clínico cirúrgico. Rev ATO. 2009; 4(10):881-9.

6. Sood N, Maheshwari N, Gothi R, Sood IN. Treatment of Large Periapical Cyst Like Lesion: A Nonivasive Approach: A Report of Two Cases. International Journal of Clinical Pediatric Dentistry; 2015;8(2):133-137.

7. Khasawnah QA, Hassan F, Malhan D, Engelhardt M, Daghma DES, Obidat D, Lips KS, Khassawna TE, Heiss C. Nonsurgical Clinical Management of Periapical Lesions Using Calium Hydroxide-Iodoform-Silicon-Oil Paste. BioMed Research Internatinal; 2018.

8. Oliveira BLM, Aquino PT. Necropulpectomia em sessão única revisão de literatura. [trabalho de conclusão de curso - bacharelado]. Aracaju: Universidade Tiradentes; 2016.

9. Rosenberg PA, Frisbie J, Lee J, Lee K, Frommer H, Kottal S, et al. Evaluation of pathologists (histopathology) and radiologists (cone beam computed tomography) differentiating radicular cysts from granulomas. J Endod. 2010;36:423-428.

10. Lin LM, Ricucci D, Kahler B. Radicular cysts review. JSM Dent Surg. 2017;2(2):1017.

11. Filho JLOG, Corumba RD. Tratamento endodôntico: sessão única x múltiplas sessões. [trabalho de conclusão de curso - bacharelado]. Aracaju: Universidade Tiradentes; 2016.

12. Toia C. Tratamento Endodôntico em Sessão Única X Múltiplas Sessões: correlação do Sucesso após 1 ano de tratamento com níveis de endotoxinas, carga microbiana e sinais/sintomas [dissertação]. São José dos Campos: Universidade Estadual Paulista; 2017.

13. Tenório LR, NETO OC. Tratamento Endodôntico em Sessão Única. [Trabalho de conclusão de curso - bacharelado]. Bragança Paulista: Universidade São Francisco; 2018.

14. Junior AFB. Tratamento Endodôntico de Dentes Necrosados. [trabalho de conclusão de curso – bacharelado].Três Corações: Universidade Vale do Rio Verde de Três Corações; 2017.

15. Lima M. Avaliação da qualidade de revisões sistemáticas sobre endodontia realizada em sessão única. [trabalho de

conclusão de curso – bacharelado]. Florianópolis: Universidade Federal de Santa Catarina; 2016.

16. Bonan RF, Dantas AU, Hussne RP. Comparação do Uso do Hipoclorito de Sódio e da Clorexidina como Solução Irrigadora no Tratamento Endodôntico: Revisão de Literatura. Revista Brasileira de Ciências da Saúde.2011;15.

17. Gonçalves HQT, Silva MMC. Endodontia em sessão única- revisão de literatura. trabalho de conclusão de curso - bacharelado]. Recife: Faculdade integrada de Pernambuco; 2017.

18. Pontes KT, Silva EL, Filho RAM, Silva DR, Lima FJ. Estudo bibliométrico científica em endodontia. Arch Health Invest. 2017;6(9):435-438.

19. Cappellari T. Cirurgia do periápice associada a enxerto com biomaterial - estudo de caso [trabalho de conclusão de curso - bacharelado]. Santa Cruz do Sul: Universidade de Santa Cruz do Sul, Curso de Odontologia; 2015.

20. Gonçalves HQT, Silva MMC. Endodontia em sessão única- revisão de literatura. trabalho de conclusão de curso - bacharelado]. Recife: Faculdade integrada de Pernambuco; 2017.

21. Eduardo CP, Silva MSB, Ramalho KM, Lee EMR, Aranha ACC. Photodynamic therapy as a complementary benefit in dental clinic. Rev Assoc Paul Cir Dent. 2015; 69(3):226- 35.

22. Hizatugu R, Kado E, Miyasaki E, Okino K, Meneghine GP, Mataypshi A. Endodontics in a single session: myth or reality? The single-session endodontic treatment technique. São Paulo: Atheneu. 2002. 23-58.

23. Miranda MA. Atividade Antimicrobiana das Soluções de Basbatimão, Mamona e Clorexidina utilizadas na Endodontia. Ribeirão Preto, 2010.

24. Ferraz CCR, Gomes BPFA, Zaia AA, Teixeira FB, Sou-za-Filho FJ.Comparative Study of the Antimicrobial Ef-ficacy of Chlorhexidine Gel, Chlorhexidine Solution andSodium Hypochlorite as Endodontics Irrigants.BrazDent J.2007;18(4):294-8.

25. Machionatti AME, Wandscher VF, Burmann PFP, Tomé SB, Wolle CFB. Tratamento cirúrgico de Cisto Periapical de ampla extensão: Relato de Caso. Rv Saúde Integrada; v.10; 2017;86-89.

INSUCESSO NO LEVANTAMENTO DO SEIO MAXILAR: RELATO DE CASO

CAROLINE LIRA DA SILVA
GRADUANDA

PROF.MSC. RAFAEL REIS DE SOUZA
ORIENTADOR

INTRODUÇÃO

A reabilitação oral com o uso de implantes dentário na odontologia contemporânea tem sido a melhor solução para o tratamento em pacientes com perda dentária, porém em casos que a altura óssea é limitada devido à pneumatização do seio maxilar e a reabsorção do rebordo alveolar, é necessário intervir com as técnicas de aumento ósseo e levantamento de seio maxilar, que têm se tornado cada vez mais indicadas para a reformulação de altura, densidade e volume ósseo adequado para inserção de implantes posteriormente (1).

O seio maxilar apresenta-se em forma de pirâmide, é considerado o maior seio paranasal, sendo revestido por um fino epitélio ciliado. O revestimento da cavidade do seio maxilar, também conhecido como membrana Schneider que está aderida ao osso subjacente é de extrema importância para evitar possíveis complicações e ajudar no desempenho dos procedimentos para a elevação do seio maxilar (2).

Atualmente, duas abordagens cirúrgicas são conhecidas para a elevação do seio maxilar: a técnica da janela lateral (traumática), desenvolvida por Tatum, indicada quando apresenta uma atrofia maxilar severa, com a altura residual de crista inferior a 6 mm. E há também a técnica de Summer (atraumática) que foi realizada por Tatum e aperfeiçoada por Summers com outra abordagem usando osteótomos cônicos, indicada quando a altura óssea vertical apresenta mais de 5 mm, sendo considerada a técnica mais indicada em defeitos verticais moderados (3).

A principal indicação para cirurgia de levantamento de seio maxilar consiste em proporcionar o aumento da quantidade e qualidade óssea em região posterior da maxila para pacientes que apresentam ausência dentária, perda de altura e volume ósseo, edentulismo parcial e total com pneumatização uni ou bilateral do seio maxilar e pacientes apresentando altura óssea de 5mm ou inferior aferido desde o rebordo alveolar ao assoalho do seio maxilar causando o impedimento da instalação de implantes(4).

Há diversas situações em que a cirurgia de levantamento do seio maxilar deve ser contraindicada devido às complicações que podem ser causada no pré e no pós-operatório, tais como: doenças sistêmicas não controladas como diabete mellitus, pressão alta, doença periodontal, má higiene oral, pacientes tabagistas, patologias no seio maxilar como cistos e tumores, distância inter-arcos excessiva, lesões periapicais, pacientes com problemas psicológicos devido a dificuldade de tratamento em longo prazo, grávidas, tratamento de quimioterapia e radioterapia realizado há menos de 6 meses, excesso de álcool, consumo de drogas (5).

A taxa de sucesso encontrado para cirurgias de levantamento de seio várias entre 86,6% a 100%, relacionado ao período do ano de 2004 a 2009 e com relação ao insucesso as repetições da cirurgia correspondem a 6,54%, com um índice de 93,46 de sucesso, de acordo com a literatura pesquisada. Foi possível verificar que das 25 abordagens (23,36%) das cirurgias realizadas, ocorreu intercorrências no trans e no pós-operatório e nas demais abordagens no total de 82 (76,64%) não apresentaram, onde a perfuração da membrana foi a intercorrência mais frequente, responsável por 48% e de 8% associada pela perda de material de enxertia e quando isolado responsável por 20% das intercorrências e por 4% associado à perda de implantes e isolado a perda de implante responsável por 20% (6).

Diversos fatores podem influenciar no êxito da cirurgia de levantamento do seio maxilar, e durante a intervenção cirúrgica, a complicação mais recorrente é a perfuração da membrana de Schneider, na qual pode aumentar a possibilidade de risco de infecção no pós-operatória e ocorrer à falha do enxerto ou do implante, podendo apresentar também quadros de hemorragia nasal, sinusite crônica e aguda, deslocamento de implantes dentários para o seio maxilar, edema, hematomas e exposição do enxerto (7).

Recentemente foi a afirmado através de revisão que mais da metade dos estudos (62,5%), que fumar afeta a sobrevivência do implante negativamente, em locais onde ocorreu o procedimento de elevação do assoalho do seio maxilar. Além disso, o tabagismo também tem sido associado à causa do insucesso do implante na maioria dos estudos individuais e na meta-análise geral, devido modificar o contato osso/implante, o preenchimento e densidade óssea por conta do seu efeito na proliferação dos precursores celulares e na vascularização(8).

Conforme Spindola(9), pacientes que sofrem de sinusite crônica e nos casos em que grande quantidade de enxertos foi necessária, o risco de rinossinusite pós-operatória em cirurgia de levantamento de seio maxilar pode ocorrer em aproximadamente 4,3% dos pacientes e a infecção se manifesta por meio dos seguintes sintomas: cefaléia, dor localizada, cacosmia, rinorreia, inflamação de mucosa oral e secreção nasal (10). No caso de uma sinusite aguda deve-se realizar imediatamente o tratamento, para que seja reduzido o risco de complicações como osteomielite do osso maxilar, inflamação de todos os seios perinasais e disseminação da infecção no espaço infratemporal ou cavidade orbital (9).

Em casos de elevação do seio maxilar, a infecção local ocorre em cerca de 3% dos casos, podendo ocorrer no seu pós-operatório devido o material utilizado para enxerto, à contaminação da superfície do implante, à má higiene oral e doenças ocasionadas pelo seio nasal. No pré-operatório,

devemos realizar dose profilática com antimicrobianos locais para que ocorra a sucesso da técnica. Caso ao contrário podem ocorrer infecções graves no sistema orbital, cavernosos, assim como meningite, cegueira, caso a infecção não seja tratada previamente (11).

Quanto à cavidade, após a elevação da membrana sinusal, podemos preenche-la com diferentes biomateriais disponíveis tais como: autógeno, homológo, xenógeno e aloplástico que apresentam comportamentos biológicos variados de acordo com sua origem, tamanho, forma, taxa de degradação e porosidade, podendo influenciar no tempo de formação do osso, adesão e proliferação celular sobre o biomaterial e recentemente ocorreu um grande aumento na aplicação clínica de extratos de sangue autólogo, ou seja, concentrados de plaquetas (12).

A fibrina rica em plaquetas (PRF) representa um novo passo no conceito terapêutico, é um concentrado plaquetário e imunológico coletada em uma única membrana de fibrina, constituída de uma amostra de sangue que possibilita a imunidade e cicatrização. Ainda que,as citocinas plaquetarias e leucocitas desempenham um papel importante na biologia desse biomaterial, a matriz de fibrina que as suporta consisteno fator determinante responsável pelo real potenciamento terapêutico do PRF(13).

O PRF deve ser considerado como um biomaterial de fibrina; apresenta-se como uma estrutura molecular com baixa concentração de trombina, e é uma matriz ótima para migração de células fibroblastas e endoteliais. Que permiteuma remodelação mais fácil de fibrina em um tecido de conexão mais resistente e apresenta uma rápida angiogênese. Sendo assim as membranas PRF podem ser utilizadas para todos os tipos de cura superficial cutânea e mucosa (14).

De acordo com a experiência clínica o PRF pode ser considerado como um biomaterial de cura. Pois ele apresenta todos os parâmetros necessários para permitir uma ótima cura, na qual consiste em uma matriz de fibrina polimerizada e possui uma estrutura detetramolecular, citocinas e leucócitos,a incorporação de plaquetas e a presença de celulas-troncocirculantes (15).

Dessa forma, o objetivo foi relatar um caso clínico de levantamento traumático do seio maxilar com altura inferior a 5 mm da crista óssea em paciente fumante.

RELATO DE CASO

Paciente M.A.S.B, sexo feminino, 62 anos, compareceu na clínica de Especialização em Implantodontia da Faculdade do Amazonas – IAES, com queixa principal de insatisfação com a adaptação da prótese e relatou ter realizado a instalação de implantes anteriormente, porém não houve sucesso no procedimento (Figura 1). Na história médica pregressa, a paciente nega comorbidades e relata ser fumante. Por ser fumante, ela foi avisada que deveria suspender totalmente o uso do cigarro, por pelo menos 03 meses, mas a paciente entendendo dos riscos, preferiu seguir com o tratamento, mesmo sem suprimir o uso do fumo.



Figura 1- Foto inicial intra-oral

Foi solicitado o exame complementar de tomografia computadorizada, onde apresentou reabsorção óssea em maxila, com pneumatização dos seios maxilares direito e esquerdo (Figura 2).

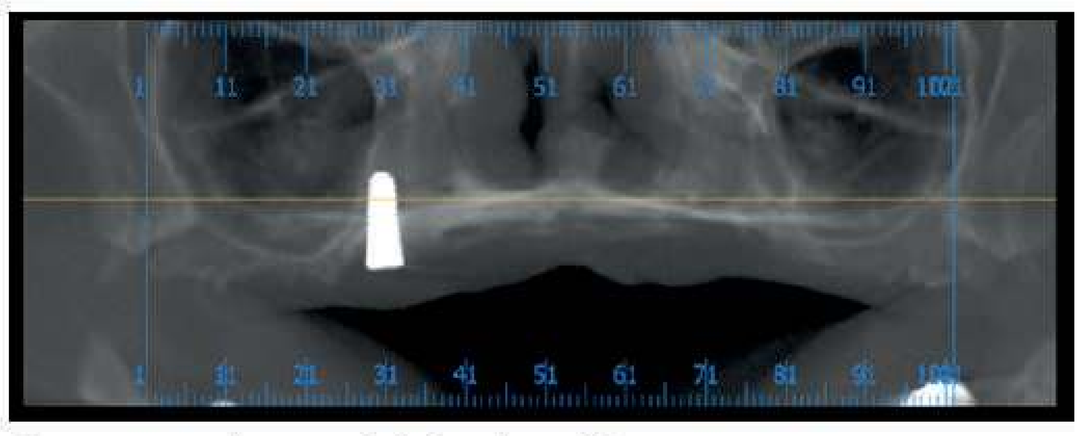

Figura 2- Tomografia computadorizada pré-operatória

Durante a análise da tomografia computadorizada de feixe cônico em 3D (TCFC) (Figura 3), observou-se que a reabilitação somente com implantes ósseointegrados estava contraindicada, devido à altura óssea insuficiente na região posterior direita e esquerda.

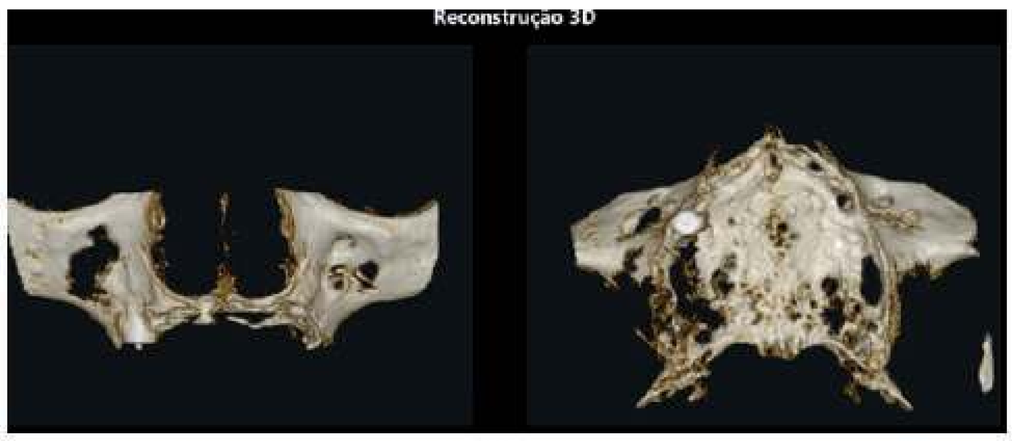

Figura 3-Reconstrução de tomografia computadorizada em 3D pós-operatória

O tratamento proposto foi levantamento atraumático do seio maxilar, visto que a paciente apresentava altura inferior a 5 mm da crista óssea ao assoalho do seio maxilar.



Figura 4– Mesa cirúrgica

No pré-operatório foi realizada medicação profilática via oral com Amoxicilina 1g, Dexametasona 8mg e analgésico, no pós-operatório foi receitado Nimesulida 100 mg de 12/12 horas por 3 dias, Amoxicilina 500mg de 8/8 horas por 5 dias e analgésico Toragesic 10 mg via sublingual. Em continuidade, foi dado início a montagem da mesa cirúrgica (Figura 4).



Figura 5- Material necessário para coleta de sangue



Figura 6 – Coleta de sangue



Figura 7 – Centrifuga pré-programada



Figura 8 – Tubos posicionados na centrifuga pré-programada



Figura 9 – Remoção da porção de eritrócitos



Figura 10 – Colocação do material biológico na bandeja



Figura 11 – Coleta de concentrado rico em fibrina e leucócitos



Figura 12 – *Stick bone*

Logo após a centrifugação e repouso por 5 minutos, a porção que contém eritrócitos (Figura 9), deve ser removida cuidadosamente com auxílio de uma tesoura, sendo que cada coágulo contém 90% das plaquetas em cerca de metade os leucócitos da amostra de sangue colhida.Foi realizada a colocação do material biológico na bandeja (Figura 10), e em seguida a coleta do concentrado rico em fibrina e leucócitos (Figura 11), para confecção do stickbone (Figura 12).

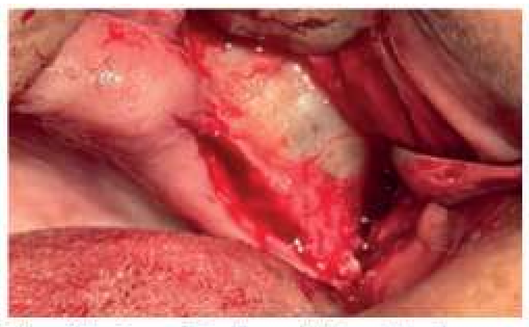

Figura 13 – Exposição da parede lateral do seio maxilar

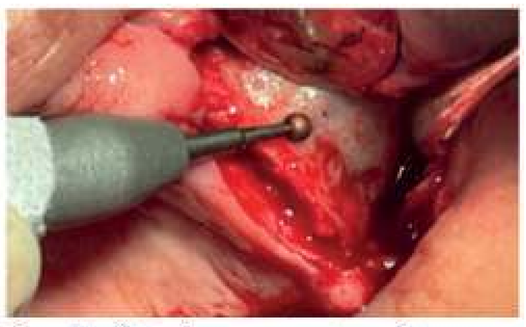

Figura 14 – Inicio do acesso ao seio maxilar com broca esferica diamantada 06



Figura 15 – Demarcação da parede lateral sobre



Figura 16 – Confecção da janela ósseo

Após a obtenção do PRF, foi dado início a anestesia local com Articaína 4%, 1:1000 sobre a crista do rebordo envolvendo a região palatina, sendo realizada a incisão de Newman modificada (Figura 13), com lâmina de bisturi n° 15C e com auxílio de um descolador de Molt, foi feita o afastamento deste retalho para a exposição da parede lateral do seio do maxilar onde foi eleito o local de confecção da janela óssea.

Ao ser realizado o deslocamento mucoperiosteal de espessura total, foi iniciado o acesso à parede do seio maxilar com a utilização de uma broca esférica diamantada N° 6 para peça reta de mão, sobre constante irrigação de soro fisiológico (Figuras 14 e 15), sendo realizada a confecção da janela óssea (Figura 16).



Figura 17 – Rompimento da janela óssea



Figura 18 – Elevação da parede lateral do seio maxilar



Figura 19 – Colocação da membrana de PRF para obliterar o rasgo da membrana sinusal



Figura 20 – Inserção de *stick bone* na cavidade sinusal



Figura 21– Preenchimento de toda cavidade sinusal



Figura 22 – Aspecto clínico após preenchimento



Figura 23 – Aspecto clínico após a colocação da membrana



Figura 24 – Realização da sutura

Seguido de rompimento da janela óssea (Figura 17) e elevação da parede lateral do seio maxilar (Figura 18), realizamos a inserção de uma membrana de PRF para obliterar o rasgo da membrana sinusal (figura 19), para assim, inserir a inserção do Stick Bone (osso aglutinado, similar a um bloco, apesar de gelatinoso) na cavidade sinusal (Figura 20) na qual foi preenchida toda a cavidade (Figuras 21 e 22), por fim foi colocada uma membrana (Figura 23) e a realização de sutura em pontos simples (Figura 24).

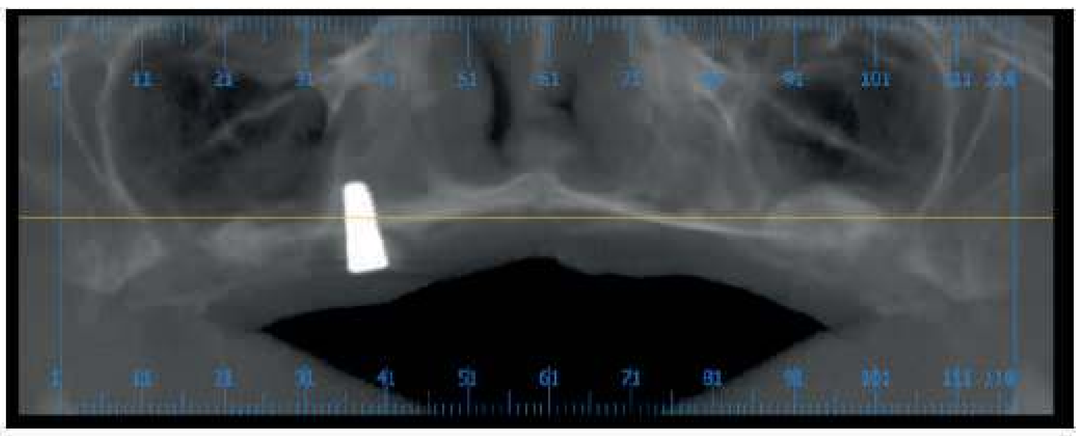

Figura 25- Tomografia computadorizada pós-operatória

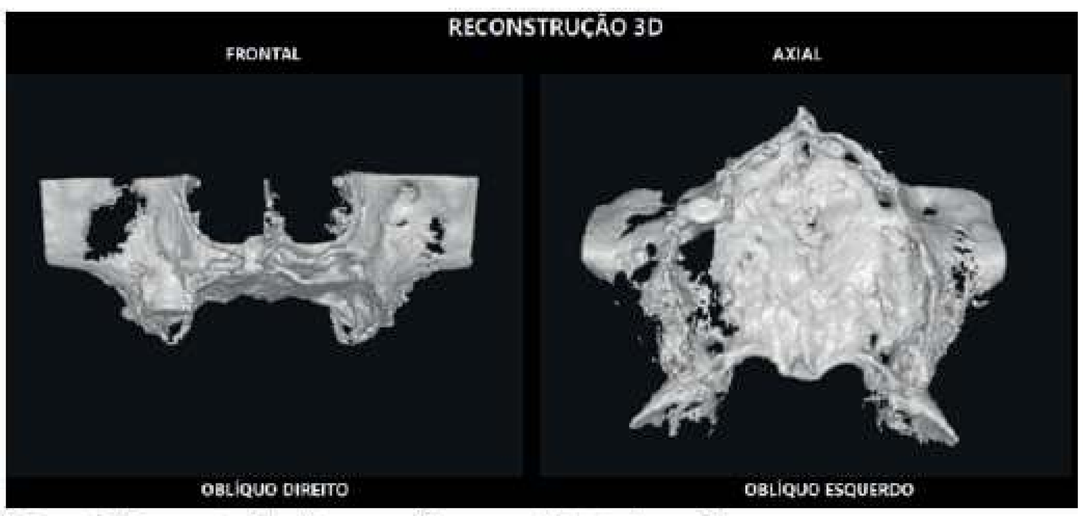

Figura 26-Reconstrução de tomografia computadorizada em 3D

No acompanhamento e comparação das tomografias (Figuras 25 e 26) após 6 meses da cirurgia realizada, foi possível observar o insucesso do levantamento de seio maxilar, observando uma quantidade de biomaterial inadequada e a impossibilidade da instalação de implantes posteriormente, orientando a paciente a aguarda um período de 3 a 6 meses para realizar a tentativa um novo enxerto ósseo.

DISCUSSÃO

As complicações da cirurgia de elevação do assoalho do seio maxilar acometem cerca de 2% a 5,6 % dos casos e as sinusites e podem resultar como um insucesso da técnica, causando o agravamento ao ponto de gerar complicações que podem ocasionar até mesmo o óbito do paciente (16). No entanto, para Diniz et al. (6), a taxa de sucesso encontrado para cirurgias de levantamento de seio vária entre 86,6% a 100%, relacionado ao período do ano de 2004 a 2009 e com relação ao insucesso as repetições da cirurgia correspondem a 6,54%, com um índice de 93,46% de sucesso. E foram listadas as complicações de acordo com a revisão bibliografica nos últimos 5 anos, como: perfuração da membrana, dor, formação de fístula, hemorragia, osteomielite, sinusite, deiscência da ferida, tontura, sangramento nasal, dor de cabeça, infecção e abscesso residuais (17). Essas complicações observadas estão de acordo com as observadas no nosso trabalho.

Durante os procedimentos de levantamento de seio maxilar, as perfurações da membrana de Schneider são consideradas uma intercorrência esperada em 10 a 34% das intervenções realizadas, independentemente da experiência do profissional (18). Para Tonetti et al. (19) a complicação mais comum é a perfuração da membrana de Schneider, que, além de provocar hemorragia também pode causar lesão do feixe neurovascular infraorbitário, migração do implante, sensibilidade dos dentes adjacentes, edema, infecção do enxerto, sinusite, deiscência da mucosa e perda do enxerto. De acordo com Ferreira et al. (20) e Raghoebar et al. (21) através de estudos demonstraram não haver diferença estatisticamente significante na sobrevivência de implantes em seios enxertados em que houve perfuração de membrana sinusal, em relação aos sem perfuração da membrana sinusal. Nesses estudos observou-se então que o insucesso ocorrido no nosso caso, encontra-se no desvio padrão, haja visto que uma das complicações mais comuns da técnica, a perfuração da membrana de Schneider, ocorreu durante o procedimento, apesar de ter sido corrigida imediatamente, tal como preconizado, mas certamente aumentou as chances para o insucesso do caso.

Através das pesquisas de Marcelino et al. (22), nos casos de perfurações pequenas da membrana, existe a possibilidade de dar continuidade ao procedimento cirúrgico, pois no período de 2 a 3 meses normalmente a membrana se regenera sobre o osso enxertado. Entretanto, para Barone et al. (23) e Proussaefs et al. (24) Pode ser reparada a perfuração

com a colocação de uma membrana de colágeno reabsorvível, sobre a lesão da membrana sinusal. De acordo com Smiler et al. (25) há outra maneira para a perfuração ser reparada, que seria a dobra da membrana sinusal sobre ela mesma, associando pela parede lateral do 15 seio maxilar durante o processo do levantamento da própria membrana. Também é considerado como forma de tratamento um enxerto em bloco, porém, é aconselhável adiar o enxerto para um segundo tempo cirúrgico, até que seja possível a regeneração da membrana (26). Apesar das técnicas disponíveis, e da perfuração da membrana, seguimos com a reconstrução com enxerto ósseo, pois conseguimos fechar a perfuração com sucesso, e quando associado ao PRF, o osso em grânulos, assume o formato de um bloco de osso, apesar da consistência ser mais gelatinosa.

Starch-Jensen (7), afirma que o fumo está dentre os maiores fatores de risco para a cirurgia de levantamento do seio maxilar, apesar de Borgeset al. (27) contradiz esse risco, afirmando que não há relação entre complicações em levantamento de seio maxilar e fumantes, citando um estudo onde ocorreu a perfuração da membrana em 50% dos casos em pacientes fumantes, e em 44,9% em pacientes não fumantes, concluindo que não houve diferença significativa. Para Barbato et al. (8) afirmar através de revisão que mais da metade dos estudos (62,5%), que fumar afeta a sobrevivência do implante negativamente, em locais onde ocorreu o procedimento de elevação do assoalho do seio maxilar e, além disso, o tabagismo também tem sido associado à causa do insucesso dos implantes. Esses dados quanto ao fumo, estão alinhados com o nosso caso, pois a paciente é fumante, e manteve o uso do cigarro, o que interferiu no sucesso da técnica empregada, bem como a osseointegração do enxerto ósseo.

CONCLUSÃO

Conclui-se que paciente fumante as chances são aumentadas de insucesso e o levantamento de seio maxilar traumático em maxila atrófica é uma técnica segura e bem sedimentada, mas deve-se observar cuidadosamente os fatores de riscos, visando sempre a qualidade do trabalho e a segurança dos pacientes. No presente caso houve perfuração da membrana e dificuldade na remodelação óssea da cavidade sinusal, apesar da paciente ter sido elucidada e uso de protocolos cirúrgicos preconizados.

REFERÊNCIAS

1. Testori T, Weinstein T, Taschieri S, Wallace SS. Risk factors in lateral window sinus elevation surgery. Periodontol 2000. 2019 Oct 1;81(1):91–123.

2. Ragucci GM, Elnayef B, Suárez-López del Amo F, Wang H-L, Hernández-Alfaro F, Gargallo-Albiol J. Influence of exposing dental implants into the sinus cavity on survival and complications rate: a systematic review. Int J Implant Dent. 2019 Dec;5(1).

3. Parra M, Atala-Acevedo C, Fariña R, Haidar ZS, Zaror C, Olate S. Graftless maxillary sinus lift using lateral window approach: a systematic review. Implant Dent. 2018 Feb 1;27(1):111–8.

4. Cumerlato CB da F, Souza FA de, Rotta RN, Blois MC. Cirurgia de seio maxilar para instalação de implante: um relato de caso clínico. J Oral Investig. 2020 Dec 31;9(2):43–53.

5. Correia JMM de V. Elevação do seio maxilar em medicina dentária: o estado da arte [trabalho de conclusão de curso - dissertação]. [Almada]: Instituto Universitário Egas Moniz; 2020.

6. Diniz AG, Sanches HR, Noro GA, Diniz TNG, Smanio Neto H, Brito Junior RB. Estudo retrospectivo das cirurgias de elevação de seio maxilar. Rev Assoc Paul Cir Dent. 2012;66(1):57–62.

7. Starch-Jensen T, Jensen JD. Maxillary sinus floor augmentation: a review of selected treatment modalities. J Oral Maxillofac Res. 2017 Sep 30;8(3):2.

8. Barbato L, Baldi N, Gonnelli A, Duvina M, Nieri M, Tonelli P. Association of smoking habits and height of residual bone on implant survival and success rate in lateral sinus lift: a retrospective study. J Oral Implantol. 2018 Dec 1;44(6):432–8.

9. Espíndola FMCA. Complicações em cirurgias de levantamento de seio maxilar [trabalho de conclusão de curso - especialização]. [Vitória]: Facsete; 2019.

10. Chirilă L, Rotaru C, Filipov I, Săndulescu M. Management of acute maxillary sinusitis after sinus bone grafting procedures with simultaneous dental implants placement: a retrospective study. BMC Infect Dis. 2016 Mar 8;16(Suppl 1).

11. Sindel A, Özarslan MM, Özalp Ö. Management of the

complications of maxillary sinus augmentation. Challenging Issues Parana Sinuses. 2018;

12. Batista SG, Faria MRS de, Bochnia J, Neto O de A, Mello EB de, Magalhães CB. Levantamento de seio maxilar bilateral por duas técnicas diferentes com concomitante instalação de implantes: relato de caso. Rev Eletrônica Acervo Odontológico. 2020 Dec 31;2:e5878–e5878.

13. Dohan DM, Choukroun J, Diss A, Dohan SL, Dohan AJJ, Mouhyi J, et al. Platelet-rich fibrin (PRF): a second-generation platelet concentrate. Part II: platelet-related biologic features. Oral Surg Oral Med Oral Pathol Oral Radiol Endod. 2006;101(3):e45-50.

14. Choukroun J, Diss A, Simonpieri A, Girard MO, Schoeffler C, Dohan SL, et al. Platelet-rich fibrin (PRF): a second-generation platelet concentrate. Part IV: clinical effects on tissue healing. Oral Surg Oral Med Oral Pathol Oral Radiol Endod. 2006;101(3).

15. Dohan DM, Choukroun J, Diss A, Dohan SL, Dohan AJJ, Mouhyi J, et al. Platelet-rich fibrin (PRF): a second-generation platelet concentrate. Part I: technological concepts and evolution. Oral Surg Oral Med Oral Pathol Oral Radiol Endod. 2006;101(3):e37-44.

16. Marzola JA, Gulinelli JL, Calcagnotto T, Bellato B, Kasaya MS. A bordagem hospitalar em grave infecção aguda sinusal após enxertia óssea – relato de caso. RevOdontol UNESP. 2019;48(N Especial):56.

17. Ewers R. Maxilla sinus grafting with marine algae derived bone forming material: a clinical report of long-term results. J Oral Maxillofac Surg. 2005 Dec;63(12):1712–23.

18. Hernández-Alfaro F, Torradeflot MM, Marti C. Prevalence and management of Schneiderian membrane perforations during sinus-lift procedures. Clin Oral Implants Res. 2008 Jan;19(1):91–8.

19. Tonetti MS, Hämmerle CHF, Abrahamsson I, Becker J, Blanco J, Botticelli D, et al. Advances in bone augmentation to enable dental implant placement: Consensus Report of the Sixth European Workshop on Periodontology. J Clin Periodontol. 2008 Sep 1;35(8 Suppl):168–72.

20. Ferreira CA, Martinelli C, Novaes A, Pignaton T, Guignone C, de Almeida A, et al. Effect of maxillary sinus membrane perforation on implant survival rate: a retrospective study. Int J Oral Maxillofac Implants. 2017 Mar;32(2):401–7.

21. Raghoebar GM, Onclin P, Boven GC, Vissink A, Meijer HJA. Long-term effectiveness of maxillary sinus floor augmentation: A systematic review and meta-analysis. J Clin Periodontol. 2019 Jun 1;46(S21):307–18.

22. Marcelino KP, Souza JAN de, Ribeiro DT, Dantas EM, Barbosa GAS, Gondim ALMF, et al. Surgical management after perforation of Schneider's membrane during sinus lift: case report. Res Soc Dev. 2020 Oct 30;9(10):e9959109425–e9959109425.

23. Barone A, Santini S, Sbordone L, Crespi R, Covani U. A clinical study of the outcomes and complications associated with maxillary sinus augmentation . Int J Oral Maxillofac Implant. 2006;21(1):81–5.

24. Proussaefs P, Lozada J, Kim J, Rohrer MD. Repair of the perforated sinus membrane with a resorbable collagen membrane: a human study - PubMed. Int J Oral Maxillofac Implant. 2004;19(3):413–20.

25. Smiler GM, Johnson WP, Jaime L, Misch C. No Title. Dent Clin North Am. 1992;36(1):151–86.

26. Schwartz-Arad D, Herzberg R, Dolev E. The prevalence of surgical complications of the sinus graft procedure and their impact on implant survival. J Periodontol. 2004 Apr;75(4):511–6.

27. Borges FL, Dias RO, Piattelli A, Onuma T, Gouveia Cardoso LA, Salomão M, et al. Simultaneous sinus membrane elevation and dental implant placement without bone graft: a 6-month follow-up study. J Periodontol. 2011 Mar;82(3):403–12.

CIRURGIA DA ATM: DISCOPEXIA UNILATERAL COM ANCORAGEM EM PACIENTES COM DOR OROFACIAL

PATRÍCIA RAFAELLA ALMEIDA DE OLIVEIRA
GRADUANDO

PRO. ESP. RAFAEL REIS DE SOUZA
ORIENTADORA

INTRODUÇÃO

A articulação temporomandibular (ATM) é certamente uma das mais complexas articulações do corpo1, localizada entre o osso temporal e a cabeça da mandíbula, possuindo um disco fibrocartilaginoso interposto entre eles 3. É uma articulação sinovial que compõe o sistema mastigatório, permite amplos movimentos e consequentemente o desenvolvimento das funções mandibulares que envolvem mastigação, fala e deglutição 2 .

A disfunção da articulação temporomandibular (DTM) é uma condição comum. Estudos epidemiológicos estimam que 87% da população americana apresenta pelo menos um sinal ou sintoma de disfunção. As desordens temporomandibulares incluem ampla gama de doenças de etiologia, na maioria das vezes multifatorial 2. O primeiro passo para a adesão do paciente ao seu tratamento é conscientiza-lo da condição patológica que causa dor e disfunção e descrever o prognóstico ou possível progressão da dor e da disfunção 6. O tratamento inicial dos desarranjos internos é conservador, sendo a maioria dos pacientes tratados com sucesso, por meio de técnicas não cirúrgicas, como fisioterapia, placas de mordida, lavagem intra-articular, lise, aplicação de calor úmido, talas e terapias medicamentosas. No entanto, em média, 5% dos pacientes não obtêm êxito com técnicas conservadoras e são candidatos à cirurgia aberta da ATM 4.

O diagnóstico e o tratamento devem, por conseguinte, ser focado em uma abordagem baseada em evidências, através de exames físicos e de imagem 5. As modalidades terapêuticas empregadas na cirurgia da ATM podem incluir: artrocentese, artroscopia e artrotomia. Essa última pode ser subdividida em reposicionamento discal, discectomia com ou sem interposição de material, condilectomia com inxerto, ou substituição articular total 5, cabe ao cirurgião bucomaxilofacial indicar corretamente a modalidade cirúrgica que trará melhor custo-benefício ao seu paciente.

6

O presente artigo tem como objetivo descrever um caso clínico em que foi realizado o reposicionamento do disco articular, utilizando a técnica de discopexia com ancoragem como alternativa cirúrgica em uma paciente que não obteve progresso nos tratamentos conservadores para aliviar a dor facial.

RELATO DE CASO

Paciente do gênero feminino, 44 anos, feoderma, parcialmente edêntula, compareceu ao serviço de atendimento clínico da bucomaxilofacial do Hospital Rio Negro, relatando dor crônica em região de ATM bilateralmente. Ao exame clínico foi observada ausência total de dentes superiores e inferiores posteriores, leve assimetria facial, dor difusa durante palpação e dor intensa ao realizar movimentos de abertura e lateralidade.

Foram solicitados exames de imagem, incluindo a radiografia panorâmica, tomografia computadorizada e ressonância magnética das ATMs, em que se constatou deslocamento anterior de disco articular e reabsorção condilar no lado esquerdo. Figura01



Figura 01- ressonância

O planejamento inicial de tratamento proposto se deu através de uso de medicamentos anti-inflamatórios não esteroidais e relaxantes musculares para controle da dor, juntamente com sessões de fisioterapia e reabilitação protética. Porém, mesmo com as orientações a paciente relatou não sentir melhora no quadro clínico, além de ter sido submetida a duas artrocenteses também sem sucesso. Optou-se, então, pela realização de tratamento cirúrgico aberto, sendo eleito o procedimento de discopexia unilateral com ancoragem em ATM do lado esquerdo.

O planejamento cirúrgico consistiu em reposição do disco articular unilateralmente com o auxílio de âncoras parafusadas e fios de sutura, em centro cirúrgico, sob anestesia geral (figura 02), com o objetivo de estabilizar o disco posteriormente ao côndilo.

O Acesso realizado foi o pré-auricular (figura 03), pois permitia melhor visualização e acesso direto da articulação, seguida de dissecção através dos planos temporais e incisão sobre o arco zigomático para posterior acesso ao compartimento superior da cápsula articular. Após o acesso, foram removidas todas as aderências sobre o disco e fossa articular, assim como o acesso a região antero-posterior e lateral de côndilo para instalação dos parafusos de ancoragem, permitindo assim que o disco articular fosse pinçado, reposicionado e ancorado à cabeça do côndilo

(figura 04) através de 02 suturas (uma no plano antero-medial e outra no plano póstero-medial do disco) repousando em posição ideal entre côndilo e fossa articular (figura 05). Posteriormente foi realizado a sutura em planos com fio categute 5.0 (figura 06 A-B). A paciente encontra-se em recuperação pós-operatória, já tendo iniciado a fisioterapia, e apresentando o resultado de sucesso preconizado pelo tratamento.



Figura 02- preparo cirúrgico



figura 03- acesso pré-auricular



figura 04- reposicionamento de di



Figura 05- ancoragem



Figura 06A- sutura interna



Figura 06B- sutura externa

Após 30 dias foi solicitado novos exames de imagem, onde podemos observar a instalação das ancoras na cabeça do côndilo maxilar (figura 07 A-B).

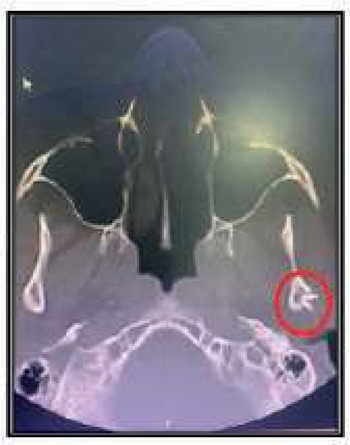

Figura 07A- corte transversal



figura 07B- corte coronal

DISCUSSÃO

A literatura é bastante variável quanto à etiologia e sobre os tratamentos disponíveis das afecções da ATM, porém o consenso se baseia no fato de que o tratamento conservador deve ser abordado previamente aos procedimentos cirúrgicos existentes. Muitos dos pacientes podem ser tratados com sucesso, por meio de métodos não-cirurgicos, como fisioterapia, calor úmido, placa oclusal, farmacoterapia, artrocentese ou injeções intrarticulares. No entanto, cerca de 5% dos pacientes em que a terapia conservadora falha, requerem a cirurgia aberta da ATM 1 .

Um estudo realizado por CAMACHO GB , mostra que os pacientes do sexo feminino tem uma proporção cinco vezes maior de adquirir alguma desordem articular, muitas vezes relacionado aos fatores culturais, hormonais e socioeconômicos 7.

O disco articular pode apresentar alterações morfológicas que variam de tênues a irreparáveis. Estas alterações podem ser encontradas em casos de disfunções internas, luxação do disco, doenças degenerativas, dentre outras. O grau de comprometimento estrutural depende, principalmente, do tempo de evolução do processo inflamatório associado à ATM. As aderências nos espaços supra e infradiscal devem ser eliminadas e o disco articular, atentamente examinado e manipulado 8.

Diversas formas de tratamento para este tipo de patologia têm sido citados na literatura, dentre elas estão: artrocentese, artroscopia, discopexia, disectomia, condilotomia e substituição articular total 6. As cirurgias da ATM são procedimentos de exceção e não de eleição. São complexas e envolvem grande potencial de complicações, principalmente no que tange a inervação local e nervo facial 5. No caso das cirurgias abertas, a lesão do nervo facial pode ocorrer caso haja excessiva retração dos tecidos no transoperatório. A prevalência deste tipo de lesão varia de 9 a 18% 9.

10

A dificuldade está em diagnosticar a patologia presente na articulação e selecionar o tratamento mais indicado em cada caso 3. O reposicionamento do disco da ATM está indicado nos casos de leve ou moderada interferência mecânica da função articular 5. O acesso endural e a plicadura do disco tem sido considerados cirurgias minimamente invasivas, rápidas e de alta taxa de sucesso, sendo a correta posição do disco articular responsável pela proteção da morfologia condilar e juntamente com a remodelação do tecido retrodiscal reduz ou elimina a sintomatologia das DTMs 10. Para isso, usa-se uma mini âncora na parte posterior da cabeça da mandíbula ou parafuso, como forma de ancoragem do disco 3.

Em médio prazo o disco pode se soltar da cabeça da mandíbula, sendo então necessária uma segunda abordagem cirúrgica para a instalação de uma nova ancora. Quando necessário, na mesma cirurgia pode ser realizada a discoplastia, artroplastia ou eminiplastia para ajustar a anatomia do disco, côndilo e fossa, levando-se em consideração a possibilidade da criação de aderências

pós-cirurgicas3. Porém a probabilidade de sucesso da cirurgia da ATM diminui com cada operação2.

No pós-operatório, o paciente pode relatar dor, edema facial, limitação da abertura da boca e uma mudança na oclusão na região de molares do lado operado, que desaparece no período de 15 a 20 dias. A fisioterapia deve ser iniciada tão logo o paciente esteja desperto a fim de evitar a formação de aderências e adesões 5.

CONSIDERAÇÕES FINAIS

A disfunção temporomandibular costuma ser uma causa cada vez mais frequente de visitas ao cirurgião dentista. Ao se deparar com esse tipo de problema, o cirurgião bucomaxilo deve estar preparado e apto a indicar qual a melhor abordagem para o tratamento, com o objetivo de aliviar os sintomas e consequentemente dar melhor qualidade de vida a este paciente. O sucesso terapêutico baseia-se no correto diagnóstico, na experiência do profissional e na técnica cirúrgica realizada. Deve-se primeiramente aderir a abordagens mais terapêuticas e conservadoras, porém essa etapa do tratamento depende muito da colaboração do paciente, que deve ser bem orientado quanto ao plano de tratamento e ser acompanhado frequentemente. Já as cirurgias abertas, apesar do risco de intercorrências, também podem ser uma grande aliada no tratamento dessas disfunções. Essas cirurgias tem o objetivo de devolver o correto funcionamento da ATM, ou pelo menos estabiliza-la, diminuindo assim o índice de dor e trazendo mais conforto ao paciente.

BIBLIOGRAFIA

1. Golçalves RCG, ET AL . Discopexia bilateral em paciente edêntila com dor orofacial. Rev. Cir. Traumatol. Buco-Maxilo-Fac. v.19, n.1, p.41-44, jan/mar. 2019.

2. Freitas R. Tratado de cirurgia Bucomaxilofacial. Cirurgia da Articulação temporomandibular. Cap. 9, p.571--606, 1° Ed., EditoraSantos, SP, 2006.

3. Carvalho MMM, ET AL. Discopexia e fisioterapia no tratamento do deslocamento de disco articular sem redução. Rev. Odontológica de Araçatuba, v.43, n.2, p. 12-60, maio/agosto 2022.

4. Araújo RABM, ET AL. Disectomia para tratamento de desarranjo intra-articular. Rev. Cir. Tralmatol. Buco-Maxi-lo-Fac. Camaragibe v.9, n.1, p 33-36, jan/mar 2019.

5. Grossmann E, Grossmann T. Cirurgia da articulação Temporomandibular. Rev. Dor, São Paulo, v.12, n.2, p.152--159 abr/jun 2011

6. Hupp JR, ET AL. Cirurgia oral e Maxilofacial Contemporânea. Tratamento das disfunções temporomandibulares. Cap.30, p. 619-639, 5ªed. Editora Elsevier, RJ 2009.

7. Camacho GB, Waldemarin RA, Barbin EL. Disfunção temporomandibular em adultos: estudo retrospectivo. BeJP, São Paulo, v.4, n.4, p 310-315 out/dez 2021

8. Lage CS. Cirurgia da articulação temporomandibular e sua associação com cirurgia ortognática dos maxilares em um mesmo tempo cirúrgico : uma revisão de literatura. Universidade de Minas Gerais- 2010. Disponível em: http://hdl.handle.net/1843/BUOS-95CNYA

9. Vasconcelos BCE, Porto GG, Nogueira RVB. Anquilose da articulação têmporo-mandibular. Rev Bras. Otorrinolaringol. V. 74, n.1 p. 35-38 jan/fev 2008

10. Lima FGGP. O papel da cirurgia da articulação temporomandibular em tratamentos orto-cirurgicos. Uberlandia 2018. Disponível em: https://repositorio.ufu.br › PapelCirurgiaArticulação

APLICAÇÃO DE TOXINA BOTULÍNICA PARA TRATAMENTO DE RUGAS DINÂMICAS: RELATO DE CASO

REBECA RODRIGUES BRELAZ
GRADUANDO

PROF. DRA. MARINA MADRUGA
ORIENTADORA

PROF. DRA. LIZETE FILGUERIAS
CO-ORIENTADORA

INTRODUÇÃO

O crescente aumento da expectativa de vida no país gerou juntamente uma maior preocupação, por parte da população, com seu bem-estar, incluindo- se autoestima e estética corporal e facial. Somado a esse fato tem-se ainda a busca pelos ditos padrões de beleza impostos à sociedade. Segundo dados da Sociedade Internacional de Cirurgia Plástica Estética (ISAPS) do ano de 2017, o Brasil foi o terceiro país em número de procedimentos estéticos não cirúrgicos, sendo a aplicação de toxina botulínica em primeiro lugar [1].

A Toxina Botulínica (TB) é uma neurotoxina produzida por uma bactéria anaeróbica Gram positiva, chamada Clostridium botulinum. Este organismo apresenta sete tipos sorológicos (A-G), sendo o tipo A o mais potente, específica e de efeito prolongado[1]. A utilização da Toxina Botulínica tipo A (TBA) ocorre por conta do seu rápido crescimento em cultura e cristalização em uma forma estável, permitindo a purificação de forma eficaz, assim proporcionando maior duração dos efeitos terapêuticos [2].

Toxina botulínica tipo A é formada por uma cadeia simples de peptídeos composta por uma cadeia de proteínas de 100kDa (cadeia pesada) e por outra cadeia de 50kDa (cadeia leve), tornando-se ativa somente após a clivagem dessas duas cadeias, que ocorre a nível do citoplasma da célula nervosa [3][4].

Seu mecanismo de ação se inicia, após a injeção intramuscular, via ligação da toxina com receptores no terminal pré-sináptico bloqueando a liberação da acetilcolina e impedindo a condução neuromuscular. Como este bloqueio não interfere na produção da acetilcolina e estudos demonstram novos brotamentos neuronais no local, após alguns meses é comprovada a reversibilidade do tratamento [4][5].

Com o envelhecimento, a aparência facial sofre ação da exposição à radiação solar (fotoenvelhecimento), flacidez cutânea, alterações de volume causadas por reabsorção óssea e do tecido subcutâneo, e o surgimento das rugas dinâmicas, causadas pela atividade muscular [6]. Os músculos da face são únicos, devido ao fato de possuírem um anexo de tecido mole à superfície da pele e se fixam por somente uma extremidade ao osso, diferente dos demais músculos, que possuem duas extremidades afixadas em partes esqueléticas [7][8]. Dessa forma, quando ocorre a contração muscular, a pele sobrejacente também

se contrai, formando as rugas dinâmicas em sentido perpendicular à contração muscular [9].

De tal modo, o uso da TB para o tratamento das rugas dinâmicas tem se tornado alvo nos procedimentos estéticos. A atuação do tratamento da TB inicia quando ela é injetada na área facial onde estão as respectivas rugas e, como bloqueador neuromuscular, vai inibir a contração do músculo no local diante do impedimento de transmissões de impulsos nervosos através dos neurônios [9].

Analisando o efeito da toxina, é possível verificar a sua eficiência no desaparecimento temporário das rugas dinâmicas [10]. A recuperação deste efeito ocorre pelo surgimento de terminais nervosos e formação de novas fendas sinápticas responsáveis pela contração muscular. Vale ressaltar que a sua aplicação, por não ser um ato cirúrgico, é uma das técnicas não invasivas mais relevantes dos tempos atuais [11]. Logo, juntamente com o estudo desta técnica de tratamento, seu uso se torna efetivo para promover a autoestima e melhorar a qualidade de vida dos seus pacientes [11].

O interesse pela temática se deu pela carência de conteúdo sobre aplicação de toxina botulínica em pacientes com rugas dinâmicas, agravando sua qualidade de vida frente a sociedade e a importância da manutenção da estética facial do ser humano.

Portanto, o objetivo do presente estudo foi apresentar um relato de caso clínico de Aplicação de Toxina Botulínica para tratamento de rugas dinâmicas na porção superior da face.

RELATO DE CASO

O presente relato de caso foi submetido à apreciação na Plataforma Brasil, (anexo 1). Antes da realização do caso clínico foram assinados Autorização do uso de imagem (anexo 2), Carta de Anuência, e Termos de Consentimento Livre e Esclarecido. (Apêndice 1, e 2).

Paciente CMTR, 39 anos de idade, gênero feminino, leucoderma, saudável, procurou atendimento na clínica de pós-graduação de Harmonização Orofacial, da Faculdade do Amazonas – IAES, Manaus - AM, queixando-se de linhas em seu rosto quando faz expressões.

Foi realizado anamnese, exame clínico, e registro fotográfico da paciente (Figura 1, 2, 3 e 4). Clinicamente observou - se que a paciente possuía rugas dinâmicas e rugas estáticas no terço superior da face. então foi proposto o tratamento das rugas com o uso da toxina botulínica - Botox



Fig. 1 – Região Frontal – Aspecto Inicial



Fig. 2 – Região músculo prócero – Aspecto Inicial



Fig. 3 – Região músculo orbicular dos olhos lado direito – Aspecto inicial



Fig. 4 - Região músculo orbicular dos olhos lado esquerdo – Aspecto inicial

Iniciou - se com a assepsia da face da paciente com gaze estéril e clorexidina 2%, após assepsia, com lápis de maquiagem branco iniciou - se as demarcações onde seria aplicada a toxina; demarcou - se o músculo prócero,

total de 24 ui, músculo frontal total de 30 ui, e músculo orbicular dos olhos total 22 ui lado direito e esquerdo, totalizando 76 ui (Figura 5, 6 e 7).



Fig. 5 – Marcação do músculo orbicular dos olhos



Fig. 6 – Marcação do músculo Frontal



Fig. 7 - Marcação do músculo orbicular dos olhos

Feito as demarcações, foi o momento da diluição do botox; (Nabota 100 U Reg. MS n° 1.64250006.001 - 1) foi realizada a técnica de diluição e preparo conforme o fabricante: primeiro reconstituir o pó liofilizado com uma solução salina estéril, livre de conservantes. O diluente recomendado é cloreto de sódio 0,9% para injeção. Aspirar a quantidade necessária de diluente com a seringa

de tamanho apropriado e injetá - la no frasco (neste caso aspirou - se 1 ml de diluente). Como este produto pode se desnaturar por agitação violenta, a injeção do diluente deve ser feita com delicadeza. Rejeitar o frasco se o vácuo não causar a aspiração do diluente para seu interior. Registrar a data e a hora da reconstituição no espaço reservado no rótulo do produto. Este produto deve ser administrado no prazo de 24 horas após a reconstituição. Durante esse período, o produto reconstituído deve ser mantido sob refrigeração (2 a 8°C). O produto reconstituído deve ser transparente, incolor e livre de partículas.

Com o auxílio de duas seringas de insulina BD 50 ui, foi retirado do frasco a toxina diluída (Figura 8).



Fig. 8 – Remoção da toxina botulínica diluída

Antes da aplicação foi passado nas marcações anestésico tópico para maior conforto da paciente.

Para aplicação do botox utiliza - se uma agulha estéril ultrafina, realizando microinjeções superficialmente a uma distância média de 1 cm de cada ponto.

Aplicação no músculo frontal: marcar uma margem de segurança horizontal de 2 cm acima das sobrancelhas e duas linhas verticais na linha da pupila. angular a agulha a 45° para realizar aplicação. delimitou - se dez pontos

de aplicação variando entre 1, 2 e 4 ui em cada ponto. No músculo frontal foi aplicado um total de 30 ui.

Aplicação no músculo prócero: responsável pela ruga de braba, delimitou - se quatro pontos de aplicação de 6 ui cada ponto. Angulação da agulha entre 30 °a 45°. No músculo prócero foi aplicado um total de 24 ui.

Aplicação no músculo orbicular dos olhos: manter uma

distância de 1 cm do canto externo dos olhos, aplicação subcutânea, angulação da agulha entre 30 °a 45°. Delimitou - se seis pontos de aplicação variando entre 1 e 2 ui em cada ponto. No músculo orbicular dos olhos foi aplicado um total de 22 ui.

Em cada aplicação foi realizada uma dobra subcutânea pinçando a pele da paciente com os dedos polegar e indicador. (Figura 9).



Fig. 9 – Aplicação da Toxina botulínica no musculo prócero

A paciente foi orientada quanto aos cuidados pós aplicação; as orientações consistiram em: ficar pelo menos 5 horas sem fazer exercícios, colocar gelo nos locais de aplicação, não esfregar, ter cuidado ao sol e não abaixar muito a cabeça nas primeiras 24 horas.

Os resultados iniciais aparecem nos primeiros dois ou três dias e o resultado final pode ser notado em 15 dias.

Foi marcado o retorno da paciente para 30 dias, onde foi observado o resultado do tratamento, na qual estava satisfatório e a paciente completamente satisfeita com seu ótimo resultado estético (Figura 10, 11, 12 e 13).



Fig. 10 – Região Frontal – Aspecto final



Fig. 11 – Região músculo prócero – Aspecto final



Fig. 12 – Região músculo orbicular dos olhos lado direito – Aspecto final



Fig. 13 - Região músculo orbicular dos olhos lado esquerdo – Aspecto final

DISCUSSÃO

Pacientes com rugas dinâmicas demonstraram as melhorias mais drásticas após aplicação da toxina botulínica e são considerados os pacientes ideais para este tratamento. Pacientes que possuem rugas estáticas também podem se beneficiar das injeções, porém requerem duas ou três sessões de

aplicação consecutivas para resultados significantes, como também a combinação com outros procedimentos cosméticos [12]. Além das rugas dinâmicas, o tratamento com toxina botulínica também é indicado para outras funções estéticas, como modelação de sobrancelhas e da ponta nasal, elevar os cantos da boca (para casos classificados como "sorriso triste"), e corrigir assimetrias faciais [13]. No presente relato, a paciente apresentava rugas dinâmicas e estáticas, onde a toxina botulínica é bastante indicada, entrando em acordo com os autores acima.

Estudo datado de 2009 comprovou eficácia de resultados em 98% de pacientes tratados com toxina botulínica. Exames de eletromiografia mostram redução no número de unidades motoras funcionais após duas semanas, onde se atinge a provável máxima de eficácia. Após 4 a 5 meses, o exame mostrou o restabelecimento desse número de unidades motoras funcionais [4][6]. Neste presente caso, até o momento da realização do trabalho a paciente apresenta eficácia, corroborando com os autores.

Ao longo dos 20 anos de estudos desde o início do uso da toxina botulínica na estética, ela se tornou o tratamento de escolha para rugas formadas no terço superior da face [10]. Demais tratamentos cirúrgicos nessa região tornam- se bastante invasivos, e com resultados menos eficazes [14]. Um estudo realizado em 2009 com 100 pacientes acompanhados entre 2 a 4 anos relatou um índice de satisfação e resultados em torno de 94% [15]. Outro estudo do mesmo ano mostrou bons resultados em cerca de 88% dos pacientes, mantendo o mesmo por 3 a 6 meses [8][9]. Comparações entre amenização de rugas dinâmicas e estáticas na região frontal e glabelar comprovaram a maior eficácia no tratamento das rugas dinâmicas [16]. Há recuperação de cerca de 70 a 80% da funcionalidade muscular, entre 3 a 6 meses após a aplicação. 2 Estudos específicos na região glabelar mostram melhora notável em 92,6% das pacientes, consistentes com outros relatos pré-existentes [17]. O estudo corrobora com os autores, pois foi inviabilizada a realização cirúrgica desta região, sendo considerada muito invasiva, desta forma a toxina botulínica foi a melhor opção.

A musculatura orbicular dos olhos possui uma peculiaridade

e deve ser tratada com um pouco mais de atenção. Como o músculo orbicular é circular, ele possui a maioria das suas inserções em tecido mole, e não possui relaxamento total tendo apenas uma área bloqueada. Localiza-se logo abaixo da epiderme,

com pouco ou nulo tecido subcutâneo [18]. Em vista disso, autores comprovaram a melhora das rugas periorbitais não somente com os pontos clássicos de aplicação, como também associando pontos adicionais na pálpebra inferior. 6 Por ser um local delicado que possa gerar efeitos indesejados, autores utilizaram a técnica de microdoses de toxina botulínica por via intradérmica, demonstrando melhoria de 86% dos casos em comparação à aplicação somente dos pontos clássicos na lateral orbicular [19]. A aplicação localizada foi essencial para uma melhor adaptação do material no tecido muscular da paciente em questão, concordando com os autores discutidos acima.

A toxina botulínica também tem efetividade no terço inferior da face, porém é um processo mais técnico e requer avançada aplicação. As relações entre os músculos dessa região são diferentes da parte superior da face, atuando como fixadores e sinergistas de maneira conjunta e complexa; bem como as doses de aplicação são menores [20]. Estudos demonstram que o relaxamento do músculo orbicular oral causa elevação do lábio superior, gerando leve aumento no volume dos lábios, como também a ótima redução das linhas periorais. Entretanto, esses locais devem ser meticulosamente tratados, pois a aplicação incorreta nas laterais dos lábios pode gerar outros problemas em sua ação funcional, como mastigação, deglutição e articulação de sons [21]. Corroborando com os autores, o tratamento evidenciou um melhor relaxamento e autoestima da paciente, que se mostrou feliz com o resultado.

CONCLUSÃO

Tendo em vista as práticas clínicas encontradas na literatura e a realizada no presente caso, pode-se concluir que os procedimentos adotados foram satisfatórios, trazendo ótimos resultados estéticos e melhora para a face da paciente.

A prática deste tratamento estético deve ser sempre realizada por um profissional habilitado, com conhecimento científico e que realize um plano de aplicação individualizado para cada paciente, seguindo os critérios gerais para minimizar/evitar complicações e obter todos os benefícios desse conceituado e promissor tratamento rejuvenescedor.

REFERÊNCIAS

1. International Society of Aesthetic Plastic Surgery – ISAPS. ISAPS Global Statistics. Disponível em . Acesso em Agos 2022.

2. GEMPERLI R.; GIMENEZ R. P.; SALLES A. G.; FERREIRA M. C. Análise retrospectiva das alterações das rugas faciais após aplicações seriadas de toxina botulínica tipo A. Revista Brasileira de Cirurgia Plástica. São Paulo, v. 25, n. 2, p. 297-303, 2017.

3. SANTOS, C. S.; MATTOS, R. M. de; FULCO, T. O. Toxina botulínica tipo A e suas complicações na estética facial. Episteme Transversalis, Rio de Janeiro, [S.l.], v. 6, n. 2, p. 73-82, 2015.

4. SPOSITO, M. Toxina botulínica tipo A - propriedades farmacológicas e uso clínico. Acta Fisiátrica, São Paulo, v. 11, n. Supl.1, p. S7-S44, 14 dez. 2014.

5. RIBEIRO, I. et al. O uso da toxina botulínica tipo A nas rugas dinâmicas do terço superior da face. Revista da Universidade Ibirapuera, São Paulo, v.7, p. 31- 37, jan-jun 2014.

6. TAMURA, B. M.; ODO, M. Y. Classificação das rugas periorbitárias e tratamento com a toxina botulínica tipo A. Surgical & Cosmetic Dermatology, São Paulo, v. 3, n. 2, p. 129-134, 2018.

7. SMALL, R. Botulinum toxin injection for facial wrinkles. American Family Physician, Califórnia, v. 90, n. 3, p. 168-174, ago 2021.

8. FILHO, S. T. et al. Eficácia e segurança da neurotoxina botulínica tipo A* no tratamento de linhas de expressão glabelares. Revista brasileira de medicina/Moreira Jr Editora, São Paulo, p. 28-33, 2019.

9. MONTEIRO, E. O. Uso avançado da toxina botulínica tipo a na face. Grupo editorial Moreira Jr, São Paulo, v. 66, p. 22-26, dez 2019.

10. OLIVEIRA, G. B.; ROSSI, N. C. P.; MOREIRA, B. M. T. Tratamento da porção inferior do músculo orbicular dos olhos com microdoses de toxina botulínica: série de 300 casos. Surgical & Cosmetic Dermatology, São Paulo, v. 8, n. 3, p. 206-209, 2016.

11. PINTO, C. A. S. et al. Aumento do volume labial com o uso de toxina botulínica. Surgical and Cosmetic Dermatology, Paraná, v. 9, n. 1, p. 24-28, 2017.

12. FERREIRA, L. M. et al. Eficácia e tolerabilidade de uma nova toxina botulínica tipo A para tratamento estético de rugas faciais dinâmicas: estudo multicêntrico prospectivo de fase III. Surgical & Cosmetic Dermatology, São Paulo, v. 1, n. 2, p. 58-63, 2019.

13. COSTA, A. et al. Multicenter, prospective, comparative, randomized, double- blind clinical study comparing two botulinum toxin type A formulations registered in Brazil for the treatment of glabellar wrinkles. Surgical & Cosmetic Dermatology, São Paulo, v. 8, n. 1, p. 33-40, 2016.

14. CYMBALISTA, N. C. Resultados da aplicação de incobotulinumtoxinA em pacientes para correção de rugas dinâmicas. Surgical & Cosmetic Dermatology, São Paulo, v. 3, n. 4, p. 288-295, 2018.

15. DOVER, J. S. et al. Botulinum toxin in aesthetic medicine: myths and realities. American society for Dermatology Surgery, Massachusetts, v. 44, p. 249-260, fev 2018.

16. MARTINS, R. R. et al. Toxina botulínica tipo A no tratamento de rugas: uma revisão de literatura. Mostra científica de farmácia, Quixadá, 2016.

17. CHEMIN, B. F. Manual da Univates para trabalhos acadêmicos: planejamento, elaboração e apresentação. 3. ed. Lajeado: Univates, 2015. E- book. Disponível em . Acesso em 11 mar 2019.

18. CHAVES CTM, PAULA FR. A utilização da Toxina Botulínica tipo A no rejuvenescimento. In: Anais dos 14º Simpósio de TCC e 7º Seminário de IC da Faculdade ICESP; 2018; Brasília, Brasil. p. 241-251.

19. MOSCONI PM, OLIVEIRA RCG. Estudo da Toxina Botulínica e sua dilu-ição. Revista Uningá 2018; 55(3):84-95

20. SILVA O, BRITO JQA. O avanço da estética no processo de envelhe- cimento: uma revisão de literatura. Id online revista multidisciplinar e psicologia 2017; 11(35):424-40.

21. BRENNAN A, HICKEY M. Botulinium toxin in women's health: an up-date. Maturitas 2019; 119:21-12.

REVISTA CLÍNICA DE ODONTOLOGIA

V.1 N.2 | 2022

RUA MACEIÓ, Nº 861, ADRIANÓPOLIS
MANAUS - AM
(92) 3584-6068 / (92) 3584-6067