REVISTA CLÍNICA DE ODONTOLOGIA
V2. N1 | 2020 | WWW.IAES.COM.BR





IAES

REVISTA CLÍNICA DE ODONTOLOGIA

V.2 N.1 | 2020

CATALOGAÇÃO NA FONTE: SERVIÇO TÉCNICO DE BIBLIOTECA E DOCUMENTAÇÃO: FACULDADE DO AMAZONAS – IAES

Revista Clínica de Odontologia – v. 2, n. 1 / Manaus: Faculdade do Amazonas – IAES, 2020.

Semestral
Revista de Odontologia
ISSN 2764-5479

1. Odontologia. I. Faculdade do Amazonas – IAES.

CDU: 616.314(05)

Elaborado pelo Bibliotecário Caio Silva Cardoso CRB-11/1086

CONTATO
RUA MACEIÓ, Nº 861, ADRIANÓPOLIS
MANAUS - AM
(92) 3584-6068 | (92) 3584-6067

REVISTA
CLÍNICA DE
ODONTOLOGIA

V.2 N.1
SEMESTRE 2020

CORPO EDITORIAL

DIRETORA
PROFª. DRª. ZOBÉLIA MARIA DE SOUZA LOPES

VICE-DIRETOR
PROF. MSC. LUÃ LOPES BORGES

COORDENADOR DE CURSO
PROF. DR. ALBERTO TADEU DO NASCIMENTO BORGES

COORDENADOR DE ENSINO, PESQUISA E EXTENSÃO
PROF. DR. MÁRCIO LANGBECK CASTELO BRANCO

REVISORA
PROFª. DRª. LIZETE KARLA FILGUEIRAS DE SOUZA

CAPA, PROJETO GRÁFICO E DIAGRAMAÇÃO
DETERMINA DESIGN

AUTOR CORPORATIVO
PROF. MSC. LUÃ LOPES BORGES

CONTATO
RUA MACEIÓ, Nº 861, ADRIANÓPOLIS
MANAUS - AM
(92) 3584-6068 | (92) 3584-6067

APRESENTAÇÃO

A Revista IAES é a revista científca da Faculdade do Amazonas - IAES, em formato impresso. Sendo que, a partir do ano de 2018 será semestral com o objetivo de estimular e desenvolver o intercâmbio entre docentes, discentes e profssionais da classe odontológica, divulgando a publicação de pesquisas realizadas por estudantes, como por exemplo, Trabalhos de Conclusão de Curso e Monografas de especialização, no formato de um artigo científco, a fm de aproximar o conhecimento científco da comunidade de modo geral.

A Revista irá comportar discussões sobre temas atuais nas seguintes áreas ligadas à odontologia nas diversas especialidades clínicas e cirúrgicas: dentística, prótese, endodontia, peridontia, ortodontia, odontopediatria, cirugia bucomaxilofacial e implante, além de temas como prevenção do câncer bucal, odontologia social, patologias, malformação congênita, odontologia hospitalar e psicologia.

A Revista IAES é um passo importante para a efetivação da pesquisa na Faculdade do Amazonas - IAES. Esperamos que os textos publicados contribuam para a formação intelectual e a reflexão crítica dos nossos alunos, professores e demais leitores.

ARTIGOS

7 DETECÇÃO DE MICRORGANISMOS EM MATERIAIS E AMBIENTE ODONTOLÓGICO: REVISÃO INTEGRATIVA DA LITERATURA

14 REABILITAÇÃO ORAL COM PRÓTESE TOTAL IMEDIATA: RELATO DE CASO

21 MÁSCARAS CIRÚRGICAS COMO FONTE DE CONTAMINAÇÃO MICROBIANA DURANTE PROCEDIMENTOS ODONTOLÓGICOS: REVISÃO INTEGRATIVA DA LITERATURA

29 PERIODONTITE ULCERATIVA NECROSANTE: RELATO DE CASO

35 TRATAMENTO ENDODÔNTICO EM SESSÃO ÚNICA EM DENTE COM LESÃO PERIAPICAL RELATO DE CASO

41 A UTILIZAÇÃO DO TECIDO CONJUNTIVO ISOLADO E ASSOCIADO COM AS PROTEÍNAS DE MATRIZ DO ESMALTE EM RECESSÕES GENGIVAIS: UMA REVISÃO DE LITERATURA

DETECÇÃO DE MICRORGANISMOS EM MATERIAIS E AMBIENTE ODONTOLÓGICO: REVISÃO INTEGRATIVA DA LITERATURA

AMANDA FRANCO RIBEIRO
GRADUANDA

PROFª. DRª. LILIANE COELHO DA ROCHA
PROF. DR. ALBERTO TADEU DO NASCIMENTO BORGES
PROF. DR. ALVARO HAFIZ CURY
PROFª. DRª. KÁTIA REGINA FELIZARDO VASCONCELOS
ORIENTADORES

INTRODUÇÃO

Nos consultórios odontológicos, são encontradas diversas formas de contaminação bacteriana que contribuem para o risco de infecção cruzada, ou seja, a transmissão de microrganismos de um indivíduo a outro (paciente-profissional, paciente-paciente e profissional-profissional) devido à presença de bactérias em superfícies e materiais odontológicos hipoteticamente apropriados para atendimento clínico. Entre os diversos materiais odontológicos, podemos destacar os usados na endodontia como obturadores provisórios: óxido de zinco e eugenol e óxido de zinco pronto para uso (Coltosol) e as resinas compostas que são de amplo uso na odontologia (Almeida et al., 2010; Ferraz et al., 2010; Galzo et al., 2014).

De acordo com Cristina et al. (2008), existe uma contaminação relevante de aerossóis contendo partículas de sangue tanto no ar quanto na superfície circundantes, esses aerossóis são capazes de serem projetados para o ambiente odontológico e se aderirem às superfícies rapidamente. Além disso, os aerossóis são produzidos após procedimentos abrasivos, gerando microrganismos patogênicos passíveis de transmissão e com potencial risco à saúde humana.

Alguns autores afirmam que o ambiente odontológico é suscetível aos riscos de contaminação antes e após atendimentos clínicos e enfatizam a importância da biossegurança e o rigor inclusive nos procedimentos de higiene e assepsia das áreas circundantes, principalmente nos intervalos dos atendimentos entre os pacientes (Oliveira et al., 2010; Figueiredo et al., 2015; Kuhn et al., 2018; Martins et al., 2013; Venâncio et al., 2016).

Infelizmente, as técnicas empregadas durante a manipulação e a inserção de materiais restauradores na prática clínica muitas vezes diferem das recomendadas fornecidas pelos fabricantes, portanto, não exercem adequadamente as medidas de biossegurança, viabilizando, assim, o risco de contaminação desses materiais e potencializando os riscos de infecção cruzada inerentes a essas atividades (Almeida et al., 2010).

O entendimento sobre o tema contaminação em odontologia e infecção cruzada tem sido alvo de pesquisas isoladas em várias partes do Brasil e do mundo e, levando-se em consideração esse problema, foram sumarizadas as evidências científicas por meio de uma revisão integrativa sobre a contaminação do ambiente e

dos materiais utilizados na endodontia durante manipulação na clínica de graduação e nos consultórios odontológicos.

MATERIAL E MÉTODOS

2.1 Classificação da pesquisa

O método escolhido foi a revisão integrativa da literatura, com análise de pesquisas relevantes que dão suporte para tomada de decisão e a melhoria da prática clínica. A revisão integrativa sintetiza pesquisas sobre determinada temática direcionando à prática, fundamentando-a no conhecimento, além de identificar brechas da informação que necessitam ser preenchidas com a realização de novos estudos.

Numa revisão integrativa, seis etapas distintas devem ser percorridas, conforme descrito abaixo.

2.1.1 Primeira etapa: definição do tema e elaboração da pergunta norteadora

A escolha do tema foi baseada no anseio de realização de novos estudos para preencher as lacunas existentes no conhecimento científico da atualidade, relacionados à contaminação do ambiente e dos materiais utilizados na endodontia durante manipulação na clínica de graduação e nos consultórios odontológicos. Em vista disso, foi elaborada a seguinte questão norteadora: Qual o nível de contaminação microbiana dos materiais e ambiente na clínica de graduação e nos consultórios odontológicos?

2.1.2 Segunda etapa: escolha da base de dados, descritores, definição dos critérios de inclusão e exclusão

As buscas nas fontes de bases de dados utilizadas na presente pesquisa, foram realizadas em único dia, sendo elas: a) Scientific Electronic Library Online (Scielo); b) Literatura Latina Americana e do Caribe em Ciências e Saúde (LILACS); c) Medical Literature Analysis and Retrieval System Online (MEDLINE); d) Google Academico.

A fim de otimizar e refinar as buscas, além de assegurar o direcionamento para todos os trabalhos relevantes foram pesquisados os Descritores em Ciência da Saúde (DECS): "Contaminação", "Restauração Dentária Temporária", "Biossegurança", considerando a aproximação dos mesmos com o tema em estudo, realizando combinações entre os zdescritores. Para a base de dados internacionais os descritores foram adequados segundo a língua inglesa "Tempory Dental Restoration" and Contamination; "Tempory Dental Restoration" and Biosafety; "Tempory Dental Restoration" and "Contamination" and Biosafety; e língua espanhola: "Restauración Dental Temporal" and Contaminación; "Restauración Dental Temporal" and Bioseguridad; "Restauración Dental Temporal and Contaminación" and Bioseguridad. Durante a busca foi utilizado o operador booleano "AND" uma vez que o mesmo

favorece a intersecção no decorrer da busca. A busca foi realizada em junho de 2020. A partir da utilização da estratégia de busca, foram encontrados 670 materiais científicos. O quadro 1 mostra os descritores utilizados neste estudo, sintetizando a forma como a busca foi realizada.

Como critério de eleição dos estudos incluídos foram selecionados artigos publicados nos últimos dez anos e disponíveis na íntegra, que sejam artigos científicos originais cujo objetivo geral e/ou específicos se referem a contaminação de materiais odontológicos, obturadores provisórios, biossegurança, contaminação, nos idiomas português, espanhol e inglês.

Os critérios de exclusão utilizados nesta pesquisa foram: estudos formatados como trabalhos de conclusão de curso de graduação, monografias dissertações e teses, pesquisas publicadas em outros meios de comunicação que não sejam periódicos científicos, artigos do tipo ensaio teórico, reflexões, revisões bibliográficas não sistematizadas, cartas, resenhas, editoriais, livros, capítulos de livros, publicações governamentais, boletins informativos, estudos indisponíveis no formato completo para análise, trabalhos publicados antes do ano 2010 e publicações que não contemplem o tema do projeto.

Base de 0Dados	Idioma	Cruzamento dos DeCS	Total
LILACS	Português Inglês Espanhol	Restauração dentária temporária and Contaminação; Restauração dentária temporária and biossegurança; Restauração dentária and contaminação and biossegurança; Tempory Dental Restoration and Contamination; Tempory Dental Restoration and Biosafety; Tempory Dental Restoration and Contamination and Biosafety; Restauración Dental Temporal and Contaminación; Restauración Dental Temporal and Bioseguridad; Restauración Dental Temporal and Contaminación and Bioseguridad	5
Scielo	Português Inglês Espanhol	Restauração dentária temporária and Contaminação; Restauração dentária temporária and biossegurança; Restauração dentária and contaminação and biossegurança; Tempory Dental Restoration and Contamination; Tempory Dental Restoration and Biosafety; Tempory Dental Restoration and Contamination and Biosafety; Restauración Dental Temporal and Contaminación; Restauración Dental Temporal and Bioseguridad; Restauración Dental Temporal and Contaminación and Bioseguridad	1
Google acadêmico	Português Inglês Espanhol	Restauração dentária temporária and Contaminação; Restauração dentária temporária and biossegurança; Restauração dentária and contaminação and biossegurança; Tempory Dental Restoration and Contamination; Tempory Dental Restoration and Biosafety; Tempory Dental Restoration and Contamination and Biosafety; Restauración Dental Temporal and Contaminación; Restauración Dental Temporal and Bioseguridad; Restauración Dental Temporal and Contaminación and Bioseguridad	41
MEDLINE	Português Inglês Espanhol	Restauração dentária temporária and Contaminação; Restauração dentária temporária and biossegurança; Restauração dentária and contaminação and biossegurança; Tempory Dental Restoration and Contamination; Tempory Dental Restoration and Biosafety; Tempory Dental Restoration and Contamination and Biosafety; Restauración Dental Temporal and Contaminación; Restauración Dental Temporal and Bioseguridad; Restauración Dental Temporal and Contaminación and Bioseguridad	623
TOTAL			670

Quadro 1. Descritores utilizados na estratégia de busca dos artigos primários.

Na busca secundária destes 670 artigos, 155 estavam fora do período de estudo, 515 foram selecionados para análise e seleção final. Foi realizada como estratégia para seleção, a leitura do título e resumo. Quando a leitura do título e resumo não eram suficientes, procedeu-se à leitura na íntegra da publicação.

Foram excluídos 453 artigos que não eram pertinentes ao tema da pesquisa ou não respondiam ao objetivo do estudo. Acrescidos a estes, 39 por não estarem disponíveis na íntegra de forma gratuita e nove por estarem no formato de trabalhos de conclusão de curso de graduação. Houve duplicidade de quatro artigos em duas

bases de dados consultadas. Deste modo, a amostra foi composta por 10 artigos. Para maior compreensão da estratégia de busca secundária foi construído um fluxograma (Figura 1) ilustrando como se sucedeu a escolha dos artigos que compuseram a amostra desta revisão integrativa.

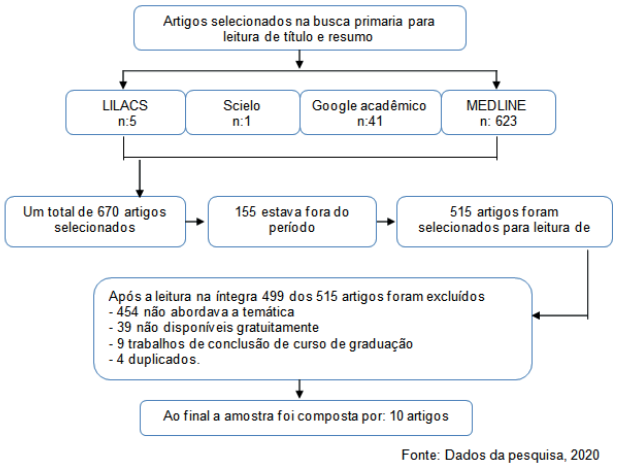

Fonte: Dados da pesquisa, 2020

Figura 1: Fluxograma da busca secundária dos artigos nas bases de dados, Manaus-AM, 2020

2.1.3 Terceira etapa: categorização dos estudos

Nesta etapa, foram definidas as informações a serem extraídas dos estudos selecionados, reunindo e sintetizando as informações-chave dos resultados de cada artigo em tabelas no programa Microsoft Excel 2013. O nível de evidência dos estudos foi avaliado a fim de determinar a confiança no uso de seus resultados e fortalecer as conclusões que irão gerar o estado do conhecimento atual do tema investigado.

2.1.4 Quarta etapa: avaliação dos estudos incluídos na revisão integrativa

Os estudos selecionados foram analisados de forma crítica e detalhada, foram realizadas comparações entre os resultados para poder julgar quais eram os diferentes ou conflitantes e quais se completavam para responder às questões sobre o tema, desta forma, garantimos a validade da revisão

assegurando que a totalidade dos dados relevantes fossem extraídas, minimizando os risco de erros na transcrição, garantindo assim a precisão na checagem das informações.
As informações passaram pela revisão por pares para atestar a confiabilidade dos resultados, a fim de garantir o rigor científico exigido em pesquisas dessa natureza.

2.1.5 Quinta etapa: interpretação dos resultados

Após a avaliação dos artigos incluídos na revisão, foi realizada a discussão dos principais resultados e feita a comparação com o conhecimento teórico, a identificação de conclusões e implicações resultantes da revisão integrativa, que puderam responder à questão sobre a presença de microrganismos em materiais e ambientes odontológicos.

2.1.6 Sexta etapa: apresentação da revisão/síntese do conhecimento

Na apresentação dos resultados foi montada um fluxograma que demonstra todas as etapas percorridas para a elaboração da revisão, os aspectos relativos ao tópico abordado e o detalhamento dos estudos incluídos conforme demonstrado na Figura 2.

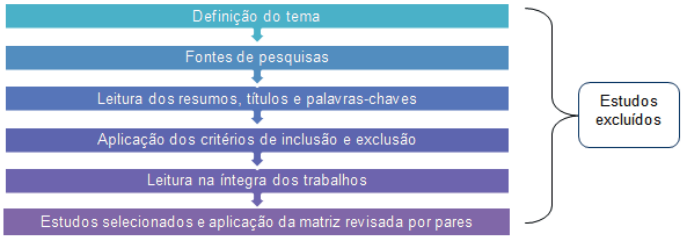

Figura 2. Etapas percorridas para elaboração da revisã0

Após a descrição detalhada das etapas percorridas, foram apresentados os resultados da revisão e as principais conclusões do estudo por meio de análise que além da descrição, continha a análise crítica de métodos, resultados e/ou aplicabilidade na prática. A conversão dos achados em uma forma visual de subgrupos foi expressa em quadros, nos quais foi possível a comparação entre todos os estudos selecionados e, logo, a identificação de padrões, diferenças e a sublocação desses tópicos como parte da discussão geral.

RESULTADOS E DISCUSSÃO

Foram eleitos 10 artigos científicos que que atenderam aos critérios de inclusão previamente estabelecidos e versavam semelhanças com a temática.
A data de publicação dos artigos variou entre 2010 a 2020, sendo 2010 o ano de maior publicação com 4 artigos.
Dos artigos avaliados, 6 foram desenvolvidos em Faculdades de Odontologia privada, 2 em Universidades públicas e 2 em consultório odontológico.
Em relação ao tipo de revista nas quais foram publicados os artigos incluídos na revisão, 4 foram publicados em revistas internacionais de ciências da saúde geral e 6 em revistas de odontologia.
Quanto ao tipo de delineamento de pesquisa dos artigos avaliados, evidenciou-se na amostra que todos os estudos são de pesquisa experimental. A seguir é apresentado um quadro dos artigos que compuseram a amostra desta revisão integrativa de acordo com o ano, periódico, título do artigo, autores e análise do artigo (Quadro 2).

ANO	PERIÓDICO	TITULO	AUTORES	ANALISE DO ARTIGO
2010	Rev Odontol Bras Central	Contaminação de Resinas Compostas em Consultórios Odontológicos.	Almeida JCF, Prado AKS, Silva WC, Pedrosa SF, Moura MAO, Chaves RM, Lopes LG	Avalia o nível de contaminação de resinas compostas utilizadas em consultórios e enfatiza a adesão da biossegurança durante manipulação das resinas compostas por profissionais da área odontológica, a fim de tornar sua utilização clínica segura.
2010	Rev. Odontol. Clín.-Cient	Avaliação da contaminação bacteriana em resinas compostas utilizadas nas clínicas de graduação da FO-UFJF.	Oliveira M, Barreto RM, Salgado IO, Filho HDMC, Diniz CG	Investiga a contaminação bacteriana em resinas compostas utilizadas nas clínicas de graduação de uma determinada instituição. Comprova que tais resinas compostas utilizadas na instituição não estavam contaminadas, assim como aponta as técnicas assépticas empregadas na faculdade como eficazes.
2010	Rev Odontol Bras Central 2010	Contaminação de Tubos de Resina Composta Manipulados sem Barreira de Proteção	Cardoso CT, Pinto Júnior JR, Pereira EA, Barros LM, Freitas ABDA	Analisa a presença de contaminação em tubos de resina manipulados sem barreira de proteção e demonstra contaminação dos tubos após manipulação. Indica a implantação de métodos específicos de desinfecção e utilização de barreiras de proteção para esses materiais de uso comum, a fim de minimizar infecções cruzadas.
2010	Pesq. Brasileira em Odontop. e Clínica Integrada	Contaminação de Resinas Compostas na Prática Odontológica	Ferraz C, Rocha C, Rocha MMNP, Martins MS, Jacques PMG.	Verifica a presença ou a ausência de microrganismos em amostras de resinas compostas (RC), fotoativadas ou não, e nas superfícies (S) de suas bisnagas durante o uso clínico em três clínicas odontológicas (A, B, C) da cidade de Fortaleza/CE. Constata contaminação das amostras de resina composta e das superfícies das bisnagas.
2012	J Health Sci Inst.	Avaliação da contaminação dos tubos de resina composta nas clínicas do Curso de Odontologia de uma universidade particular em Manaus-AM	Ferreira RO, Caires NCM	Avalia a contaminação de tubos de resina manipulados nas clínicas de graduação de uma Universidade privada. Comprova contaminação dos tubos de resina composta após manipulação dos alunos e destaca que a desinfecção com álcool 70% não foi suficiente para realizar a descontaminação. Sugere aumentar o rigor metodológico na graduação priorizando a biossegurança em todos os procedimentos realizados.
2013	Rev. Odontol. Univ. Cid. São Paulo	Avaliação da contaminação microbiológica de tubos de resina composta, seringas de ácido e pincéis de pelo Marta utilizados em diferentes restaurações na clínica odontológica	Batista ME, Gomes PS, Freitas MRLS, Alvarez-Leite ME	Verifica a contaminação microbiológica de tubetes de resina, seringas de ácido e pincéis de pelo Marta através de amostras coletadas nas clínicas de Odontologia de uma universidade privada. Demonstra contaminação bacteriana nos pincéis e nos tubetes, entretanto nas seringas com ácido e em todos os artigos do grupo controle não houve contaminação.

2014	Rev. Cereus. UnirG	Contaminação microbiológica de equipamentos utilizados na clínica odontológica da escola técnica de saúde do sus, polo de araguaína.	Xavier FV, Krakhecke AG.	Pesquisa a presença de contaminação bacteriológica e fúngica nas instalações e equipamentos da clínica odontológica. Sugere adoção de medidas mais severas de controle de infecção a fim de evitar a contaminação do ambiente, equipamentos e pacientes.
2015	Journal of international oral health: JIOH.	Evaluation of bacterial contamination in a clinical environment	Umar D, Basheer B, Husain A, Baroudi K, Ahamed F, Kumar A.	Investiga a contaminação bacteriana em uma clínica ortodôntica de uma instituição odontológica. Frisa a importância da biossegurança, com intuito de minimizar o risco de infecção cruzada e manter o ambiente seguro nas clínicas integradas.
2016	Braz J Oral Sci	Microbial contamination of a University dental clinic in Brazil Contaminação microbiana de uma universidade clínica odontológica no Brasil.	Venâncio GN, Coelho VHM, Cestari TF, Almeida MEA, Cruz CBN	Investiga a contaminação microbiológica presente em estandes, cadeiras e escarradeiras nas clínicas odontológicas da Universidade Nilton Lins, em Manaus, Amazonas. Afirma que algumas das espécies bacterianas encontradas são oportunistas e sugere adotar medidas mais rígidas de biossegurança para evitar a infecção cruzada.
2018	Rev, Bras. de Ciên. da Saúde	Contaminação Microbiana em Consultórios Odontológicos.	Kuhn CR,Toralles RP, Machado M,Fanka LS,Meireles TP	Avalia a contaminação microbiana de dois consultórios odontológicos (rede pública e particular). Comprova que em todos os casos, evidenciou-se a necessidade de maior frequência e rigor nos procedimentos de higiene e assepsia dos locais analisados, realizados nos intervalos de atendimento e iguais procedimentos para a manutenção dos climatizadores utilizados como medida de prevenção

Quadro 2: Artigos que compuseram a amostra desta revisão integrativa de acordo com o ano, periódico, título do artigo, autores e análise do artigo. Manaus-AM, 2020.

Seis artigos entre os selecionados avaliaram a contaminação das resinas compostas e dos tubos, mas apenas Oliveira et al. (2010) não encontraram contaminação nas amostras. Cardoso et al. (2010) demonstraram a presença de microrganismos nestes materiais mesmo antes do uso. Na análise microbiológica das resinas compostas utilizadas em consultórios odontológicos, 100% das resinas continham presença de microrganismos e nas amostras de clínicas de graduação o percentual de contaminação variou de 40 a 100%. Este alto grau de contaminação observado nos trabalhos demonstra o risco ao qual os pacientes e equipe odontológica estão sujeitos de adquirir e/ou transmitir doenças infecciosas (Almeida et al., 2012; Batista et al., 2013; Cardoso et al., 2010; Ferraz et al., 2010; Ferreira e Caires, 2012; Oliveira et al., 2010).

Com relação à contaminação do ambiente do consultório, quatro artigos obtiveram resultados de superfícies inanimadas no ambiente clínico que incluía unidades de cadeiras odontológicas, pontas de sucção, escarradeiras, mesa auxiliar, hastes de refletores, bancada da pia, pia, torneira, pissetas, pincel pelo de Marta, equipamentos de laboratório, balcão de laboratório, cabos de luz, bem como os utilizados pela equipe como laptops, canetas, óculos, chaves e telefones celulares. Umar et al. (2015) e Venâncio et al. (2016) coletaram amostras em locais semelhantes como a cadeira odontológica e a cuspideira, enquanto Xavier e Krakhecke (2014) e Kuhn et al. (2018) nas hastes de refletores. Constatou-se maior contaminação das alças de cadeira, pontas de sucção, cuspideira, mesa auxiliar, superfície externa da pisseta e canetas usadas pelo pessoal de assistência odontológica (Kuhn et al., 2018; Umar et al., 2015; Venâncio et al., 2016; Xavier e Krakhecke, 2014).

Estes resultados demonstram que os procedimentos odontológicos são capazes de contaminar o ambiente, especialmente o local onde o paciente é atendido, por isso é necessário maior atenção e cuidado com as medidas de biossegurança nas clínicas odontológicas que incluam os procedimentos corretos de preparo e desinfecção das unidades odontológicas, bem como o uso de EPI's. As medidas, como uso regular de desinfetantes para as mãos após cada exame e a limpeza frequente de equipo e materiais de expediente como a caneta, utilizada pelo pessoal de assistência, com hipoclorito de sódio 1%, ou de glutaraldeído 2%, ou clorexidina 0,12%, ou com álcool 70%, podem ajudar a reduzir o risco de contaminação cruzada, principalmente quando se usa o hipoclorito (Ferraz et al., 2010; Ferreira e Caires, 2012; Figueiredo et al., 2015).

Kuhn et al. (2018) avaliaram a contaminação microbiana de dois consultórios odontológicos (rede pública e particular) em uma cidade na região Sul do interior do estado do Rio Grande do Sul. Após análise das amostras coletadas, foi identificada diferença estatística ($p<0,05$) apenas na bancada de laboratório do consultório particular quanto à contagem de microrganismos nas superfícies dos consultórios e sem diferença entre os microrganismos contaminantes.

"A maior contaminação verificada no consultório privado é atribuída, provavelmente, ao fato de se tratar de um ambiente permanentemente climatizado com pouca frequência na renovação do ar interior, quando comparado ao consultório público; este, localizado em uma unidade de atendimento, possui maior fluxo de pessoas e naturalmente apresenta área maior e renovação frequente de ar, observado o fato de permanecer sempre de "portas abertas", na recepção aos pacientes. Outro fator importante é associado aos procedimentos de manutenção e limpeza do sistema de ventilação e ar condicionado, o qual pode ser uma importante fonte de contaminação por fungos e outros microrganismos e assim resultar em situações de hipersensibilidade, condições alérgicas, efeitos tóxicos e infecção (Appleby, 1997; Burge, 1990). "

Com relação aos microrganismos predominantes encontrados nos estudos, percebe-se que o gênero Staphylococcus foi isolado em seis trabalhos entre os oito que identificaram os gêneros e algumas espécies (Almeida et al., 2010; Batista et al., 2010; Cardoso et al., 2010; Kuhn et al., 2018; Umar et al.,

2015; Venâncio et al., 2016; Xavier e Krakhecke, 2014).

Os Staphylococcus sp. são microrganismos considerados comuns na microbiota da pele e de algumas mucosas (ocular, vaginal) de seres humanos, não apresentando relevância clínica e epidemiológica em pacientes com boa imunidade. Contudo, é indispensável associar esses microrganismos como agentes causadores de infecções locais e sistêmicas em pacientes com imunidade baixa como pneumonia e endocardite (Aredes et al., 2019).

A espécie Staphylococcus aureus foi identificada em 50% dos artigos e sua presença pode estar relacionada ao processo de contaminação de superfícies pela habilidade na produção de biofilme. A formação do biofilme é um processo complexo, que confere ao microrganismo a capacidade de aderência às superfícies e sua autoagregação, dessa forma, facilitando sua colonização e permanência (Martins et al., 2013).

Outro gênero importante encontrado nos isolados foi Bacillus com presença das espécies Escherichia coli, Klebsiella pneumoniae, Pseudomonas aeruginosa, Enterobacter sp. e Citrobacter sp.

O gênero Bacillus compreende espécies usualmente encontradas no meio ambiente, sendo que poucas espécies causam infecções, contudo são indicativas de níveis de contaminação, seja por manipulação inadequada, seja por ciclos de esterilizações incompletas de instrumentais (Miller, Capdeville e Kruger, 2003)

Ainda entre os bacilos, deve-se atentar para a presença de espécies comuns em ambientes hospitalares e potencialmente patogênicas. Os resultados desta revisão apontam a presença, dentro deste grupo, de Acinetobacter, S. Klebsiella pneumoniae, Escherichia coli, Enterococcus sp., Pseudomonas aeruginosa, Citrobacter sp. e ainda representantes dos cocos o S. aureus e estafilococos coagulase negativa (CONS) e fungos do gênero Aspergillus, todos classificados como microrganismos nosocomiais envolvidos em infecções hospitalares (Almeida et al., 2010; Cardoso et al., 2010; Umar et al., 2015; Venâncio et al., 2016; Xavier e Krakhecke, 2014).

Diversas espécies nosocomiais são multirresistentes às drogas levando a um quadro infeccioso mais sério, devido à dificuldade no tratamento e a presença dessas espécies nos consultórios odontológicos aliada a limpeza e desinfeção deficiente podem transformar consultórios odontológicos em verdadeiros focos de disseminação de infecção cruzada colocando em risco tanto a equipe quanto os pacientes (Garcia e Blank, 2008). A literatura destaca quatro vias possíveis de infecção cruzada: do paciente para o pessoal odontológico; do pessoal odontológico para pacientes; de paciente para paciente através do pessoal odontológico; e de paciente para paciente por intermédio de fômites como instrumentos, equipamentos e superfícies (Oliveira et al., 2010; Figueiredo et al., 2015; Umar et al., 2015). Esses ambientes apresentaram, como desmonstrado nesta revisão, a contaminação microbiológica, comumente devido à deposição de aerossóis constituídos pelo sangue, saliva, tecidos e fluidos orgânicos entre outros liberados durantes os procedimentos odontológicos.

Ferraz et al., (2010) destacaram que existe ainda necessidade de conscientização dos profissionais para a adoção de medidas de biossegurança específicas para a manipulação das resinas compostas. Xavier e Krakhecke (2014) reforçam essa ideia alertando que são necessários treinamentos constantes sobre normas de biossegurança e controle de infecção cruzada para os profissionais que atuam na área odontológica, enquanto Venancio et al. (2016) e Kuhn et al. (2018) destacaram a necessidade de estabelecer um protocolo de biossegurança nas clínicas odontológicas, que inclua os procedimentos corretos de preparação das unidades odontológicas, uso de EPI e desinfecção adequada das superfícies.

Umar et al. (2015) e Cardoso et al. (2010) afirmaram que o estabelecimento de estratégias preventivas eficazes para o controle de infecções cruzadas quando bem praticada é essencial para prevenir infecções, principalmente as nosocomiais, e promover um ambiente seguro nas clínicas dentárias.

Batista et al. (2013) lembra que o sucesso no tratamento odontológico está centrado na competência profissional de executar os procedimentos de forma consciente, incluindo regras minuciosas que possibilitem controlar o risco biológico, pois negligenciar as ações de biossegurança é adotar a possibilidade de causar danos ao hospedeiro.

CONCLUSÃO

Por meio desta revisão, conclui-se:

Que o ambiente odontológico está propício à contaminação provocada por bactérias e fungos, em virtude das atividades do cirurgião-dentista, que contaminam o ambiente e as superfícies próximas.

Que os principais agentes isolados foram bactérias Gram positivas como Staphylococcus e Enterococcus spp, seguidos por bactérias Gram negativas como Acinetobacter, Klebsiella pneumoniae, Escherichia coli, Enterococcus sp. além de fungos do gênero Aspergillus.

Que no ambiente odontológico pode haver a presença de agentes patogênicos capazes de desencadear processos infecciosos de alta complexidade, além de infecção cruzada.

E que o estabelecimento de estratégias preventivas eficazes para o controle de infecções bem praticadas é essencial para

prevenir infecções, principalmente por espécies resistentes a drogas como as nososcomiais, e promover um ambiente seguro nas clínicas dentárias de graduação e nos consultórios públicos e particulares.

REFERÊNCIAS

Almeida JCF, Prado AKS, Silva WC, Pedrosa SF, Moura MAO, Chaves RM, Lopes LG. Contaminação de Resinas Compostas em Consultórios Odontológicos. Rev Odontol Bras Central. 2010; 19(50): 211-215.

Amaral HP, Mello AMD, Moraes GF, Silva FB. Contaminação de resinas compostas: revisão de literatura. Rev Gest Saúde. 2016;15(2): 20-25.

Aredes LHS, Alcântara GSS, Silva LCA, Vieira LG, Nantes MC, Silva TRRRS, et al. Endocardite infecciosa por Staphylococcus aureus devido à utilização de cateteres venoso central. Braz J Surg Clin Res. 2019; 28(3): 80-86.

Batista ME, Gomes PS, Freitas MRLS, Alvarez-Leite ME. Avaliação da contaminação microbiológica de tubos de resina composta,seringas de ácido e pincéis de pelo Marta utilizados em diferentes restaurações na clínica odontológica. Rev Odontol UNICID. 2013; 25(2): 115-25.

Cardoso CT, Pinto Júnior JR, Pereira EA, Barros LM, Freitas ABDA. Contaminação de Tubos de Resina Composta Manipulados sem Barreira de Proteção. Rev Odontol Bras Central. 2010; 18(48): 71-75.

Cristina ML, Spagnolo AM, Sartini M, Dallera M, Ottria G, Lombardi R, et al. Evaluation of the risk of infection through exposure to aerosols and spatters in dentistry. J Infect Control. 2008; 36(4): 304-07.

Ferraz C, Rocha C, Rocha MMNP, Martins MS, Jacques PMG. Contaminação de Resinas Compostas na Prática Odontológica Pesquisa Brasileira em Odontopediatria e Clínica Integrada. Pesqui Bras Odontopediatria Clinic Integr. 2010, 10(1): 73-78.

Figueiredo LAA, Falcão CCL, Rocha NS, Junior ECP, Jacques PB. Assessing the Contamination of the External Surfaces of Reused Calen® System Tubes. Pesqui Bras Odontopediatria Clin Integr. 2015, 15(1): 163-169.

Ferreira RO, Caires NCM. Avaliação da contaminação dos tubos de resina composta nas clínicas do Curso de Odontologia de uma universidade particular em Manaus-AM. J Health Sci Inst. 2012; 30(3): 206-10.

Galzo RFL, Britto MLB, Machado MEL, Nabeshima CK. Avaliação da atividade antibacteriana de diferentes materiais restauradores provisórios. Rev Assoc Paul Cir Dent. 2014; 68(3): 250-3.

Garcia LP, Blank VLG. Condutas pós-exposição ocupacional a material biológico na odontologia. Rev Saúde Pública. 2008; 42(2): 279-86.

Kuhn CR, Toralles RP, Machado M, Fanka LS, Meireles TP. Contaminação microbiana em consultórios odontológicos. Rev Bras Ciênc Saúde. 2018; 24(4): 315-324.

Martins, JR, Cappelari, JFC, Santos, RB, Weigert, KL, Gelatti, LC, Santos, O, et al. Presença de Staphylococcus aureus em diferentes superfícies do ambiente clínico odontológico. Rev Fasem Ciênc. 2013; 3(1): 92-99.

Miller RNG, Capdeville G, Kruger RH, organizadores. Manual de práticas laboratoriais em microbiologia.1 ed. Brasília: Universa; 2003.

Oliveira M, Barreto RM, Salgado IO, Filho HDMC, Diniz CG. Avaliação da contaminação bacteriana em resinas bacteriana em resinas compostas utilizadas nas clínicas de graduação da FO-UFJF. Odontol. Clín.-Cient. 2010; 9(1): 73-76.

Umar D, Basheer B, Husain A, Baroudi K, Ahamed F, Kumar A. (2015). Evaluation of bacterial contamination in a clinical environment. J Int Oral Health. 2015; 7(1): 53-55.

Venâncio GN, Coelho VHM, Cestari TF, Almeida MEA, Cruz CBN. Microbial contamination of a University dental clinic in Brazil. Braz J Oral Sci. 2016; 15(4): 248- 251.

Xavier FV, Krakhecke AG. Contaminação microbiológica de equipamentos utilizados na clínica odontológica da escola técnica de saúde do SUS, polo de Araguaína. Rev. Cereus. 2014; 6(3): 1-11.

REABILITAÇÃO ORAL COM PRÓTESE TOTAL IMEDIATA: RELATO DE CASO

ANA PRISCILLA SECUNDINO SALES
GRADUANDA

PROF. MSC. GUIBSON DA SILVA LITAIFF
PROF. DR. EUDES FRANCISCO DA SILVA CUNHA
PROFA. DRA. MARCELA LOPES LINHARES
PROFA. DRA. ZOBÉLIA MARIA DE SOUZA LOPES
ORIENTADORES

INTRODUÇÃO

A Prótese Total Imediata é uma alternativa reabilitadora confeccionada previamente a cirurgia pré-protética. Indicada para os pacientes que necessitam da extração dos dentes naturais ou que possuem indicação para Prótese Total Convencional. (Goiato et al., 2014). Mediante as suas contraindicações podemos englobar acidentes anatômicos, como por exemplo, más oclusões, retenções ósseas, mucosa hiperplásica, inserções musculares e freios hipertrofiados.
A idade e a saúde do paciente também podem ser consideradas contraindicações, como quando o mesmo não possui condições para passar pelo processo do tratamento cirúrgico ou possui alguma alteração patológica (Netto., 1987).

Conforme Seco et al., (2019), geralmente, o paciente apresenta receio em relação às alterações funcionais e principalmente estéticas que sofrerá, visto que seria necessário o mesmo permanecer desdentado enquanto ocorresse a cicatrização do rebordo. Diante a essa situação, a Prótese Total Imediata é uma alternativa de reabilitação que contorna todas essas preocupações do paciente, por ser confeccionada previamente às extrações e ter como objetivo devolver a função e a estética ao paciente de imediato.
Porém, como toda prótese, a Prótese Total Imediata traz consigo diversas vantagens e desvantagens. Dentre essas vantagens podemos citar o controle da hemorragia após o ato cirúrgico, a proteção do trauma contra forças externas e infecções, proporciona a manutenção da DVO, uma cicatrização tecidual e óssea mais rápida, comodidade, fonética, função e uma transição mais aceitável ao paciente (Santos et al., 2015). Já as desvantagens podem estar relacionadas a cirurgia pré-protética, como nas exodontias de todos os elementos remanescentes, os cuidados pré-operatórios que o paciente deve ter, a regularidade de visitas ao dentista para ajustes na prótese ou se necessário uma nova remodelação tecidual, os cuidados com o reembasamento e o custo, visto que após o período de cicatrização, haverá a necessidade da confecção de uma nova Prótese Total Convencional (Hespanhol et al., 2018).

Para a utilização de uma Prótese Imediata, podem ser necessárias cirurgias préprotéticas. Dependendo do caso do paciente e da sua indicação, a Alveoloplastia, como é denominada, é uma das opções de procedimentos cirúrgicos que tem como objetivo fazer remodelações gengivais e ósseas na região do rebordo alveolar, contribuindo para uma maior retenção e estabilidade da prótese (Pereira et al., 2019).

A Alveoloplastia possui várias técnicas, dentre elas a Alveoloplastia Imediata e a IntraSeptal. Ambas são similares, a Alveoloplastia Imediata consiste na regularização do rebordo logo após as extrações dos remanescentes, fazendo a palpação sobre a área do rebordo após as extrações a procura de irregularidades e/ou espículas ósseas, fazendo a remoção das mesmas com auxílio de limas, goivas ou instrumentos rotatórios. A Alveoloplastia Intra-Septal, conhecida como Técnica de Dean, também é indicada para a regularização do rebordo, porém nela também é feita a remoção dos septos e a fratura da tábua vestibular aproximando-a da palatina, afim de melhorar a relação ântero-poterior no paciente (Prado et al., 2018).
Para a adaptação da Prótese Imediata no paciente após a finalização de cirurgia, é necessário que haja uma minimização das forças mastigatórias e das pressões feitas sobre a mucosa e os tecidos ósseos que foram lesionados durante a mesma, então é realizado um reembasamento na prótese. Ao realizar o forramento, as áreas que foram submetidas a cirurgia pré-protética ficarão protegidas e criará uma retenção e estabilidade a prótese (Pereira et al., 2019).

É de responsabilidade do cirurgião-dentista analisar as propriedades físicas e mecânicas do reembasador, para então escolher o ideal. Há materiais reembasadores à base de silicone e à base de resina acrílica, ambos indicados para um reembasamento de sete dias a seis meses, dependendo do fabricante e da indicação do caso. Com o tempo, esses materiais perdem o seu agente plastificante, podendo aumentar sua rugosidade superficial facilitando a adesão e proliferação de bactérias, por isso, é de extrema importância as orientações do cirurgião-dentista ao paciente em relação a higienização da prótese (Landa et al., 2009). Um dos reembasadores mais indicados para a Prótese Imediata é o Soft Confort. À base de acrílico, é uma resina macia indicada especificamente para reembasamento provisórios, por entregar mais conforto e estabilidade ao paciente.
Dessa forma, o relato do caso teve como objetivo demonstrar o passo a passo de uma reabilitação oral após um procedimento cirúrgico, para a instalação de uma Prótese Total Imediata na arcada superior do paciente, a fim de restabelecer a função e a estética.

RELATO DE CASO

Paciente E.M.J, gênero masculino, 32 anos de idade, natural e procedente da cidade de Manaus - AM, buscou atendimento odontológico na Faculdade do Amazonas - IAES, tendo como queixa principal a sua atual situação dentária, principalmente após ter sofrido um acidente automobilístico há 6 meses, e com o intuito de submeter-se a um tratamento de reabilitação oral.

Durante a anamnese, informou não apresentar nenhuma alteração sistêmica e que não faz uso crônico de medicamentos. No exame clínico extraoral, observou-se linha do sorriso baixa e dificuldade no selamento labial, devido a vestibularização dos dentes anteriores superiores (Figura 1, 2 e 3).



Figura 1: Vista frontal com selamento labial



Figura 2: Vista frontal com sorriso.

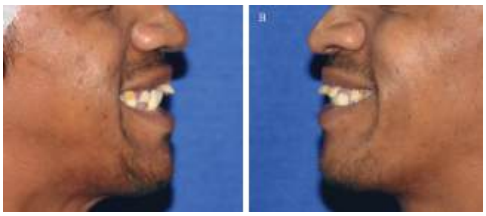

Figura 3: (A) Vista lateral direita do paciente.
(B) Vista lateral esquerda do paciente.

No exame intraoral observou-se a presença de doença periodontal, mobilidade grau 3 nos incisivos superiores (11, 21 e 22) e inferiores (32, 31 e 41), cárie nos pré-molares superiores (15 e 24) e inferiores (34 e 35) e ausência de diversos elementos que já haviam sido extraídos posteriormente, apresentando uma perda de suporte ósseo e acúmulo de cálculo dental nos elementos anterior inferior (Figura 4 e 5). Foi requerido uma radiografia panorâmica para complementação dos exames, onde foi confirmado um suporte ósseo inadequado (Figura 6).



Figura 4: Aspecto inicial intrabucal.



Figura 5: (A) Aspecto intrabucal superior. (B) Aspecto intrabucal inferior.



Figura 6: Radiografia panorâmica inicial.

Baseando-se nos exames orais e radiográfico, estabeleceu-se um plano de tratamento que se iniciou com o preparo de boca, associando profilaxias e raspagens, para diminuir a concentração bacteriana situada na boca. Na arcada inferior foram realizadas restaurações com resina composta nos elementos que apresentavam cárie dentária (34 e 35) e a extração dos elementos que possuíam mobilidade acentuada (32, 31 e 41) com o intuito de futuramente confeccionar uma Prótese Parcial Removível (Figura 7).



Figura 7: Aparência final da arcada inferior.

Após o preparo bucal, o arco superior e o inferior do paciente foram moldados com alginato - hidrocoloide irreversível (Jeltrate Plus - 454g Presa Rápida - Dentsply) (Figura 8) e vazado com o gesso (Gesso Pedra Especial Tipo IV – Densts-ply) para a obtenção dos modelos em gesso (Figura 9).



Figura 8: (A) Moldagem da arcada superior. (B) Moldagem da arcada inferior.

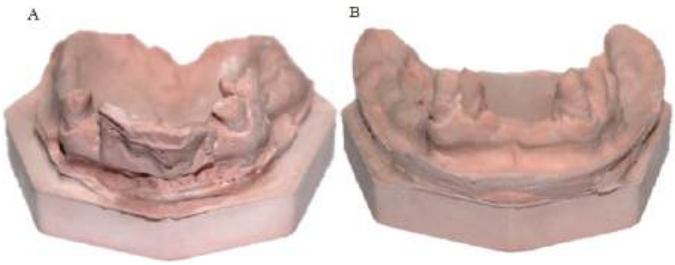

Figura 9: (A) Modelo de gesso superior. (B) Modelo de gesso inferior

Para a montagem no articulador semi-ajustável, foi utilizado a mesa de Camper em substituição ao arco facial, suporte que é utilizado para montagem do modelo superior estandardizada (12º) em relação ao ramo superior do articulador (Figura 10). Por fim, foi enviado ao técnico laboratorial o modelo superior montado no articulador e o inferior solto, esse passo contribuiu para o planejamento cirúrgico da arcada superior e, principalmente, para a confecção da Prótese Total Imediata (Figura 11).



Figura 10: Modelo superior e mesa de Camper montados no articulador semi-ajustável.



Figura 11: Prótese Total Imediata

Com a acrilização da Prótese Total Imediata finalizada, foi dado início a sequência cirúrgica da Alveoloplastia, com a Técnica de Dean. Foi realizada a anestesia de bloqueio de campo nos nervos Naso-palatino, Alveolar Superior Posterior, Alveolar Superior Anterior, Palatino Maior em ambos os lados, com Articaína 4% + Epinefrina 1.100.000 (Figura 12). Então, iniciou-se as extrações múltiplas de todos os elementos da arcada superior (Figura 13).



Figura 12: Aplicação da anestesia com Articaína 4% + Epinefrina



Figura 13: Início das extrações múltiplas.

Após as extrações, foram feitas incisões na região dos alvéolos, fazendo um retalho do tipo envelope, dando visibilidade ao rebordo ósseo e aos septos. Com um alveolótomo curvo, foi realizada a remoção dos septos (Figura 14 e 15) e pressão digital suficiente para aproximar a tábua óssea vestibular da tábua óssea palatina, tudo com intensa irrigação com soro fisiológico.

Por fim, as bordas foram coaptadas e a ferida cirúrgica foi suturada, optou-se por realizar a sutura com pontos em "X", feitos com fios de nylon estéril nº 4-0 (Technofio - Fio de Sutura Nylon Monofilamento Preto) (Figura 16).



Figura 14: Remoção do septo com alveolótomo.



Figura 15: Após remoção do septo.



Figura 16: Manobra de síntese, utilizando suturas em "X".

Prescreveu-se ao paciente como analgésico, Dipirona Sódica - 500mg de 4/4horas nas primeiras 24 horas ou em caso de dor, como anti-inflamatório, Nimesulida – 100mg de 12/12 horas durantes 3 dias, e como antibiótico, a associação de Amoxicilina -500mg e Clavulanato de Potássio – 125mg de 8/8horas durante 5 dias, além de recomendações pós-cirúrgicas.

Imediatamente após a manobra de síntese, procedeu-se a instalação da Prótese Total Imediata. Foi realizado o reembasamento provisório da prótese com o material Soft Confort (Resina Macia para Reembasamento Provisório Autopolimerizável - Dencril), que se inicia com a aplicação do adesivo (Glaze - Impermeabilizador de Resina Soft Confort – Dencril) em toda a área interna da prótese (Figura 17). Em seguida, foi realizada a manipulação no pote Paladon com a espátula nº36, da Resina Macia Pó Incolor juntamente com o Líquido Acrílico, e aplicado o material diretamente na área interna da prótese. (Figura 18)



Figura 17: (A) Materiais para o reembasamento provisório. (B) Aplicação do adesivo em toda área interna da prótese.



Figura 18: (A) Manipulação da resina macia em pó incolor com o líquido acrílico. (B) Aplicação da resina já manipulada na prótese

Levada à boca do paciente, a prótese deverá ficar em torno de 2 minutos na boca do paciente, copiando por completo seu rebordo (Figura 19). Por fim, foi realizado o ajuste oclusal com auxílio de papel carbono (Accufilm II, vermelho/preto), contra ângulo e broca de Tungstênio Minicut (Figura 20).

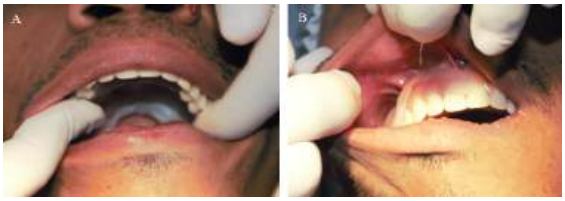

Figura 19: (A) Prótese com a resina levada diretamente a boca do paciente. (B) Resina pegando presa e copiando todo o rebordo do paciente.

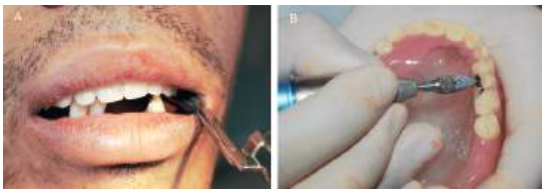

Figura 20: (A) Ajuste oclusal com papel carbono. (B) Desgaste oclusal na prótese.

Após uma semana, foi realizada a remoção das suturas e uma avaliação do processo de cicatrização, onde não houve a necessidade de uma nova remodelação no rebordo do paciente. Durante o tempo de proservação, onde o paciente retornou a clínica durante 3 meses, foram realizadas orientações sobre os cuidados com a higiene bucal e da prótese ao paciente, visando fazer um controle das bactérias. Porém, não houve um total comprometimento do paciente. Foram observados nos elementos remanescentes, um novo acúmulo de placa bacteriana. (Figura 21).



Figura 21: Aspecto final intrabucal, após 3 meses de proservação.

Por fim, o resultado obtido foi favorável, com uma boa cicatrização e sem a necessidade de reajustes, onde o paciente pôde apresentar uma melhora significativa na harmonia estética facial e bucal (Figura 22). O paciente foi instruído quanto aos cuidados com a higiene da prótese e seguirá com o tratamento para a confecção da Prótese Total Convencional superior e da Prótese Parcial Removível inferior.



Figura 22: Vista frontal sorrindo com a prótese total imediata superior.

DISCUSSÃO

Pelo ponto de vista de diversos autores, a Prótese Total Imediata é uma alternativa viável por poder proporcionar ao paciente uma reabilitação instantânea, já que no contexto apresentado, um dos maiores receios do paciente era ficar desdentado por um longo período de tempo. Podendo destacar como vantagens primordiais de acordo com Seco et al. (2019), a recuperação e a manutenção do sistema estomatognático do paciente, sem atrapalhar suas relações na fase em que fica desdentado.

Ainda sobre as vantagens da confecção da prótese imediata, pudemos averiguar que houve uma grande melhora na fonação, alimentação, manutenção da DVO, comodidade e função, juntamente com uma transição mais aceitável pelo paciente. Para Hespanhol et al (2018), pacientes que optam pela realização desse tratamento apresentam uma cicatrização tecidual e óssea mais rápida e melhor, comparada a quem não faz o uso da prótese, pois ela proporciona uma fundamental adaptação tecidual após as exodontias, protegendo o trauma e impedindo infecções e hemorragias no pós-cirúrgico.

No trabalho, foi realizado uma cirurgia pré-protética, denominada como Alveoloplastia, pela técnica de Dean, com o objetivo de facilitar a adaptação da prótese dentro da boca. De acordo com Fraga et al.(2017), dentre suas vantagens podemos citar que não há a remoção das lâminas ósseas vestibulares ou palatinas, ou seja, não houve desgaste ósseo nessas áreas, e que a placa cortical externa fica retida, menos tecido ósseo foi retirado e não houve a necessidade de levantar o mucoperiósteo, evitando a redução desnecessária de tecido ósseo.

Apesar de alguns autores relatarem que esse tratamento de reabilitação oral não é muito complexo comparado a outras técnicas, Ozelame et al (2018) afirmam que qualquer reabilitação oral em pacientes edêntulos é complexa. Isso, porque foi necessária a adaptação psicológica e funcional prévia do paciente, além de todo o cuidado e conhecimento que procuramos ter como cirurgião-dentista, seja para a confecção da prótese imediata, no conhecimento para a cirurgia pré-protética ou para a escolha de materiais reembasadores ideais.

O material reembasador utilizado nesse trabalho foi o Soft Confort. Ele teve como objetivo proporcionar estabilidade, retenção e conforto à prótese imediata recém adaptada a boca do paciente. Santos et al. (2015) ressalta que nesse período de instalação, deve-se dar uma atenção maior quanto a importância da higienização da prótese, pois Landa et al. (2009) expuseram que materiais reembasadores, como o Soft Confort, são susceptíveis a absorção de odores, mudança de coloração, deslocamento da base da prótese e perdem com o tempo de uso seu agente plastificante aumentando sua rugosidade, facilitando a adesão e proliferação de bactérias. Por isso, seis meses após as exodontias, o paciente será encaminhado para a confecção de uma prótese total convencional nova. É oportuno ressaltar a importância de fazer um plano de tratamento próprio para esses tipos de casos.

Esse estudo teve como centro principal mostrar uma solução imediata a queixa principal do paciente, onde a transição fosse de forma mais tolerável e confortável. Porém, nesses casos é necessária uma continuidade do tratamento, com a confecção de uma prótese definitiva com uma adaptação ainda melhor e com qualidade.

CONCLUSÃO

A partir de um plano de tratamento bem elaborado, pudemos satisfazer as expectativas do paciente diante de sua queixa principal. O prognóstico foi favorável, seja para a prótese imediata quanto para a cirurgia pré-protética.

REFERÊNCIAS

Barroso FT, Heleno GL, Toledo BC, Santiago M. Uso de prótese total removível imediata na clínica integrada: Estudo de casos. Arquivo Brasileiro de Odontologia. 2017; 66-70.

Costa CG, Tortamano IP, Silva JC Jr, Medeiros AC, Rocha RC. Estética imediata provisória em paciente idoso. Rev Odontol Clín.Cient. 2010; 9(4): 381-384.

Costa SC, Carvalho MC, Discacciati JÁ, Abreu MH, Viana EL, Adelário AK. Prótese total imediata: Devoluçãodo sorriso e da função ao paciente. Arq Odontol. 2011; 47(Supl 2): 106-110.

Filgueiras IA, Rodrigues CR, Filgueiras RP, Tashima CE Jr, Oliveira NG Jr. Aesthetic references to total immediate prosthesis: Case report. Journal of Surgical and Clinical Dentistry – JSCD. 2014; 3(1): 12-17.

Fraga NM, Junior LH, Oliveira JE, Rocha FS, Costa MM. Utilização de alveoloplastia intrasseptal para correção de acentuada projeção maxilar: Relato de caso. Rev Odontol Bras Central. 2017; 26(79): 82-85.

Goiato MC, Santos DM, Medeiros RA, Sônego MV. Técnicas de confecção de prótese total imediata mucossuportada. Revista Odontológica de Araçatuba. 2014; 35 (1): 67-72.

Hespanhol TW, Godoi AP, Custodio W, Bianco VC. Prótese total imediata bimaxilar: Caso clínico. ClipeOdonto – UNITA. 2018; 9 (1): 30-6.

Landa FV, Goyatá FR, Hespanhol FL, Dias AL, Cunha LG, Gonçalves PA, Santos VR. Influência da aplicação do glaze na rugosidade superficial de três materiais reembasadores. Int J Dent, Recife. 2009; 8 (3): 124-127.
Marini AB, Rodrigues CR, Brum SC, Pereira MA Jr. Prótese imediata: Uma solução estética e funcional – Relato de caso clínico. Brazilian Journal of Surgery and Clinical Research-BJS-CR. 2013; 4 (4): 24-31.
Meleti VR, Pinelli LA, Pelizaro DT, Gentil M. Prótese total imediata: uma solução estética e funcional. Robrac. 2002; 11(32): 0104-7914.
Netto HC. Prótese Total Imediata. 2. ed. São Paulo: Pancast Com. e Repres Ltda.; 1987.
24
Ozelame AP, Seco F, Mioso FV. Reabilitação oral após o uso de prótese total imediata: Relato de caso clínico. Revista Odontológica de Araçatuba. 2018; 39 (1): 15-20.
Pereira RS, Silva CM, Silva LS, Santos WB, Nunes LR, Macêdo LF. A importância da cirurgia pré-protética para reabilitação de uma prótese total imediata: Relato de caso. Rev. da Academia Brasileira de Odontologia – RacBO. 2019; 8 (3): 136-141.
Prado R, Salim M. Cirurgia Bucomaxilofacial - Diagnóstico e Tratamento. 2. ed. Rio de Janeiro: Guanabara; 2018.
Santos JC, Silva JD, Haddad MF. Reabilitação com prótese total imediata: Relato de caso. Revista Odontológica de Araçatuba. 2015; 36 (2): 24-28.
Seco F, Ozelame AP, Baldisserotto SM, Mioso FV. Planejamento cirúrgico-protético na confecção de prótese total imediata: Relato de caso clínico. Revista Odontológica de Araçatuba. 2019; 40 (2): 27-32.
Shibayama R, Shibayama B, Gennari Filho H, Saez D, Watanabe E. Próteses totais imediatas convencionais. Revista Odontológica de Araçatuba. 2006; 27 (1): 67-72.
Shirane PM. Prótese Total Imediata: Revisão de Literatura [trabalho de conclusão de curso – bacharelado]. Londrina: Universidade Estadual de Londrina; 2013.
Torcato LB, Pellizzer EP, Goiato MC, Fálcon-Antenucci RM. Prótese total imediata: Relato de caso clínico. Revista Odontológica de Araçatuba. 2012; 33 (2): 66-69.
Turano JC, Turano LM. Fundamentos de Prótese Total. 8. ed. São Paulo: Santos; 2007.

MÁSCARAS CIRÚRGICAS COMO FONTE DE CONTAMINAÇÃO MICROBIANA DURANTE PROCEDIMENTOS ODONTOLÓGICOS: REVISÃO INTEGRATIVA DA LITERATURA

STEISSY RODRIGUES PINTO
GRADUANDA

PROFª. DRª. LILIANE COELHO DA ROCHA
PROFª. DRª. SILVANE E SILVA EVANGELISTA
PROFª. MSC. VANESSA VALENTE ELIAS
PROF. MESTRANDO RAFAEL REIS DE SOUZA
ORIENTADORES

INTRODUÇÃO

Biossegurança é um conjunto de atitudes destinadas à prevenção, minimização ou eliminação de riscos intimamente ligados a atividades de pesquisa, criação, ensino, desenvolvimento tecnológico e prestação de serviços, que podem prejudicar a saúde do homem, dos animais, do meio ambiente e até mesmo a qualidade dos trabalhos criados (Armond et al., 2016).

Existe hoje uma grande preocupação com a biossegurança, em consequência da informação sobre enfermidades e prováveis adversidades na saúde. Esta precaução com as condutas em saúde, cautela e dispersão de doenças e infecção cruzada fizeram do Brasil um dos primeiros países na criação de uma regulamentação destinada a proteger funcionários dos serviços de saúde expostos a perigos, ficando em um modelo regulatório: NR 32 (La Rotta et al., 2013).

As especificações de biossegurança têm de ser praticadas rotineiramente em consultórios odontológicos e devem ser realizadas por todos os que trabalham nesses estabelecimentos, especialmente os cirurgiões-dentistas que, devido à realização dos serviços que executam, são vistos há muitos anos como um grupo ocupacional de elevado risco de adquirir doenças infectantes transmitidas por proximidade com sangue, saliva e aerossóis. Como efeito, há um risco de provocar a transmissão de doenças infecciosas e contagiosas: hepatite B, hepatite C e síndrome da imunodeficiência humana (Ruiz et al., 2013). Muitos profissionais, apesar das normas serem criadas para amenizar os riscos de infecção ocupacional no consultório odontológico, ainda resistem em adotá-las (Bezerra et al., 2014; Silva et al., 2002).

Durante a profissão odontológica, introduzidos no exercício diário, são elaborados inúmeros tratamentos que demandam instrumentos rotativos, como canetas odontológicas de alta e baixa rotação. Esses equipamentos liberam aerossóis que possuem microrganismos, podendo ser bastante infecciosos e deixar expostos os estudantes, profissionais e pacientes ao risco de irradiação de doenças (Bustamante et al., 2014).

Salivas ou secreções de pacientes não são as únicas formas provenientes de contaminação, no contexto da odontologia. Estudos mostraram que existe a contaminação originária da água canalizada usada em procedimentos e aparelhos odontológicos por microrganismos patogênicos e ambientais e a existência dos biofilmes microbianos (Ajami et al., 2012; Szymańska e Sitkowska, 2013; Kadaifciler; Ökten; Sem, 2013; Lisboaet al., 2014; Leoniet al., 2015).

Para diminuir o risco de infecção cruzada e propiciar uma cadeia asséptica é fundamental o uso dos equipamentos de proteção individual (EPI). Quando a proteção dos EPIs é transpassada de alguma forma, o cirurgião-dentista, sua equipe e seus pacientes estão propícios a contrair diversas patologias (Milfont et al., 2015). E atualmente a preocupação com doenças infecciosas como a COVID–19, que se tornou uma pandemia.

Por mais que existam métodos que mantêm seguros o profissional de saúde e o paciente, ainda existem obstáculos que impossibilitam o preciso respeito às diretrizes de biossegurança. A incompreensão, as errôneas formas de esterilização, a resistência bacteriana e variados tipos de vírus, além da inexistência de cuidado dos profissionais com circunstância de risco colaboram para o significativo aumento do número de casos de infecções (Bezerra et al., 2014).

A máscara cirúrgica é um dos equipamentos de proteção individuais, que, enquanto se realiza o serviço odontológico, resguarda tanto o paciente quanto o cirurgião-dentista de possíveis secreções das vias aéreas e da cavidade bucal de ambos. É um equipamento importante devido ao contato próximo que ocorre durante os variados procedimentos clínicos, com cerca de aproximadamente 20 a 30 cm de distância entre o paciente e o profissional (Chughtai et al., 2019).

Na odontologia, apesar de haver aceitação da maioria dos profissionais quanto ao uso das máscaras cirúrgicas faciais como EPI, a substituição destas durante os atendimentos não é constante (Mehtar et al., 2007; Halboub et al., 2015).

Práticas comuns como apoio da máscara no queixo, durante e entre atendimentos, acomodação da máscara utilizada em superfícies contaminadas e a reutilização desta para atender outro paciente, incrementam o risco de colonização desses profissionais por microrganismos patogênicos (Mycobacterium spp., Pseudomonas spp., Legionella spp., Staphylococcus aureus resistente à meticilina), tornando-os carregadores e propagadores assintomáticos dessas doenças (Laheij et al., 2012) e atualmente do COVID-19 (Cook, 2020).

Em vista dos constantes riscos, tornam-se significativas as investigações relacionadas direta ou indiretamente à infecção cruzada, no intuito de se ter subsídios para formulações de propostas e ações a fim de reduzir o quadro atual de riscos. Por isso propõe-se avaliar por meio de uma revisão sistemática dos últimos dez anos a contaminação microbiana em máscaras de proteção durante procedimentos odontológicos.

MATERIAIS E MÉTODOS

Para a constituição do desenvolvimento desta revisão integrativa da literatura, foram adotadas seis etapas distintas, que compreendem: 1) Identificação do tema (pergunta norteadora); 2) definição dos critérios de inclusão e exclusão de estudos (amostragem); 3) definir as informações a serem

extraídas dos estudos selecionados; 4) avaliação dos estudos incluídos na revisão integrativa; 5) interpretação dos resultados e 6) apresentação da revisão/síntese do conhecimento (Cunha et al., 2014).

ETAPAS DA PESQUISA

Primeira etapa:

Identificação do tema e seleção da hipótese ou questão de pesquisa para a elaboração da revisão integrativa

A escolha do tema foi baseada na prática odontológica, na qual, durante os procedimentos, pode ser transferida uma quantidade significante de inúmeros microrganismos para os equipamentos de proteção individual (EPI), através de respingos de saliva, sangue ou secreção e que podem infectar tanto a equipe de atendimento quanto o paciente, por isso torna-se importante esclarecer aos acadêmicos e profissionais quais os riscos a que estão expostos se não forem seguidas as práticas de biossegurança no uso de máscaras cirúrgicas durante o atendimento odontológico. Qual o nível de contaminação das máscaras cirúrgicas, os microrganismos envolvidos e os procedimentos odontológicos que mais geram contaminação?

Segunda etapa:

Estabelecimento de critérios para inclusão e exclusão de estudos/ amostragem ou busca na literatura

No que tange ao levantamento bibliográfico foram consultadas as bases de dados: LILACS (Literatura Latino-Americana e do Caribe em Ciências da Saúde), biblioteca SciELO (Scientific Electronic Library Online), MEDLINE (Medical Literature Analysis and Retrievel System Online) e Google Acadêmico.

A busca foi realizada no mês de junho de 2020 utilizando-se os seguintes Descritores em Ciência da Saúde (DECS): máscaras cirúrgicas, contaminação, procedimentos odontológicos.

Critérios de inclusão

Para seleção da base documental foram considerados os seguintes critérios de inclusão: a) trabalhos derivados de pesquisas (artigos originais e revisões sistematizadas); b) trabalhos cujo objetivo geral e/ou específicos se referem às máscaras de proteção, ao Equipamento de Proteção Individual (EPI) e à contaminação microbiológica; c) trabalhos publicados no período de 2010-2020, nos idiomas português, espanhol e inglês.

Critério de exclusão

Os critérios de exclusão que foram utilizados nesta pesquisa são: a) pesquisas e relatos de experiências formatados como trabalhos de conclusão de curso de graduação, monografias de especialização, dissertações, teses e relatórios de pesquisa; b) artigos originais e relatos de experiência que estão publicados em outros meios de comunicação que não sejam periódicos científicos; c) artigos do tipo ensaio teórico, reflexões, revisões bibliográficas não sistematizadas, cartas, resenhas, editoriais, livros, capítulos de livros, publicações governamentais, boletins informativos; d) estudos que não estão disponibilizados on-line no formato completo para análise; e) trabalhos publicados antes do ano 2010; f) publicações que não contemplem o tema do projeto.

Terceira etapa:

Definição das informações a serem extraídas dos estudos selecionados/ categorização dos estudos

Para alcançar os objetivos propostos neste estudo, o método eleito foi a Revisão Integrativa da literatura que inclui a análise e síntese de pesquisas de maneira sistematizada de modo a contribuir para o aprofundamento do tema investigado, relevantes que dão suporte para a tomada de decisão e, consequentemente, na melhoria da prática clínica, com base em resultados de pesquisa. A revisão integrativa sintetiza pesquisas sobre determinada temática direcionando a prática, fundamentando-a no conhecimento sobre o tema.

Para a busca, os seguintes cruzamentos utilizando-se os descritores foram realizados: Primeiro: Máscara cirúrgica e contaminação e procedimentos odontológicos; Segundo: Máscara cirúrgica e Contaminação. Do primeiro cruzamento com filtro de 10 anos encontrou-se na base de dados MEDLINE: 199 artigos; SciElo: 0 artigos; LILACS: 01 artigos; e Google Acadêmico: 13.433 artigos. No segundo cruzamento, com filtro de 10 anos, encontrou-se na base de dados MEDLINE: 3.280 artigos; SciElo: 05 artigos: LILACS: 4 artigos: e Google Acadêmico: 26.870 artigos. Totalizou-se pela base de dados MEDLINE: 3.479 artigos, SciElo: 05 artigos, LILACS: 05 artigos e Google Acadêmico: 40.303 artigos para análise e seleção final. Foi realizada como estratégia para seleção, a leitura do título e resumo. Quando a leitura do título e resumo não eram suficientes, procedeu-se à leitura na íntegra da publicação. Foram excluídos das bases de dados MEDLINE: 3.478 artigos, SciELO: 05 artigos, LILACS: 05 artigos, Google Acadêmico: 40.296 artigos que não eram pertinentes ao tema da pesquisa ou não respondiam ao objetivo do estudo. Acrescido a estes, oito artigos por duplicidade nas bases de dados MEDLINE e Google acadêmico também foram excluídos.

Para maior compreensão da estratégia de busca foi construído um fluxograma (Figura1) ilustrando como se sucedeu a escolha dos artigos que compuseram a amostra desta revisão integrativa.

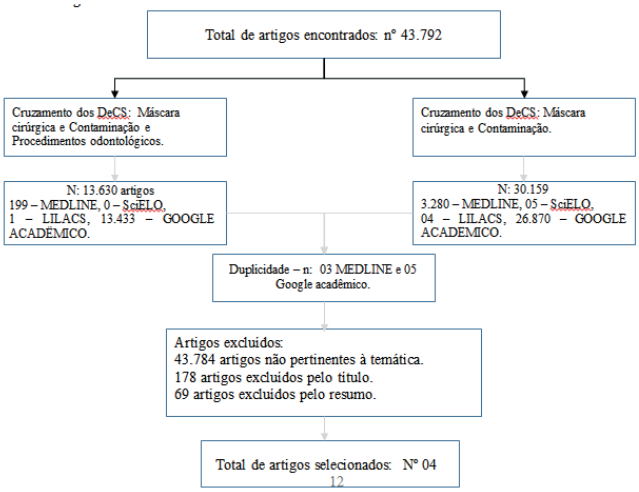

Quarta etapa:

Avaliação dos estudos incluídos na revisão integrativa

Os estudos selecionados foram analisados de forma crítica e detalhada, fazendo-se comparações entre os resultados para poder julgar quais são diferentes ou conflitantes e quais se completam para se responder às questões sobre o tema, desta forma, garante-se a validade da revisão assegurando-se que a totalidade dos dados relevantes seja extraída, o risco de erros na transcrição seja minimizado, garantindo-se assim a precisão na checagem das informações.

As informações passaram pela revisão por pares para atestar a confiabilidade dos resultados, a fim de garantir o rigor científico exigido em pesquisas dessa natureza.

Quinta etapa:

Interpretação dos resultados

Após a avaliação dos artigos incluídos na revisão, foi realizada a discussão dos principais resultados e feita a comparação com o conhecimento teórico, a identificação de conclusões e implicações resultantes da revisão integrativa.

Sexta etapa:

Apresentação da revisão/síntese do conhecimento

Após a descrição detalhada das etapas percorridas, foram apresentados os resultados da revisão e as principais conclusões do estudo por meio de análise que além da descrição, contém a análise crítica de métodos, resultados e/ou aplicabilidade na prática. A conversão dos achados em uma forma visual de subgrupos foi expressa em quadros, nos quais foi possível a comparação entre todos os estudos selecionados e, logo, a identificação de padrões, diferenças e a sublocação desses tópicos como parte da discussão geral.

RESULTADOS E DISCUSSÃO

Foram eleitos quatro artigos científicos, os quais estavam disponíveis na: MEDLINE (1) e Google Acadêmico (3), os quatro no idioma da língua inglesa. No sentido de clarificar os resultados obtidos com os artigos, a seguir é apresentado o Quadro 1 com os principais conteúdos dos artigos.

ANO	PERIODICO	TITULO DO ARTIGO	AUTORES	OBJETIVO
2011	Journal of the Indian Association of Public Health Dentistry	Contamination of Aprons and Protective Effect of Mouth Masks of Dental Students in Clinical Setting	Reddy V; Ingle N; Chaly P; Priyadarshni V.	Avaliar o risco de disseminação de infecções hospitalares por aventais contaminados e proteção fornecidas por máscaras faciais de estudantes de pós-graduação em odontologia.
2016	Journal of Medicine, Radiology, Pathology & Surgery	Prevalence of microbial colonization in the mouth mask used by the dental professionals.	Mareeswari G; Joy E; Kiran M; David C; Sherubin J; Manchil R.	Identificar, avaliar e categorizar os microrganismos que colonizam a máscara bucal utilizadas pelos clínicos gerais.
2017	IOSR Journal of Dental and Medical Sciences (IOSR-JDMS)	Microbial Contamination of the Mouth Masks Used By Post- Graduate Students in a Private Dental Institution: An In-Vitro Study	Monalisa ACN; Padma B; Manjunath K; Hemavathy E; Varsha D.	Avaliar, identificar e comparar a contaminação microbiana das máscaras bucais utilizadas por estudantes de pós-graduação de diferentes departamentos de uma instituição odontológica.
2020	Journal of Family Medicine and Primary Care	Is safeguard compromised? Surgical mouth mask harboring hazardous microorganisms in dental practice	Sachdev R; Garg K; Singh G; Mehrotra V.	Avaliar a presença de bactérias e fungos e sua prevalência sobre a máscara cirúrgica contaminada na prática odontológica.

Quadro 1 – Para exemplificar mais os quatro artigos, abaixo observa-se o quadro de acordo com seu ano, periódico, título do artigo, autores e objetivo.

ARTIGOS/ ARMAZENAMENTO E MANUSEIO DAS MASCARAS	(SACHDEV et al., 2020)	(MONALISA et al., 2017)
USAM A MÁSCARA ENQUANTO TRABALHA NA CADEIRA	66,9%	83,3%
USAM A MÁSCARA O TEMPO TODO	33,0%	16,0%
DEIXAM AS MÁSCARAS NA BANDEJA DE INSTRUMENTOS	67,6%	47,0%
GUARDAM AS MÁSCARAS NOS BOLSOS DO AVENTAL	19,2%	44,0%
TEM O HABITO DE RETIRAR AS MÁSCARAS DEPOIS DE LAVAR AS MAOS	-	46,0%
ATENDERAM SEM O USO DAS MÁSCARAS	42,3%	33,0%
REMOVEM OU ENTRAM EM CONTATO COM A MÁSCARA APÓS COMEÇAR O ATENDIMENTO	-	55,0%
TROCARAM AS MÁCARAS COM OUTRAS PESSOAS	26,9%	22,0%
DESCARTAM AS MÁCARAS NO LIXO DOMÉSTICO NORMAL	16,1%	13,0%
REMOVEM AS MÁSCARAS COM AS LUVAS	-	72,0%
COLOCAM AS MÁSCARAS APÓS O USO DAS LUVAS	-	20,0%
ENTEDEM QUE A MÁSCARA PODE CAUSAR CONTAMINAÇÃO CRUZADA	85,3%	94,4%

Quadro 2 – Modo de armazenamento e manuseio das máscaras durante e depois dos procedimentos odontológicos.

A cavidade oral é colonizada por cerca de 6 bilhões de microrganismos/mL de saliva o que pode tornar o consultório odontológico, devido aos procedimentos dentários, um centro de contaminação microbiana. De acordo com as diretrizes internacionais e as precauções universais para o controle de infecções, várias medidas de proteção foram tomadas para controlar a contaminação do aparelho operatório e proteger o paciente e o pessoal de saúde. Uma parte importante do controle de infecções é a máscara bucal do

dentista, que recebe um ataque de microrganismos desde o toque de mãos possivelmente contaminadas até os aerossóis contaminados devido à escala ultrassônica de rotina, peças de mão de alta velocidade e outros procedimentos dentários (D'dharan et al., 2014).

Nos estudos de Mareeswari et al., (2016); Monalisa et al., (2017); Sachdev et al., (2020), três grupos de microrganismos foram isolados das máscaras cirúrgicas como os cocos, bacilos e fungos com várias espécies identificadas conforme mostra o Quadro 3.

COCOS	BACILOS	FUNGOS
Staphylococcus aeurus	*Klebsiela pneumoniae*	*Candida* sp.
S. Epidermidis	*K. Oxytoca*	*Aspergillus* sp.
Streptococcus sp.	*Escherichia coli*	
Enterococcus faecalis	*Pseudomonas aeruginosa*	
Micrococcus sp.	*Citrobacter ferundii*	
	Acinetobacter sp.	
	Enterobacter sp.	

Quadro 3 – Espécies de microrganismos isoladas das máscaras cirúrgicas.

Com destaque para os Staphylococcus sp. como gênero mais recorrente nos estudos variando de 14 a 26% nos artigos que isolaram vários grupos de microrganismos (Sachdev et al., 2020; Mareeswari et al., 2016; Monalisa et al., 2017)

O gênero Staphylococcus compreende espécies que fazem parte da microbiota normal do corpo com representantes como o Staphylococcus aureus um coco coagulase positiva que vive como comensal no nariz, boca e pele podendo causar infecções locais e sistêmicas graves. Essa espécie possui cepas resistentes a medicamentos como Methicilin-resistant Staphylococcus aureus (MRSA) já isolada em clínicas odontológicas tanto no ambiente como em superfícies de equipamentos, materiais odontológicos e de expediente (Motta et al., 2007; Bardal et al., 2007; Kuhn et al., 2018).

Entre os bacilos E. coli, Klebisiela e Pseudomonas foram os mais frequentes e estes se destacam por estarem entre as espécies envolvidas nas infecções nosocomiais (Mota et al., 2018).

Mareeswari et al. (2016), Monalisa et al. (2017) e Sachdev et al. (2020) destacam as doenças nas quais os microrganismos isolados estão envolvidos, a saber: S. aureus e Micrococcus spp. são causam infecções de pele, celulite, abscesso, pneumonia, bacteremia recorrente, infecções hospitalares, choque séptico, artrite séptica, endocardite, meningite, pneumonia cavitante, osteomielite, síndrome do choque tóxico, parotite, mucosite, queilite angular, etc.; E. coli e Pseudomonas spp. causam infecções do trato urinário, dermatite, infecções dos tecidos moles, bacteremias, infecções ósseas e articulares, diarreia, infecções do trato respiratório superior, osteomielite, etc.

As espécies Klebsiella spp. e Enterobacter spp. são conhecidos por causar pneumonia, infecções da corrente sanguínea, infecções no local cirúrgico, endocardite e infecções intra-abdominais e pélvis, menor, infecções do trato respiratório, artrite séptica, SNC e infecções oftálmicas; Acinetobacter desempenha cada vez mais um papel na pneumonia hospitalar em pacientes de unidades de terapia intensiva, especialmente pneumonia associada à ventilação mecânica e também causa bacteremia e meningite secundária; C. ferundii está associado à pancreatite necrosante aguda. Os únicos dois fungos isolados (Aspergillus e Candida) são conhecidamente envolvidos em micoses oportunistas podendo desencadear contaminação em dispositivos protéticos, cateteres intravasculares e infecções sistêmicas em pacientes imunocomprometidos (Mareeswari et al., 2016; Monalisa et al., 2017; Sachdev et al., 2020).

As análises das superfícies externas e internas das máscaras, material de duas camadas, realizadas por Reddy et al. (2020) mostraram diferenças significativas ($p<0,05$) na quantidade de UFC/mL entre a parte externa e interna das máscaras de pós-graduandos de odontologia enquanto não houve diferença nas quantidades de UFC/mL entre as duas faces da máscara colocada no manequim utilizado. Isto demonstra que as máscaras não são eficientes como filtros para aerossóis bacterianos. Os achados de Sachdev et al. (2020) foram semelhantes demonstrando diferença estatísticas dentro e fora das máscaras usadas por 130 profissionais da área de odontologia.

A superfície externa e interna de máscaras também foi estudada por Monalisa et al. (2017), que dividiram as coletas por área de atuação de cada profissional, entre os departamentos odontológicos, tais como endodontia, ortodontia, periodontia, cirurgia oral, entre outros. A maior contagem microbiana na superfície externa da máscara, material de três camadas, foi observada no departamento de endodontia, com uma contagem média de $31,7x10^2$ UFC/mL e a mínima no departamento de prótese com uma contagem média de $5,76x10^2$ UFC/mL. A contagem mais alta na superfície interna foi observada no Departamento de Medicina Oral e Radiologia, com uma contagem média de 22,82x102 UFC/mL e o mínimo foi observado no Departamento de Odontologia em Saúde Pública, com uma contagem média de 4,31x102 UFC/mL.

Sachdev et al. (2020) em um estudo similar com profissionais da área de saúde de diversos departamentos assinalou maior contagem de UFC/mL na face interna e externa das máscaras no setor de atendimento ambulatorial com médias ± desvio padrão de 93 ± 62 e 232 ± 137 UFC/mL/peça, respectivamen-

te. Estes dados demonstram que existem diferenças de contaminação entre os procedimentos odontológicos, o que leva à necessidade do uso da biossegurança de forma rigorosa em todos os procedimentos quer em clínicas de graduação, pós-graduação ou em ambiente profissional de modo a minimizar os riscos sem subestimá-los.

Diante de alguns estudos (Quadro 2), pôde-se observar que a forma de contaminação microbiológica das máscaras cirúrgicas não se dá apenas pelas gotículas de aerossóis produzidas durante os atendimentos odontológicos. Nos textos analisados nos artigos de Sachdev et al. (2020) e Monalisa et al. (2017), em uma revisão sobre o manuseio e armazenamento das máscaras durante os procedimentos odontológicos, ficou demonstrado que mais de 66,9% usam a máscara enquanto trabalham na cadeira, ao passo que, apenas, entre 16,0% a 33,0% usam máscara o tempo todo e que 47,0% dos entrevistados deixam as máscaras nas bandejas de instrumentos, tal afirmação aliada aos achados de Mareeswari et al. (2016), que afirmam que boa parte das bactérias Gram-positivas e Gram-negativas estão presentes nesse local, explicaria, em parte, o alto grau de contaminação das máscaras. O índice de contaminação por gotículas de saliva e sangue, durante o atendimento odontológico, é significantemente alto, porém mais de 33,0% dos participantes atenderam os pacientes sem o uso das máscaras de proteção e 22,0% trocaram as máscaras com outras pessoas.

Outro ponto importante que vale ressaltar é o armazenamento das máscaras nos bolsos dos jalecos, que variou nos dois artigos de 19,2% a 44% entre os profissionais entrevistados. Apesar de boa parte com mais de 85,3% ter ciência de que a contaminação cruzada pode ser causada pela forma errônea de guardar e manusear as máscaras, ainda sim, um número significativo de profissionais utiliza de forma inapropriada a biossegurança durante a realização de um atendimento.

Nos procedimentos odontológicos os EPI's, mais especificamente as máscaras cirúrgicas descartáveis, são imprescindíveis para o dia a dia dos profissionais dessa área, pois os mesmos estão expostos ao sangue e fluidos corporais do paciente. Porém, quando utilizada de forma inadequada ou com poucos cuidados de preservação, muitas vezes sendo reutilizados em outros tipos de atendimentos ou armazenados e transportados de forma errônea, pode tornar-se motivo ou fonte de contaminação cruzada, visto que perdem a capacidade de proteção original, fazendo com que aumente o risco de propagação de doenças para o paciente e para os profissionais responsáveis pelo serviço.

De acordo com órgãos governamentais as áreas externas das máscaras podem ser contaminadas por partículas infecciosas e pelo manuseio das mãos do profissional que podem apresentar algum tipo de contaminação e muitas vezes pelo excesso do uso, ou por alguns procedimentos odontológico elas podem ficar úmidas, perdendo a qualidade de proteção por isso devem ser trocadas para que se evite uma maior exposição aos agentes biológicos patogênicos (CDC, 2003; ANVISA, 2006; CDC, 2016).

Para ajudar na diminuição dos riscos gerados pelos aerossóis, podem ser usadas a água estéril ou uma solução salina durante o uso da água no procedimento odontológico, drenando de forma correta e purificando a água antes de iniciar o trabalho no consultório. Outro procedimento importante é manter limpas as tubulações de água da cadeira odontológica.

A troca regular das máscaras pode ajudar na prevenção de contaminação cruzada, principalmente nos trabalhos realizados por mais de 2h, geralmente, nesses procedimentos, as máscaras ficam bastante úmidas, perdendo assim sua eficácia. A utilização de máscaras cirúrgicas com tripla camada ou N-95 com eficácia de 95% para proteção de partículas aerossóis de 3,0 a 5,0 micrometros de diâmetro também pode diminuir o risco de contaminação.

CONCLUSÃO

Conclui-se por meio desta revisão que:

Foram isolados cocos, bacilos e fungos tanto da parte interna como externas de máscaras descartáveis usadas nos procedimentos odontológicos e que a bactéria Staphylococcus aureus, envolvida em infecções locais e sistêmicas foi a mais frequente nos isolamentos e que bacilos envolvidos em infecções graves e nosocomiais como Klebsiella e Pseudomonas estiveram presentes, além de dois gêneros de fungos Aspergillus e Candida causadores de micoses oportunistas e sistêmicas.

O risco de contaminação é aumentado quando se trabalha em determinado departamento da área odontológica, como endodontia, isso pode ser fruto do tempo de exposição de cada atendimento e com os instrumentos que causam aerossóis, como as peças de alta rotação. Observa-se que tanto na face externa quanto na interna das máscaras é possível encontrar microrganismos patogênicos e que um único tipo de máscara cirúrgica de duas camadas não foi eficiente como filtros para aerossóis bacterianos.

O ideal para se evitar ou minimizar a contaminação cruzada pode ser a utilização de água estéril, uma boa limpeza nos dutos de transporte de água, a correta esterilização dos materiais e o uso adequado dos EPI's.

E que são necessários mais estudos nesta área para se ampliar a discussão do uso correto das máscaras e a adequa-

da aplicação dos métodos de biossegurança nos ambientes odontológicos a fim de se minimizar os riscos à saúde da população.

REFERÊNCIAS

Ajami B, Ghazvini K, Movahhed T, Ariaee N, Shakeri MT, Makarem S. Contamination of a Dental Unit Water Line System by Legionella Pneumophila in the Mashhad School of Dentistry in 2009. Iran Red Crescent Med J. 2012; 14(6): 376-378.

ANVISA - Agência Nacional de Vigilância Sanitária; Ministério da Saúde. Serviços Odontológicos: Prevenção e Controle de Riscos. Brasil: Ministério da Saúde; 2006.

Armond ACV, Gonçalves PF, Flecha OD, Oliveira DWD, Sampaio FC, Falci SGM. Conhecimentos de biossegurança para as principais atividades de risco envolvendo servidores públicos, discentes e empregados da limpeza do curso de odontologia da UFVJM/Diamantina: RBOL. 2016; 3(2): 32-52.

Bardal PM, Jorge AOC, Santos SSF. Avaliação da contaminação de aventais após procedimento odontológico. Rev Assoc Paul Cir Dent. 2007; 61(4): 308-14.

Bezerra ALD, Sousa MNA, Feitosa ANA, Assis EV, Barros CMB, Carolino ECA. Biossegurança na odontologia. ABCS Health Sci. 2014; 39(1): 29-33.

Bustamante MF, Herrera J, Ferreira R, Riquelme D. Contaminación Bacteriana Generada por Aerosoles en Ambiente Odontológico. Int J Odontostomat 2014; 8(1):99-105.

CDC - Centers for Disease Control and Prevention. Guidelines for Infection Control in Dental Health-Care Settings. Atlanta (EUA): MMWR. 2003; 52(17): 1-76.

CDC - Centers for Disease Control and Prevention. Summary of Infection Prevention Practices in Dental Settings: Basic Expectations for Safe Care. Atlanta, GA: US Department of Health and Human Services, Centers for Disease Control and Prevention, National Center for Chronic Disease Prevention and Health Promotion, Division of Oral Health; March 2016.

Chughtai AA, Stelzer-Braid S, Rawlinson W, Pontivivo G, Wang Q, Pan Y, et al. Contamination by respiratory viruses on outer surface of medical masks used by hospital healthcare workers. BMC Infectious Diseases [periódico na internet] 2019; [acesso 2019 nov28]. Disponível em: https://doi.org/10.1186/s12879-019-4109-x.

Cook, TM. Personal protective equipment during the coronavirus disease (COVID) 2019 pandemic – a narrative review. Anaesthesia. 2020; 75: 920-927.

Cunha P, Cunha C, Alves P. Manual Revisão Bibliográfica Sistemática Integrativa: a pesquisa baseada em evidências. Belo Horizonte 2014.

D'dharan SR, Arjunkumar R. Decreasing aerosol contamination and prevention of cross infection due to ultrasonic scaling. Int J Adv Res. 2014; 2: 903-7.

Halboub ES, Al-Maweri AS, Al-Jamaei AA, Tarakji B, Al-Soneidar WA. Knowledge, Attitudes, and Practice of Infection Control among Dental Students at Sana'a University, Yemen. J Int Oral Health. 2015; 7(5): 15-9.

Kadaifciler DG, Ökten S, Sen B. Mycological contamination in dental unit waterlines in Istanbul, Turkey. Braz J Microbiol. 2013; 44(3): 977-81.

Kuhn CR, Toralles RP, Machado M, Fanka LS, Meireles TP. Contaminação microbiana em consultórios odontológicos. Rev Bras Ciênc Saúde. 2018; 24(4): 315-24.

La Rotta EIG, Garcia CS, Barbosa F, Santos AF, Vieira GMM, Carneiro M. Evaluation of the level of knowledge and compliance with standart precautions and the safety standard (NR-32) amongst physicians from a public university hospital, Brazil. Rev Bras Epidemiol. 2013; 16(3): 786-97.

Laheij AMGA, Kistler JO, Belibasakis GN, Valimaa H, Soet JJ, European Oral Microbiology Workshop (EOMW). Healthcare-associated viral and bacterial infections in dentistry. J Oral Microbiol. 2012; 4:1-10.

Leoni E, Dallolio L, Stagni F, Sanna T, D'Alessandro G, Piana G. Impact of a Risk Management Plan on Legionella Contamination of Dental Unit Water. Int J Environ Res Public Health. 2015; 12(3): 2344-58.

Lisboa GM, Lisboa YRM, Pinheiro TML, Stegun RC, Silva-Filho EA. Microbial diversity in dental unit waterlines. Acta Odontol Latinoam. 2014; 27(3): 110-4.

Mareeswari GM, Joy ET, Kiran MS, David CM, Sherubin JE, Manchil Dhas PR. Prevalence of microbial colonization in the

mouth mask used by the dental professionals. J Med Radiol Pathol Surg. 2016; 2:7-10.

Mehtar S, Shisana O, Mosala T, Dunbar R. Infection control practices in public dental care services: findings from one South African Province. J Hosp Infect. 2007; 66(1): 65-70.

Milfont JAC, Oliveira AHA. Equipamentos de proteção individual em odontologia: revisão integrativa de literatura. Rev Interfaces, 2015; 3(8): 1-6

Monalisa, ACN, Padma KB, Manjunath K, Hemavathy E, Varsha D. Microbial contamination of the mouth masks used by post-graduate students in a private dental institution: An In-Vitro Study. IOSR J Dent Med Sci. 2017; 16: 61-7.

Mota FS, Oliveira HA, Souto RCF. Perfil e prevalência de resistência aos antimicrobianos de bactérias Gram-negativas isoladas de pacientes de uma unidade de terapia intensiva. RBAC. 2018; 50(3): 270-7

Motta RH, Groppo FC, Bergamaschi CC, Ramaciatto JC, Baglie SMFTR. Isolation and antimicrobial resistance of Staphylococcus aureus isolates in a dental clinic environment. Infect Control Hosp Epidemiol. 2007; 28(2): 185-90.

Norma regulamentadora N. º 32 – Segurança e saúde no trabalho em estabelecimentos de assistência à saúde. Guia Trabalhista, 2005.

Reddy VC, Ingle NA, Chaly PE. Contamination of Aprons and Protective Effect of Mouth Masks of Dental Students in Clinical Setting. J Indian Assoc Public Health Dent. 2011; 9(18): 508-513.

Ruiz HA, Fernández GR. Principios de bioseguridad en los servicios estomatológicos. Medicent Electrón. 2013; 17(2): 49-55.

Sachdev R, Garg K, Singh G, Mehrotra V. Is safeguard compromised? Surgical mouth mask harboring hazardous microorganisms in dental practice. J Family Med Prim Care. 2020; 9(2): 759–763.

Silva PEB, Patrocínio MC, Neves ACC. Avaliação da conduta de biossegurança em clínicas odontológicas de graduação. Rev Bioc. 2002; 8:45-52.

Szymańska J, Sitkowska J. Bacterial contamination of dental unit waterlines. Environ Monit Assess. 2013; 185(5): 3603-11.

PERIODONTITE ULCERATIVA NECROSANTE: RELATO DE CASO

CAMILA AGUIAR FERREIRA
GRADUANDA

PROF[a]. DR[a]. KATHLEEN REBELO DE SOUZA
PROF[a]. DR[a]. ALICE GOMES DE CARVALHO RAMOS
PROF. ESP. FERNANDO DOS SANTOS GONÇALVES JUNIOR
ORIENTADORES

INTRODUÇÃO

A Periodontite Ulcerativa Necrosante (PUN) é uma alteração infecto-inflamatória e sua etiologia é multifatorial e pode ser estimulada pela bactéria gram-negativa e anaeróbica, sendo caracterizada pela rápida destruição do tecido de suporte e de sustentação do elemento dental (Pereira, 2011; Ribeiro, 2016).

O diagnóstico é realizado a partir da manifestação clínica que envolvem hemorragia espontânea, biofilmebacteriana, perda de inserção periodontal, mobilidade dental, odor fétido, dor intensa, dificuldade de se (Neville et al., 2004; Holmstrup e Westergaard, 2010).

A doença periodontal (DP) apresenta maior prevalência em crianças nos países subdesenvolvidos e em países avançados tem maior ocorrência em adultos jovens. Os fatores de riscos para desenvolvimento da enfermidade estão relacionados com estresse, desnutrição, imunossupressão, tabagismo e paciente com histórico anterior de gengivite ulcerativa necrosante (Pereira, 2011).

A falta de higienização bucal beneficia a formação do cálculo dental, resultando na colonização do agente patogênico relacionado à pneumonia nosocomial (Oliveira et al., 2007). A pneumonia nosocomial é uma infecção adquirida na unidade de terapia intensiva (UTI), provocada por microorganismo que cresce e se multiplicam na cavidade bucal resultando na contaminação das vias aéreas inferiores de um determinado hospedeiro, prolongando o tempo de internação (Amaral, 2009; Gadelha e Araujo, 2011).

A PUN contribui para o aparecimento da arteriosclerose ou infarto do miocárdio (doença cardiovascular DC), pois o biofilme dental causa dano no epitélio da bolsa periodontal e consequentemente libera a exotoxina, endotoxina e o agente infeccioso na corrente sanguínea, resultando na disfunção endotelial e posteriormente ocasiona uma inflamação crônica endotelial. A reação do organismo a infecção pode induzir a formação de lesões ateromatosas e episódios tromboembólicos (Paizan e Martin, 2009).

O tratamento consiste na remoção do agente desencadeador (imunossupressão, desnutrição), raspagem e alisamento radicular, higiene bucal adequada, consulta frequente no dentista, cirurgia periodontal para regularização do rebordo alveolar prejudicado, antibioticoterapia se necessário (Pereira, 2011). O objetivo deste trabalho foi relatar um caso de periodontite ulcerativa necrosante, buscando a eliminação completa do agente desencadeador da infecção na cavidade bucal.

DESCRIÇÃO DO CASO CLÍNICO

Paciente J.C.C.L. do gênero masculino, 27 anos de idade, compareceu a Clínica Odontológica da Faculdade do Amazonas – IAES, sua queixa principal era "os dentes sangram quando realizo a escovação". Durante a anamnese o paciente relatou ser portador de marca-passo cardíaco e haviam ocorrido anteriormente 44 mortes súbita abortada, com ocorrência de um episódio em 2017 e outros 43 em maio de 2019 (11 episódios pré-hospitalar + 32 episódios durante a internação), e pneumonia nosocomial.

No exame clínico extrabucal os linfonodos apresentaram sem alterações, já no exame clínico intrabucal foi observado uma tumefação gengival, bolsa periodontal, odor fétido, sangramento, salivação excessiva, perda da inserção periodontal, cálculo subgengival e supragengival (Figura 1,2 e 3). No exame periodontal os elementos incisivos inferiores centrais apresentaram profundidade de sondagem de 6mm e não apresentava mobilidade dental, o índice de placa bacteriana foi de 100% referente ao da primeira sessão, o índice de sangramento gengival foi de 25,7%. O diagnostico foi de Periodontite Ulcerativa Necrosante.



Figura 1 – Aspecto inicial dos elementos dentais e tecidos circundantes.



Figura 2- Aspecto lateral dos elementos dentais e tecido circundante.



Figura 3 - Aspecto lateral dos elementos dentais e tecido circundante.

Em seguida foi proposto ao paciente o Termo de Consentimento Livre e Esclarecido TCLE, explicando os seus benefícios como a estabilização do tecido periodontal; evitando a progressão da doença periodontal para estomatite ulcerativa necrosante e a eliminação da possibilidade das bactérias caírem na corrente sanguínea, consequentemente evita o problema cardiovascular e episódios do tromboembólico. A periodontite ulcerativa necrosante pode induzir a perda do elemento dental, pneumonia, arteriosclerose ou infarto do miocárdio (Apêndice 1), após a assinatura e o consentimento do paciente foi dado inicio ao tratamento periodontal, sendo executado o periograma (Apêndice 2), para obtenção da avaliação do nível gengival, sangramento à sondagem, profundidade de bolsa periodontal, posição gengival, mobilidade dentaria, lesões de furca. O tratamento de escolha foi à raspagem e alisamento radicular de todas as faces dos elementos dentais. Na primeira sessão foram realizadas as instruções de higienização oral (Técnica de escovação, tipo de cerda da escova dental, utilização de bochecho e o uso de fio dental). Previamente é dado ao paciente digluconato de clorexidina a 0,12% para realização bochecho, em seguida, para a remoção do biofilme dental foi utilizado cureta de Gracey de ponta de Morse para face proximal (Figura 4, 5 e 6), cureta de Gracey 5-6 para dente anterior e pré-molares, cureta 7-8 para dente posterior na região vestibular e lingual, cureta de Gracey 11-12 para dente posterior na região da mesial, e cureta de Gracey 13-14 para dente posterior na região distal, soro fisiológico e gaze para conter o sangramento gengival.



Figura 4 – Remoção do Cálculo com cureta de gracey de numeração 00.



Figura 5 – Resultado final da primeira sessão de raspagem e alisamento radicular.



Figura 6 – Resultado final da primeira sessão de raspagem e alisamento radicular.

No final da primeira sessão foi prescrito Periogard 0,12%, por um período de sete dias, com objetivo de amenizar os microrganismos da cavidade bucal e foi solicitado o exame radiográfico periapical digital da boca toda (Figura 7), e solicitado ao cardiologista do paciente a realização da cirurgia periodontal de campo aberto, a utilização de prilocaína e a extração do elemento 46, porém o médico não autorizou devido o histórico do paciente.



Figura 7 - Exame Radiográfico Periapical Digital.

Após sete dias o paciente retornou a clínica odontológica da Faculdade IAES, para remoção dos cálculos que ainda existiam (instrumentos manuais). Pôde-se observar na Figura 8 que a gengiva do paciente ainda estava edemaciada, com presença de cálculos na região proximal e cervical dos elementos superiores e inferiores.



Figura 08 - Aspecto frontal dos elementos dentais e tecidos circundantes.

Na terceira sessão observamos que os cálculos na região proximal dos elementos incisivos inferiores haviam retornado pela falta de higienização bucal (Figura 09 e 10). Posteriormente realizou-se a remoção dos microorganismos presente na cavidade bucal com as curetas de Grayce (Figura 11) e em seguida é realizado uma profilaxia e aplicação de flúor neutro, posteriormente podemos observar o resultado final da terceira sessão na Figura 12 e 13.



Figura 09 - Aspecto inicial da terceira sessão.



Figura 10 - Aspecto inicial da terceira sessão do tratamento periodontal.



Figura 11- Remoção do cálculo dental na região cervical com cureta de Gracey.



Figura 12 - Aspecto palatino dos elementos inferiores anteriores após a remoção do cálculo dental.



Figura 13 - Aspecto final da terceira sessão.

DISCUSSÃO

EMacedo et al. (2018) afirmaram que a doença periodontal (DP) é caracterizada pela reação do organismo contra uma infecção, podendo ocorrer o aumento da inflamação e auxiliar na formação de problema sistêmico (doença cardiovascular, cerebrovascular isquêmica, entre outras). Em paciente cardiopata tem uma maior possibilidade de ocorrer a periodontite. No caso clínico relatado, o paciente apresenta a doença periodontal e doença cardiovascular.

A DP compartilha fator de risco com a DC, como o fumo, ausência de atividade física, diabetes mellitus, obesidade, histórico de doença familiar e sexo (Ribeiro, 2016). No caso

clínico apresentado previamente o paciente relatou que não realiza exercício físico, não possui a doença diabetes mellitus, não apresenta sobrepeso e que apresenta doença cardiovascular genética e sexo preferencial da doença cardiovascular.

O antimicrobiano local ou sistêmico auxiliam no tratamento mecânico ou cirúrgico da periodontite, removendo o patógeno de onde a cureta periodontal não consegue chegar durante a instrumentação manual (Teixeira, 2016). Apesar de ser um método muito utilizado nos dias atuais optou-se por evitar o uso desses medicamentos devido à condição sistêmica do paciente neste relato de caso clínico.

Santos, (2018) afirma que o uso da água ozonizada para tratamento periodontal ainda é controverso devido sua toxicidade. Mas possui vantagens como capacidade de redução da profundidade à sondagem, diminuição da inflamação gengival, diminuição da hemorragia durante a sondagem, redução da bactéria gram negativa e gram positiva. Embora seja um tratamento controverso poderia ter se optado pelo o uso da água ozonizada, pois não existe um estudo comprovando sua contra indicação, porém a Instituição de Ensino Superior- IAES não possui equipamento necessário para o tratamento com água ozonizada.

Para remoção do biofilme subgengival e supragengival são utilizados instrumento manual ou ultrassom. As técnicas mostram resultados clínicos semelhantes no tratamento periodontal, o uso do ultrassom promove uma superfície áspera, sendo aconselhável utilizar cureta manual para remoção da rugosidade (Freitas, 2010). Neste trabalho o tratamento de escolha foi os instrumentos manuais, devido o paciente utilizar o marca-passo cardíaco MP (interferência eletromagnética).

A utilização do ultrassom em paciente portador de dispositivo cardíaco eletrônico implantado (marca-passo) é capaz de causar interferência eletromagnética, possivelmente causada pelo eletroímã, porém seu uso em enfermo cardiopata portador de MP ainda é discutido na literatura (Soler et al., 2015; Maske, 2016). O calculo subgengival pode ser removido pelo uso do ultrassom, porém em paciente com MP causa uma interferência eletromagnética, devido a isso optou-se pelo uso de cureta manual para remoção do calculo dental.

O tratamento periodontal consiste na eliminação dos fatores contribuinte para o aparecimento da DP e no controle da doença como consulta periódica ao dentista para que não ocorra recidiva (Pereira, 2011). Neste relato de caso clínico o paciente não colaborou com a higienização bucal, apresentando recidiva entre as sessões realizadas.

CONCLUSÃO

Embora tenham sido realizadas três sessões de raspagem e alisamento radicular, onde o paciente recebeu todas as orientações sobre cuidados orais (técnica de escovação bucal, uso de fio dental, tipo da cerda da escova de dente, uso de enxaguatório bucal, acompanhamento periódico a cada dois meses após a finalização do tratamento periodontal). Foi observado que o paciente não cooperava em manter a saúde bucal. Grande parte do tratamento periodontal foi realizado, porém pela falta de higienização não foi possível conseguir um resultado final esperado, podendo apresentar recidiva futuramente se o paciente não realizar consulta periódica para manutenção da saúde bucal.

REFERÊNCIAS BIBLIOGRÁFICAS

Amaral SM, Cortês AQ, Pires FR. Nosocomial Pneumonia: importance of the oral environment. Jornal Brasileiro Pneumologia. 2009; 35 (11):1116-1124.

Freitas GB. Tratamento da Periodontite Crônica- Instrumentos Manuais e Ultra-Sônicos- Uma Revisão de Literatura: Estudo Retrospectivo [Graduação]. Porto Alegre: Universidade Federal do Rio Grande do Sul., 2010.

Gadelha RL, Araujo JMS. Relação entre a Presença de Microorganismos Patogênicos Respiratórios no Biofilme Dental e Pneumonia Nosocomial em Pacientes em Unidade de Terapia Intensiva: Revisão de Literatura. Revista Saúde & Ciência. 201; 2 (1): 95-104.

Holmstrup P, Westergaard J. Doença Periodontal Necrosante. In Lindhe J, Lang NP, Karring T. Tratado de Periodontia Clínica e Implantologia Oral. 5. Ed. Rio de Janeiro: Guanabara Koogan; 2010. P.439-451.

Macedo AC, Neves GC, Cruz LM, Cravo MAP, Oliveira SA, Duarte T. Riscos Cardiovasculares e Periodontites no Paciente Diabético. Revista Caderno de Medicina. 2018; 1(1): 124-131.

Maske A. Interferências de Aparelhos Odontológicos em Dispositivos Cardíacos Eletrônicos Implantáveis: Estudo Retrospectivo [Graduação]. Santa Cruz do Sul: Universidade

de Santa Cruz do Sul., 2016.

Neville BW. Doenças Periodontais. In: Damm D, Allen CM, Bouquot JE. Patologia oral & maxilofacial. 2. ed. Rio de janeiro: Guanabara koogan; 2004. p. 133-153.

Oliveira LCBS, Carneiro PPM, Fischer RG, Tinoco BEM. A Presença de Patógenos Respiratórios no Biofilme Bucal de Pacientes com Pneumonia Nosocomial. Revista Brasileira de Terapia Intensiva. 2007; 19 (4): 428-433.

Paizan ML, Martin JFV. Associa ção entre Doença Periodontal, Doença Cardiovascular e hipertensão Arterial. Revista Brasileira Hipertensão. 2009; 16 (3): 183-185.

Pereira LCC. Doença Periodontal Necrosante: Estudo Retrospectivo [Mestrado Integrado]. Lisboa: Universidade, Medicina Dentaria., 2011.

Ribeiro YC. Doenças Periodantais Necrosantes: Tratamento: Estudo Retrospectivo [Graduação]. Porto Velho: Faculdade, São Lucas., 2016.

Santos GT. Ozonioterapia no Tratamento da Periodontite: Estudo Retrospectivo [Mestrado]. Lisboa: Instituto Universitário Egas Moniz., 2018.

Teixeira RO. O Uso de Antimicrobianos na Terapia Periodontal: Revisao: Estudo Retrospectivo [Graduação]. Porto Velho: Faculdade São Lucas., 2016.

ANEXO 1- CARTA DE ANUÊNCIA

TRATAMENTO ENDODÔNTICO EM SESSÃO ÚNICA EM DENTE COM LESÃO PERIAPICAL RELATO DE CASO

KAROLINE SAMPAIO GALATE
GRADUANDA

PROF. ESP. MÁRCIO LOPES LINHARES
PROFª. DRª. SIDINÉIA FEITOZA DE JESUS
PROF. MSC. LUÃ LOPES BORGES
ORIENTADORES

INTRODUÇÃO

A endodontia adentra como uma das especialidades na qual possui a finalidade de prevenir ou eliminar a infecção dos canais radiculares, pautando-se nos processos de limpeza, modelagem, obturação e selamento dos canais radiculares com materiais restauradores definitivos adequados (Cittadin, 2019).

Um dos objetivos do tratamento endodôntico é a máxima desinfecção do sistema de canais radiculares, bem como a prevenção da sua reinfecção, por meio da instrumentação com limas manuais ou rotatórias, concomitantemente com a irrigação de substâncias químicas auxiliares, e, em alguns casos, complementa-se com medicação intracanal (Lacerda et al., 2014).

As lesões do periápice são resultantes das infecções bacterianas ou irritantes químicos, físicos ou mecânicos, causando o processo inflamatório. O não tratamento ocasiona na inflamação pulpar, inicialmente reversível, mas com o decorrer do processo tornar-se irreversível e vulnerável a necrose (Cappellari, 2015). Há duas filosofias de tratamento endodôntico: a de múltiplas sessões para se realizar os passos técnicos do tratamento e uma outra denominada em sessão única, que implica na realização das etapas desta terapia em uma única visita do paciente (Gonçalves et al., 2017).

O tratamento endodôntico em dentes com necrose pulpar apresentando ou não lesão periapical, pode ser realizado em sessão única ou múltiplas sessões (Oliveira et al., 2016). O tratamento em sessão única, para chegar ao estado atual de desenvolvimento, atravessou diversas fases evolutivas, sofreu modificações radicais, de acordo com o conhecimento de cada fase (Caires e Boer, 2017).

A busca por procedimentos operatórios mais rápidos e de fácil execução sem perda de qualidade sempre foi um dos objetivos do desenvolvimento tecnológico, voltado para área odontológica, isto porque torna-se uma vantagem tanto para o paciente quanto para o profissional, devido ao menor desgaste físico e emocional (Eduardo et al., 2015).

Constata-se que a eficácia do tratamento endodôntico em sessão única, está relacionado há vários fatores, sendo como elos de uma corrente, e que se um deles se romper, a probabilidade de insucesso do tratamento aumenta. Tais fatores compreende-se como: o diagnóstico preciso, a manutenção da cadeia asséptica, os conhecimentos da anatomia dentária, o correto preparo químico-mecânico, o uso adequado de medicamentos, as obturações herméticas do sistema de canais radiculares e a preservação. Eles convergem para um ponto crucial, que é contaminação do sistema de canais radiculares, que deve ser impedida nos casos de biopulpectomias e eliminada nos casos de necropulpectomias (Marques, 2014).

Sabe-se que o tratamento endodôntico em consulta única é uma opção de conduta biologicamente possível, pois apresenta resultados clínicos bastante satisfatórios, tanto no período pós-operatório onde é semelhante aos obtidos em múltiplas sessões, quanto no índice de sucesso que, em longo prazo, é idêntico aos tratamentos realizados com o uso de medicação intracanal entre as sessões (Hizatugu et al., 2002).

A polpa necrosada pode ser conceituada didaticamente de duas maneiras: Necropulpectomia tipo I, sem lesão visível radiograficamente, ou Necropulpectomia tipo II, com lesão radiograficamente visível. Esta divisão para alguns autores tem influência na tomada de decisão a respeito da utilização ou não de uma medicação intracanal, ou seja, no tratamento endodôntico em sessão única ou múltipla. A presença de lesão periapical, visível radiograficamente, caracteriza uma periapicopatia crônica, com um tempo de desenvolvimento superior a um ano (Oliveira e Aquino, 2016).

O tratamento endodôntico em sessão única em dentes com lesão periapical é uma alternativa de conduta biologicamente aceita desde que haja tempo suficiente para realizar a limpeza e conformação do canal, não haja exsudação persistente e ausência de sintomatologia. É importante observar que o principal meio de impedir a sobrevivência de microrganismos é por meio do preparo biomecânico, pois sabe-se que com a polpa morta haverá restos necróticos e a persistência de proliferação bacteriana, e consequentemente, as células de defesa do hospedeiro serão impedidas de chegar ao local infectado devido ao bloqueio da microcirculação ocasionada pela necrose. O meio de as combater e controlar a infeção é através deste procedimento endodôntico (Marques, 2014).

O objetivo deste trabalho foi relatar a eficácia do tratamento endodôntico em sessão única nos dentes 11,12 e 21 e com lesão periapical através de um relato de caso.

RELATO DE CASO CLÍNICO

Paciente K.C.M, 19 anos, sexo feminino, compareceu a clínica da Faculdade do Amazonas – IAES, queixando-se da necessidade de tratamento odontológico. Durante a anamnese não foi observada nenhuma alteração sistêmica, no exame intraoral foi possível observar perda de estruturas dentais associado a uma extensa lesão cariosa nos elementos 11, 12 e 21 (Figura 1). Foi realizado os testes de percussão, palpação e teste de vitalidade pulpar, ambos sendo negativos, no exame radiográfico observou-se uma imagem radiolúcida circunscrita ao redor do ápice dos elementos dentais, suges-

tiva de uma lesão periapical (Figura 2). Optou-se pelo tratamento endodôntico desses elemento, após consentimento do paciente e assinatura para autorização do uso de imagem (Apêndice 1 e 2).

O trabalho foi submetido para avaliação do Comitê de Ética em Pesquisa envolvendo seres humanos do Centro Universitário Nilton Lins sob o parecer nº 159017/2019 (Anexo 1).



Figura 1- Aspecto inicial clínico



Figura 2 - Radiografia inicial

Concluído o exame clínico os elementos foram diagnosticados como uma Periodontite Apical Crônica e o tratamento proposto foi o tratamento endodôntico radical em sessão única.

Primeiramente foi realizado a antissepsia da cavidade bucal com Digluconato de Clorexidina a 0,12% (Riohex®, Brasil), bochecho por um minuto, com a finalidade de reduzir a quantidade de microrganismos presentes na cavidade oral, em seguida a técnica anestésica com bloqueio regional dos nervos alveolar superior anterior (NASA), naso palatino e técnica infiltrativa, utilizando a solução anestésica de Articaína 4% com Epinefrina 1: 100.000 (DFL®, Brasil) e isolamento absoluto. Fez-se a abertura e acesso com broca esférica diamantada 1012 (KG Sorensen®, Brasil), realizando a forma de conveniência dos preparos com a broca Endo Z (Microdont®, Brasil).

Deu-se início a instrumentação utilizando a técnica convencional de Óregon modificada utilizando as limas tipo K de primeira e segunda série de 25mm (Dentsply®, Suíça) (Figuras 3 e 4), utilizando a solução irrigadora de Hipoclorito de Sódio 2,5% (Asfer®, Brasil) para desinfecção dos canais radiculares irrigando e aspirando simultaneamente à cada troca de lima (Figura 5). Logo após a instrumentação, partiu-se para a etapa da obturação, onde foi realizada a prova dos cones principais de guta-percha (Dentsply®, Suíça) (Figuras 6 e 7).



Figura 3 – Lima tipo K 1ª Série.



Figura 4 – Lima tipo K 2ª Série



Figura 5 – Hipoclorito de Sódio 2,5%.



Figura 6 – Cone de guta percha calibrada



Figura 7 – Radiografia com cone principal.

Fez-se a inundação dos canais com solução de EDTA (Biodinâmica®, Brasil) e agitou-se por 3 minutos para desobstrução dos túbulos dentinários e remoção do smear layer e finalizando com a solução de hipoclorito de sódio 2,5% (Asfer®, Brasil) e secagem dos canais radiculares com o cone de papel absor-

vente (Dentsply®, Brasil). Em seguida partiu-se para a obturação, utilizando o cimento endodôntico Sealer 26 (Dentsply®, Brasil) com a técnica de condensação lateral utilizando calcadores de Paiva e finalizando com a radiografia final (Figura 8 e 9). Após orientações foi feita a prescrição medicamentosa: Antibiótico (Amoxicilina 500mg de 8/8 horas, durante 5 dias) e Antinflamatório (Nimesulida 100mg de 12/12 horas, durante 3 dias) (Apêndice 3 e 4).



Figura 8 – Calcador de Paiva.



Figura 9 – Radiografia final.

Após o término do tratamento a paciente foi orientada à fazer a proservação dos elementos dentais comparecendo à cada 30 dias para realização de uma nova radiografia para observar se houve ou não regressão da lesão (Figuras 10).



Figura 10 - Proservação 12 meses

DISCUSSÃO

O tratamento endodôntico em sessão única demanda menos tempo, o que consequentemente gera menos custo para o paciente, sendo menos doloroso e traumático quando comparado ao tratamento em múltiplas sessões. Além disso, ele minimiza os riscos de contaminação ou recontaminação do sistema de canais radiculares. Filho e Corumba (2016) e Toia (2017), afirmaram que o direcionamento do tratamento endodôntico tem apresentado mudanças que implicam em menor custo e tempo clínico sem alterar a qualidade dos mesmos. No presente caso, optou-se pelo tratamento endodôntico em sessão única, a escolha pautou-se em fatores como a atenuação microbiana intracanal, por ser uma técnica pouco invasiva, baixo custo e fácil aplicação.

Para Rosa (2015) este procedimento pode ser indicado, tanto para o tratamento em polpa viva quanto para polpa necrosada, não podendo estar focado apenas no canal principal, mas sim a todo o sistema de canais. Em contraposição Symanski et al. (2015), apontaram que seria apropriado realizar a obturação apenas se o dentista tiver concluído o preparo do canal radicular e o debridamento, deste modo, os canais devem ser preenchidos com um medicamento como o hidróxido de cálcio e obturados em outra sessão. Corroborando com Rosa (2015), para o caso apresentado optou-se por realizar o tratamento em uma única sessão.

Segundo Endo et al., (2015) o tratamento do canal radicular em sessão única apresenta vantagens, tais como uma taxa de flare-up reduzida e considerações clínicas de planejamento. Divergindo, Silva et al. (2013) declararam que além das vantagens, tais como, reduzir o número de visitas do paciente, eliminar a possibilidade de contaminação do tratamento na outra sessão e a obturação imediata do canal, apontam a falta de habilidade do profissional e a incidência dos flare-ups maior em canais infectados como desvantagem da terapia em sessão única. Para o caso em questão, foi realizado um planejamento minucioso, apresentando os riscos e benefícios, visando sempre o sucesso do tratamento.

Tenório e Neto (2018), reiteraram que para o tratamento em sessão única o efeito do preparo químico-mecânico, a substância química deve maximizar a remoção de detritos através da ação mecânica do fluxo e refluxo, ou melhor, devem fornecer ação antimicrobiana e solvente de matéria orgânica. Concordando, Junior (2017), apontou que a ação mecânica da instrumentação e da irrigação é capaz de reduzir a quantidade de microrganismos e de tecido degenerado do interior do sistema de canais radiculares, desde que utilize o emprego de soluções irrigadoras dotadas de atividades antibacterianas, aumentando a eficácia do preparo em termos de controle de infecção. Salientando, Lima (2016) afirmaram que a instrumentação e a irrigação são essenciais para a desinfecção do canal radicular, porém, esses procedimentos podem não ser suficientes para a eliminação completa dos microrganismos. Diante do caso apresentado, optou-se por utilizar uma solução irrigadora com ação antimicrobiana.

O hipoclorito de sódio tem sido usado como irrigante endodôntico por mais de anos, sendo um excelente solvente tecidual e apresentando ação antimicrobiana, mas suas altas concentrações podem ser tóxicas aos tecidos periapicais. Sendo assim, quanto maior a concentração da solução, mais rápida é a dissolução tecidual exercendo sua total efetividade (Rodrigues et al., 2016). Corroborando, Santos et al.,

(2018) indicaram a solução de hipoclorito a 2,5%, mas em casos de lesões periapicais o indicado seria em uma concentração maior, em torno de 5,25%. O presente caso utilizou-se a solução irrigadora de hipoclórico de sódio 2,5% para o tratamento endodôntico.

Mohammadi, Farhad e Tabrizizadeh (2006) afirmaram que nos casos de necrose pulpar associada à doença perirradicular, o mais indicado seria usar a medicação intracanal. Para Oliveira e Aquino (2016) o tratamento de sessão única em dentes necrosados com lesão periapical, há fatores controversos como: dor pós-operatória, exacerbação da infecção e taxa de sucesso a longo prazo. Deferindo, Gonçalves et al., (2017) afirmaram que o equilíbrio entre as evidências mais ponderosas em torno desse tema é muito frequente, e o tratamento endodôntico em sessão única tem sido recomendado, e essas evidências precisam ser rastreadas, localizadas e interpretadas pelo cirurgião-dentista. Salientando a opinião dos autores e seguindo minunciosamente todos os critérios para a realização do tratamento endodôntico em sessão única. O resultado no presente caso, foi satisfatório. comprovando através da proservação com acompanhamento radiográfico, sendo possível observar a regressão da lesão.

CONCLUSÃO

O resultado deste trabalho apontou que neste tratamento endodôntico realizado em sessão única em dente com lesão periapical, a técnica demosntrou ser promissora, capaz de remover com sucesso o foco bacteriano e ainda promover de maneira eficaz a regressão da lesão periapical, e regeneração óssea. No qual o acompanhamento a longo prazo foi determinante para obtenção dos resultados satisfatórios, não somente a ausência de sintomatologia pós-operatória.

REFERÊNCIAS

Caires F, Boer NCP. Endodontia em sessão única. Proceedings of the IX Jornada Odontológica da Universidade Brasil – 2017.

Cappellari T. Cirurgia do periápice associada a enxerto com biomaterial - estudo de caso [trabalho de conclusão de curso - bacharelado]. Santa Cruz do Sul: Universidade de Santa Cruz do Sul, Curso de Odontologia; 2015.

Cittadin LT. Necropupectomia em sessão única – revisão de literatura Trabalho de conclusão de curso - bacharelado. Tubarão: Universidade do Sul de Santa Catarina. Curso de Odontologia; 2019.

Eduardo CP, Silva MSB, Ramalho KM, Lee EMR, Aranha ACC. Photodynamic therapy as a complementary benefit in dental clinic. Rev Assoc Paul Cir Dent. 2015; 69(3):226-35.

Endo MS, Santos ACL, Pavan AJ, Queiroz AF, Pavan NNO. Endodontia em sessão única ou múltipla: revisão da literatura. RFO. 2015; 20 (3): 408-413.

Filho JLOG, Corumba RD. Tratamento endodôntico: sessão única x múltiplas sessões. [trabalho de conclusão de curso - bacharelado]. Aracaju: Universidade Tiradentes; 2016.

Gonçalves HQT, Silva MMC. Endodontia em sessão única- revisão de literatura. trabalho de conclusão de curso - bacharelado]. Recife: Faculdade integrada de Pernambuco; 2017.

Hizatugu R, Kado E, Miyasaki E, Okino K, Meneghine GP, Mataypshi A. Endodontics in a single session: myth or reality? The single-session endodontic treatment technique. São Paulo: Atheneu. 2002. 23-58.

Junior AFB. Tratamento Endodôntico de Dentes Necrosados. trabalho de conclusão de curso – bacharelado].Três Corações: Universidade Vale do Rio Verde de Três Corações; 2017.

Lacerda MFLS, Alfenas CF, Campos, CN. Photodynamic therapy Associated with Endodontic Treatment - Literature Review. RFO. 2014; 19(1): 115-120.

Lima M. Avaliação da qualidade de revisões sistemáticas sobre endodontia realizada em sessão única. trabalho de conclusão de curso – bacharelado]. Florianópolis: Universidade Federal de Santa Catarina; 2016.

Marques ACR. Endodontia: sessão única versus múltiplas sessões. Trabalho de conclusão de curso - dissertação]. Porto: Universidade Fernando Pessoa – Faculdade de Ciências da Saúde; 2014.

Mohammadi Z, Farhad A, Tabrizizadeh M. One-visit versus multiple-visit endodontic
therapy a review. Inter Dent J. 2006; 56(5): 289-93.

Oliveira BLM, Aquino PT. Necropulpectomia em sessão única revisão de literatura. trabalho de conclusão de curso - bacharelado]. Aracaju: Universidade Tiradentes; 2016.

Rodrigues DP, Maciel JEB, Cruz JDM, Rodrigues KV, Neto EMR. Proposta de desenvolvimento de uma solução antisséptica

de irrigação de canais em endodontia. Centro Universitário Católica de Quixadá; 2016.

Rosa JCG. Tratamento Endodôntico em Sessão Única e dor Pós-operatória [dissertação]. Pouso Alegre: Instituto Nacional de Ensino Superior e Pós-Graduação Padre Gervásio – INAPÓS; 2015.

Santos FLP, Melo CLJA, Rodrigues FYT, Ferreira MF, Nascimento VLS, Souza CFM. Knowledge of Dental Students on Postoperative Pain in Endodontics. Rev. ICO. 2018; 16(3):5-15.

Silva MLG, Dantas W, Crepaldi MV, Simão TM. Necrose pulpar: Tratamento em Sessão Única ou Múltipla. Rev Faipe, 2013: 3 (1).

Souza EB. Efeito da terapia fotodinâmica na desinfecção do sistema de canais radiculares in vivo [tese]. São Paulo: Universidade de São Paulo, Faculdade de Odontologia; 2011.

Symanski NC. Terapia Endodôntica: Sessão única x sessão múltipla revisão de literatura [dissertação]. Porto Alegre: Universidade Federal do Rio Grande do Sul – Faculdade de Odontologia, Especialização em Endodontia; 2015.

Tenório LR, NETO OC. Tratamento Endodôntico em Sessão Única. [Trabalho de conclusão de curso - bacharelado]. Bragança Paulista: Universidade São Francisco; 2018.

Toia C. Tratamento Endodôntico em Sessão Única X Múltiplas Sessões: correlação do Sucesso após 1 ano de tratamento com níveis de endotoxinas, carga microbiana e sinais/sintomas [dissertação]. São José dos Campos: Universidade Estadual Paulista; 2017.

A UTILIZAÇÃO DO TECIDO CONJUNTIVO ISOLADO E ASSOCIADO COM AS PROTEÍNAS DE MATRIZ DO ESMALTE EM RECESSÕES GENGIVAIS: UMA REVISÃO DE LITERATURA

CARLOS ALEXANDRE REBOUÇAS DOS SANTOS
GRADUANDO

PROFª. DRª. LIZETE KARLA FILGUEIRAS DE SOUZA
PROFª. MSC. LUCIANA ALEIXO DOS SANTOS DE MELO
PROF. DR. JORGE ALBERTO CARRAZANA MOYA
PROF. DR. MÁRCIO LANGBECK CASTELO BRANCO
ORIENTADORES

INTRODUÇÃO

Ao longo da última década a estética transformou-se em uma preocupação levante na odontologia e em particular nos tratamentos periodontais (Semedo et al., 2017). As recessões gengivais com a consequente exposição das superfícies radiculares e alterações morfológicas dos tecidos periodontais, podem constituir sequelas estéticas importantes além de sensibilidade, que pode causar dores de curta duração, aguda e súbita, associada aos estímulos térmicos, químicos, evaporativos ou osmóticos (Chapple et al., 2018). Instalam-se principalmente quando há exposição de dentina na região cervical, deixando os canalículos dentinários vulneráveis ao frio, substâncias doces e ácidas ou toque mecânico, abrasão por escovação (Cordeiro et al., 2019).

As recessões gengivais são tratadas por meio de cirurgias periodontais e o prognóstico é determinado de acordo com as características clínicas do caso e com o enquadramento da recessão pela classificação de Miller (Cunha et al., 2019). As diversas técnicas que podem ser empregadas, como enxerto de tecido conjuntivo subepitelial associado à técnica de retalho deslocado coronalmente, que é considerado como padrão-ouro para o tratamento das recessões, além de ser a técnica mais utilizada para o recobrimento radicular, a região mais indicada como doadora do enxerto é o palato (Baia et al., 2016).

A utilização de biomateriais tem sido justificada por substituírem ou auxiliarem os tratamentos já consagrados das recessões gengivais, principalmente por acreditarse na promoção de uma neoformação, completa ou parcial, dos tecidos periodontais de suporte, propriedades essas que a técnica com enxerto conjuntivo não apresenta (Emilov et al., 2018). É nesse contexto que se tem empregado as Proteínas Derivadas da Matriz do Esmalte (EMD-sigla em inglês), ou Emdogain®.

O Emdogain® é um derivado da matriz do esmalte que contém proteínas da família das amelogeninas, extraídas do esmalte embrionário de suínos. A proposta do material é de estimular a proliferação de pré-odontoblastos e diferenciação de osteoblastos imaturos, levando a neoformação de cemento, ligamento periodontal e osso alveolar (Dias et al., 2017). No tratamento das recessões gengivais, estudos têm mostrado que o Emdogain® apresenta melhoras nos processos de cicatrização bem como em relação aos parâmetros clínicos, com redução de profundidade de sondagem e principalmente aumento da faixa de tecido queratinizado (Barootchi et al., 2018).

Tendo em vista os benefícios que as proteínas derivadas da matriz do esmalte podem oferecer ao tratamento da recessão gengival, o objetivo desta revisão de literatura foi realizar uma comparação entre os tratamentos da recessão gengival com o enxerto de tecido conjuntivo isoladamente e associado às proteínas derivadas da matriz do esmalte, buscando avaliar o benefício da sua utilização em relação aos parâmetros clínicos de profundidade de sondagem, nível de inserção clínica, espessura e largura de tecido queratinizado, cobertura de raiz, estabilidade de cobertura radicular ao longo do tempo e seu prognóstico.

METODOLOGIA

DESENHO EXPERIMENTAL

Trata-se de um estudo de revisão narrativa de literatura realizada para descrever e discutir o desenvolvimento ou "estado da arte" de um determinado assunto. Esta categoria tem fundamental auxílio para educação continuada. Este trabalho tem caráter descritivo e qualitativo.

A formulação do problema do presente trabalho baseou-se na seguinte pergunta de pesquisa: O enxerto de tecido conjuntivo subepitelial em associação com o Emdogain® traz benefícios adicionais em relações aos parâmetros clínicos periodontais em comparação ao enxerto de tecido conjuntivo subepitelial isolado?

Realizou-se uma pesquisa nas bases de dados eletrônicas: PubMed, Scopus, ScienceDirect, LILACS e Biblioteca Virtual em Saúde (BVS); utilizando-se os termos:

{("gingival recession") AND ("proteins derived from the enamel matrix" OR "enamel matrix proteins" OR "enamel matrix derivative" OR "emdogain") AND ("connective tissue")}.

Realizou-se ainda uma busca manual nas referências dos artigos selecionados.

Os artigos considerados nesta revisão tiveram as seguintes informações extraídas: autores, ano de publicação, periódico, tipo de estudo, caracterização da amostra, tempo de acompanhamento e resultados alcançados, de acordo com os seguintes parâmetros clínicos: cobertura da raiz, recessão gengival, nível de inserção clínica, profundidade de sondagem, e largura do tecido queratinizado.

CRITÉRIOS DE INCLUSÃO

Como critérios de inclusão, foram utilizados os ensaios clínicos randomizados e estudo clínico em humanos, utilizando artigos escritos em inglês e português, e publicados entre janeiro de 2015 a junho de 2020, que abordassem o tratamento da recessão gengival com as classes de Miller, com acompanhamento mínimo de seis meses, comparando a técnica do enxerto de tecido conjuntivo subepitelial com as proteínas derivadas da matriz do esmalte (Emdogain®).

CRITÉRIOS DE EXCLUSÃO

Os artigos identificados tiveram seus títulos e resumos lidos

RESULTADOS

A busca resultou em 287 artigos no total, publicados nas bases de Lilacs (97 artigos), BVS (96 artigos), PudMed (91 artigo) e Science Direct (3 artigo); o Scopus não apresentou resultados. Após a leitura dos títulos e resumos dos artigos, 271 foram excluídos por não se enquadrarem nos critérios de inclusão. Desta forma 16 artigos foram utilizados no total. Porem, para compilação de dados dentro da metodologia descrita foram incluídos 6 artigos nessa revisão, que estão descritos na tabela 1 (em anexo).

DISCUSSÃO

O enxerto de tecido conjuntivo apresenta um elevado grau de previsibilidade quando usado para tratar recessões classe I e II de Miller, também de proporcionar uma boa homogeneidade de cor entre a área coberta e a gengiva. Além disso, o enxerto de tecido conjuntivo associado a técnicas com retalhos é considerado o padrão-ouro em razão dos seus resultados favoráveis para a cobertura radicular (Chambrone et al., 2018).

Por outro lado, pesquisas recentes mostraram que o enxerto de tecido conjuntivo não tem a capacidade de induzir neoformação dos tecidos periodontais (Chambrone et al., 2018). Nesse contexto, estudos foram realizados com as proteínas derivadas da matriz do esmalte no intuito de utilizar uma técnica alternativa associando os benefícios do enxerto de tecido conjuntivo às propriedades do Emdogain (Mercado et al., 2019; Górski et al., 2020).

As propriedades biológicas do Emdogain® de atrair para sua matriz células mesenquimais, estimulando-as a diferenciação, ao crescimento e a duplicação na superfície da raiz, levando a regeneração das estruturas de suporte do dente – cemento acelular, ligamento periodontal e osso alveolar, o credenciam como um material para uso no tratamento das recessões gengivais (Matarasso et al., 2015).

Porém, por não ser um meio físico que permita recobrir os defeitos das recessões, nem tampouco servir como aporte para que a gengiva seja reposicionada, e sim um indutor de diferenciação e regeneração, o uso isolado do Emdogain® nos tratamentos das recessões gengivais apresenta resultados, em curto prazo, iguais à utilização isolado do tecido conjuntivo (Alexious et al., 2017), mas o uso isolado do Emdogain® não tem eficácia em longo prazo (Zuhr et al., 2020). Em razão disso é que a maioria dos estudos o utiliza em associação com outras técnicas, no intuito de aumentar a taxa de sucesso clínico, combinando uma técnica que tenha uma boa previsibilidade, como o enxerto de tecido conjuntivo, com a capacidade regenerativa das proteínas.

Nos estudos de classe I e II de Miller que compuseram essa revisão, houve diferenças estatisticamente significativas entre os resultados clínicos da técnica de enxerto de tecido conjuntivo subepitelial isolado e em associação como Emdogain® após 36 meses, tendo os dois tratamentos apresentado bons resultados clínicos inicialmente de 6 a 12 meses (Mercado et al., 2019; Górski et al., 2020). Esses resultados mostram que o enxerto de tecido conjuntivo subepitelial utilizado com o Emdogain® é eficaz na melhoria dos parâmetros clínicos de cobertura radicular em longo prazo (Adam et al., 2019).

O uso de Emdogain® como um complemento ao enxerto de tecido conjuntivo subepitelial no tratamento de recessão gengival mais grave de classe III e IV de Miller nos dentes anterior inferiores é satisfatório, pois é capaz de obter uma margem gengival mais estável e aumentar a quantidade de tecido queratinizado em longo prazo, além de reduzir a dor pós-operatória relatada pelo paciente em curto prazo (Mercado et al., 2020).

É necessário reforçar os poucos estudos na literatura que fazem a comparação de interesse dessa revisão. Mais estudos de longo prazo são necessários para determinar se os benefícios biológicos putativos do uso de Emdogain® se refletem em melhores resultados clínicos em termos de recorrência da recessão.

CONCLUSÃO

Apesar das propostas terapêuticas apresentarem resultados clínicos satisfatórios, os benefícios adicionais da associação do enxerto de tecido conjuntivo com o Emdogain® é o que mostrou melhores resultados regenerativos em longo prazo.

REFERÊNCIAS BIBLIOGRÁFICAS

Adam, K., Staufenbiel, I., Geurtsen, W., Günay, H. Root coverage using a connective tissue graft with epithelial striation in combination with enamel matrix derivatives - a long-term retrospective clinical interventional study. BMC Oral Health. 19:148; 2019.

Aleixou, A., Vouros, I., Menexes, G., Konstantinidis, A. Comparison of enemal matrix derivative (Emdogain) and subepithelial connective tissue graft for root coverage in patients with multiple gingival recession defects: A randomized controlled clinical study. Quintessence International, volume 48, number 5, MAY 2017.

Baia, A.E.C., Fiamengui Filho, J.F. Enxerto de tecido conjuntivo subepitelial para o tratamento de recessão gengival: relato de caso clínico. Mostra Científica do Curso de Odontologia, Volume 1, Número 01, Jun. 2016.

Barootchi, S., Tavelli, L., Ravidà, A. Wang, C.W., Wang, H.L.

para verificar se estavam enquadrados nos critérios de inclusão. Aqueles selecionados foram lidos na integra levando em consideração os critérios de inclusão, para constatar o enquadramento na pergunta do estudo. Os artigos repetidos foram considerados apenas uma vez.

REVISTA CLÍNICA DE ODONTOLOGIA

V.2 N.1 | 2020

RUA MACEIÓ, Nº 861, ADRIANÓPOLIS
MANAUS - AM
(92) 3584-6068 / (92) 3584-6067