Plasma rico em fibrina (PRF) e enxertia óssea associado a levantamento de seio maxilar traumático: relato de caso

Platelet-rich fibrin (PRF) and bone grafting associated with traumatic maxillary sinus lift: case report

Recebido: 16-06-2025 | Aceito: 07-08-2025

Cliciane Pinheiro Nóbrega
E-mail: cliciane.odonto@bol.com.br
Faculdade do Amazonas (IAES), Brasil

Rafael Reis de Souza
E-mail: rafaelbuco@yahoo.com.br
Faculdade do Amazonas (IAES), Brasil

Márcio Langbeck Castelo Branco
E-mail: marcio.langbeck@gmail.com
Faculdade do Amazonas (IAES), Brasil

Guilherme Motta Antunes Ferreira
E-mail: guimottantferreira@gmail.com
Faculdade do Amazonas (IAES), Brasil

Jefter Haad Ruiz da Silva
E-mail: jefterhaad@hotmail.com
Faculdade do Amazonas (IAES), Brasil

Como citar: Nóbrega CP, Souza RR, Castelo Branco ML, Ferreira GMA, Silva JHR. Revista Clínica de Odontologia. Plasma rico em fibrina (PRF) e enxertia óssea associado a levantamento de seio maxilar traumático: relato de caso. 2025;7(1):41-52.

RESUMO

O plasma rico em fibrina (PRF) é um biomaterial derivado do sangue, é obtido através da centrifugação, do próprio sangue do paciente. O PRF é um biomaterial natural, com técnica simples, favorável e com baixos custos e riscos. Auxilia na reparação dos tecidos e tem como objetivo final acelerar a regeneração dos tecidos moles e duros, além de promover a hemostasia. O objetivo do trabalho foi relatar um caso clínico de levantamento do seio maxilar traumático utilizando biomaterial de fibrina rico em plaqueta (PRF) com associação de enxerto ósseo heterógeno. Em nosso caso, o paciente JSS com 52 anos de idade, compareceu à Clínica de Especialização de Implantodontia do IAES, para avaliação oral, e foi observada a necessidade de reabilitação da região posterior de maxila, entre os dentes 24, 25 e 26. Foi feito o planejamento para instalação de implantes e na região posterior de maxila, à esquerda, foi proposto um levantamento de seio maxilar traumático, com uso de PRF associado com enxerto ósseo heterógeno. O procedimento cirúrgico foi realizado com uso de membranas e líquido associado ao biomaterial Bio-Oss Geistlich®. Depois da coleta sanguínea, o procedimento de levantamento do seio maxilar traumático foi seguido, conforme preconizado pela técnica, e realizado o enxerto

ósseo com o PRF associado ao osso heterógeno (stick bone), e a seguir a instalação de três implantes, na região dos dentes 24, 25 e 26, e por fim, uma membrana de fibrina foi utilizada para recobrimento do enxerto, para posterior sutura dos tecidos moles do acesso realizado. Conclui-se que o uso do PRF, associado ao material de enxertia óssea, não só melhora o aumento de volume ósseo, como também auxilia na cicatrização e dá sinais de acelerar o processo de maturação do tecido ósseo enxertado no seio maxilar.

Palavras-chave: PRF. Biomaterial. Enxerto ósseo.

ABSTRACT

Fibrin-rich plasma (PRF) is a blood-derived biomaterial, obtained by centrifuging the patient's own blood. PRF is a natural biomaterial, with a simple, favorable technique and low costs and risks. It assists in tissue repair and has the final objective of accelerating the regeneration of soft and hard tissues, in addition to promoting hemostasis. The objective of this study was to report a clinical case of traumatic maxillary sinus lift using platelet-rich fibrin biomaterial (PRF) with association of heterogeneous bone graft. In our case, the 52-year-old patient JSS attended the IAES Implant Dentistry Specialization Clinic for an oral evaluation, and the need for rehabilitation of the posterior region of the maxilla, between teeth 24, 25 and 26 was observed. After planning the installation of implants and in the posterior region of the maxilla, on the left, a survey of the traumatic maxillary sinus was proposed, using PRF associated with a heterogeneous bone graft. The surgical procedure was performed using membranes and liquid associated with Bio-Oss Geistlich® biomaterial. After blood collection, the procedure for lifting the traumatic maxillary sinus was followed, as recommended by the technique, and bone grafting was performed with PRF associated with the heterogeneous bone (stick bone), and then the installation of three implants in the region of the teeth 24, 25 and 26, and finally, a fibrin membrane was used to cover the graft, for subsequent suturing of the soft tissues of the access performed. It is concluded that the use of PRF, associated with bone grafting material, not only improves the increase in bone volume, but also helps in healing and shows signs of accelerating the maturation process of bone tissue grafted in the maxillary sinus.

Keywords: PRF. Biomaterial. Bone graft.

INTRODUÇÃO

A atrofia maxilar é uma condição clínica cada vez mais comum e seu manejo requer procedimentos específicos para o paciente, permitindo um tempo intraoperatório reduzido e máxima adesão pós-operatória. As causas que levam à atrofia focal ou generalizada são múltiplas, mas o edentulismo tem papel primordial [1,2].

10.70614/ygrpvf32

Direitos autorais: © 2025 pelos autores. Creative Commons Attribution (CC BY) (https://creativecommons.org/licenses/by/4.0/).

Apesar dos progressos importantes na restauração de tecidos e defeitos, regeneração, reparação e/ou abordagens e técnicas (e suprimentos/ferramentas) nas últimas décadas, a maxila posterior continua a representar um local único e desafiador para inserção de implantes dentários, osseointegração, sobrevivência e sucesso, principalmente devido à sua frequentemente má qualidade óssea e volume ósseo deficiente como resultado da reabsorção do rebordo, atrofia e pneumatização do seio [3,4].

Ter conhecimento da anatomia do seio é um pré-requisito para compreender os princípios envolvidos na realização de incisões adequadas e no desenho e manejo da elevação do seio. O diagnóstico por imagem é um componente essencial do planejamento do tratamento na reabilitação oral na região posterior da maxila. A tomografia computadorizada de feixe cônico (CBCT) fornece dimensões mais precisas da altura e densidade óssea residual. Além de fornecer informações sobre o seio maxilar membrana, passagens arteriais na parede lateral do seio, patologias do seio maxilar e presença de septos [5,6].

Embora a reconstrução do volume ósseo maxilar posterior possa ser alcançada por diferentes procedimentos, como osteotomias Le Fort I, enxertos ósseos onlay ou interposicionais, os levantamentos e aumentos do seio ainda são considerados um dos regimes mais previsíveis. O procedimento de elevação do seio não é simples e está associado a complicações que podem comprometer a estabilidade do enxerto e o sucesso global do tratamento, como a perfuração da membrana sinusal, que ocorre em mais de 20% dos casos [7–9].

Numerosos biomateriais e substitutos ósseos têm sido propostos para aplicação na restauração e reconstrução do volume ósseo maxilar posterior e procedimentos de levantamento do assoalho do seio maxilar, principalmente para sustentar o espaço levantado. Esses incluem autógeno/autoenxerto, aloenxerto de osso liofilizado, xenoenxerto, osso aloplástico e, recentemente, um notável aumento na aplicação clínica de concentrados de plaquetas autólogas (CPAs) [7,10].

10.70614/ygrpvf32
Direitos autorais: © 2025 pelos autores. Creative Commons Attribution (CC BY) (https://creativecommons.org/licenses/by/4.0/).

PRF: As CPAs são preparadas pela centrifugação de sangue autólogo, o que inclui a fibrina rica em plaquetas (PRF). O PRF é uma nova geração de concentrado de plaquetas e foi levantado por Choukroun em 2006. Os pontos fortes do PRF estão intimamente relacionados na redução da inflamação tecidual, promovendo a vascularização do tecido ósseo, acelerando a formação de osso novo e melhorando a mecânica do andaime, o que levou ao notável interesse e aumento de sua aplicação como um novo adjuvante terapêutico em odontologia e cirurgia oral. Além disso, em associação com enxertos ósseos, é capaz de acelerar a neoformação óssea [1,7].

Para obter um coágulo de PRF prático ou utilizável (fibrina), a amostra de sangue deve ser imediatamente centrifugada, uma vez que, inicialmente, há uma alta concentração de fibrinogênio na parte média superior do tubo e, posteriormente, ocorre a transformação da trombina, que se transforma em fibrina por centrifugação. Na parte inferior do tubo se encontram os eritrócitos, no meio um coágulo de fibrina resiliente, forte e maleável e na parte superior o plasma celular. O coágulo resultante pode ser facilmente cortado e/ou adaptado ao seio maxilar. É importante enfatizar que a chave da técnica é uma preparação rápida [3,4,11].

Em geral, na elevação do seio maxilar com enxertos ósseos, o acompanhamento pós-operatório compreende a avaliação do local enxertado, medição do espessamento da membrana do seio, presença clínica de dor e infecção, entre outros [6,12,13].

O objetivo do trabalho foi relatar um caso clínico de levantamento do seio maxilar traumático utilizando biomaterial de fibrina rico em plaqueta (PRF) com associação de enxerto ósseo heterógeno.

RELATO DE CASO

10.70614/ygrpvf32
Direitos autorais: © 2025 pelos autores. Creative Commons Attribution (CC BY) (https://creativecommons.org/licenses/by/4.0/).

Paciente J. S. S, gênero masculino, 52 anos, leucoderma, compareceu à Clínica de Especialização de Implantodontia da Faculdade do Amazonas – IAES com queixa de "quero colocar implantes nos meus dentes que estão faltando". Foi observada a necessidade de reabilitação da região posterior de maxila, entre os dentes 24, 25 e 26. Em exame complementar, por meio da tomografia computadorizada (Figuras 1 A, B e C), foi observada altura óssea limítrofe em relação ao seio maxilar na região dos dentes 24, 25 e 25, ausentes.



Figura 1 – Radiografia panorâmica inicial

Na radiografia panorâmica é possível observar a reabsorção alveolar na região referida a extensão do seio maxilar do lado esquerdo. Foi feito o planejamento para instalação de implantes nos elementos 24, 25 e 26 para futura reabilitação protética e na região posterior de maxila, à esquerda, foi proposto um levantamento de seio maxilar traumático, com uso de PRF associado com enxerto ósseo heterógeno.

Para confecção da membrana de PRF foi realizado no paciente uma coleta de sangue (Figura 2), após coleta dos tubos, estes foram posicionados na centrífuga horizontal, sendo utilizado um tubo preenchido com água com finalidade de manter o equilíbrio para centrifugação durante cinco minutos, com velocidade de 3300rpm. Com o término deste processo, é possível observar uma área de cor alaranjada no tubo (Figura 3), sendo neste caso a membrana de fibrina rica em plaquetas (PRF) e o restante do material sanguíneo logo abaixo. Foram quatro tubos para membranas de PRF e dois tubos para o PRF líquido, sendo o

10.70614/ygrpvf32
Direitos autorais: © 2025 pelos autores. Creative Commons Attribution (CC BY) (https://creativecommons.org/licenses/by/4.0/).

segundo misturado ao biomaterial Bio-Oss Geistlich® formando Stick Bone (Figuras 4 e 5).



Figura 2 – Coleta de sangue



Figura 3 – Tubos



Figura 4 (A) – Membrana de PRF; (B) – PRF Líquido; (C) – Preparo para mistura

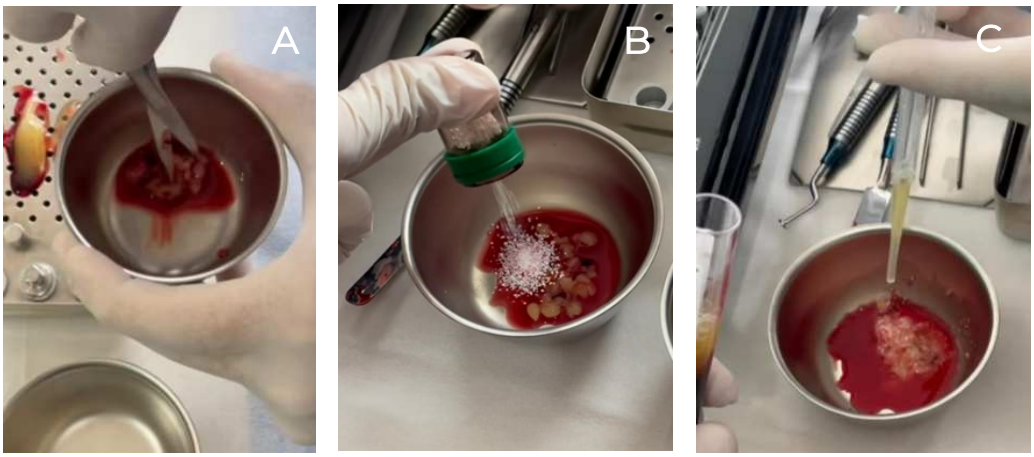

Figuras 5 (A, B e C) – Mistura do PRF líquido e biomaterial Bio-Oss Geistlich® formando *Stick Bone*

Depois da coleta sanguínea, seguiu-se com o procedimento de levantamento do seio maxilar traumático. Para início do procedimento cirúrgico,

10.70614/ygrpvf32

Direitos autorais: © 2025 pelos autores. Creative Commons Attribution (CC BY) (https://creativecommons.org/licenses/by/4.0/).

foi realizado anestesia local Articaína 4% com Epinefrina 1:100:000 com bloqueio do nervo alveolar superior médio e posterior. Foi realizado retalho linear na região do rebordo alveolar seguido de incisão de acesso (Cadwell-Luc).

Ao se deslocar, foi visualizada a parede lateral do seio maxilar e rebordo alveolar. Com conhecimento prévio da altura do osso alveolar, realizou-se osteotomia na parede lateral do seio maxilar acima do comprimento observado seguindo a anatomia do seio maxilar. Foi aberta uma janela óssea retangular optando pela preservação do tampão da janela óssea que servira de teto do futuro seio maxilar, utilizando broca esférica diamantada n.º 4 sobre irrigação abundante de soro fisiológico 0,9% e então foi feito o deslocamento da membrana sinusal (Figura 6 A). Após total descolamento do seio, iniciou-se a compactação do stick bone seguido de perfuração para a instalação dos três implantes - elementos 24, 25 e 26 (Figura 6 B).

A peça de Stick Bone foi dividida em duas partes. Inicialmente, uma parte da peça de Stick Bone foi colocada sob a membrana do seio maxilar para seu levantamento. No mesmo ato cirúrgico foram instalados os implantes dentários e parafusos de fixação (Figura 6 C) de enxerto e a outra parte da peça do Stick Bone foi colocada sobre as roscas expostas e osso vestibular atrófico. O material para regeneração óssea foi coberto com membranas de colágeno e por membranas de PRF (Figuras 7 A, B e C).



Figuras 6 (A) – Descolamento do seio maxilar; (B) – Perfuração para instalação dos implantes nos elementos 24, 25 e 26; (C) – Parafusos de fixação implantados

10.70614/ygrpvf32

Direitos autorais: © 2025 pelos autores. Creative Commons Attribution (CC BY) (https://creativecommons.org/licenses/by/4.0/).

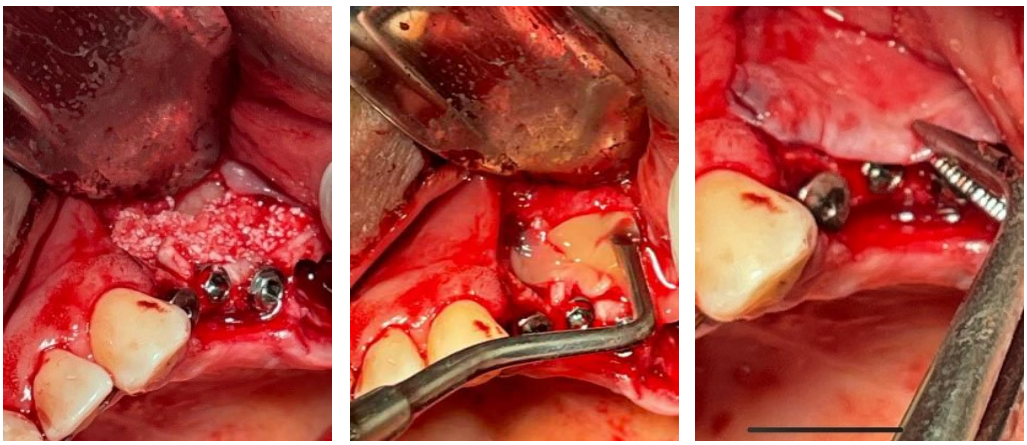

Figuras 7 (A) – Stick Bone em posição; (B) – Posicionando membrana de PRF ao redor dos implantes; (C) – Membrana de PRF posicionada

Por fim, foi realizada inspeção do sítio cirúrgico seguida de síntese com fio de nylon 4.0 em ponto simples (Figura 8). No pós-operatório imediato o paciente respondeu bem, sem queixas álgicas graves ou infecções. A medição pós-operatória consistiu em Dipirona Sódica, 500 mg de 6 em 6 hs, Nimesulida, 100 mg de 12 em 12 hs durante 3 dias e Amoxicilina, 500 mg de 8 em 8 hs durante 7 dias).

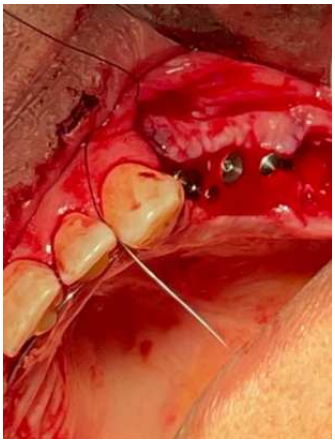

Figura 8 – Síntese cirúrgica

A proservação foi feita 8 meses depois, por tomografia computadorizada de feixe cônico (TCFC), e observou sinais sugestivos de regeneração óssea ideal (Figuras 9 A e B), iniciando assim o processo de reabilitação protética.

10.70614/ygrpvf32

Direitos autorais: © 2025 pelos autores. Creative Commons Attribution (CC BY) (https://creativecommons.org/licenses/by/4.0/).

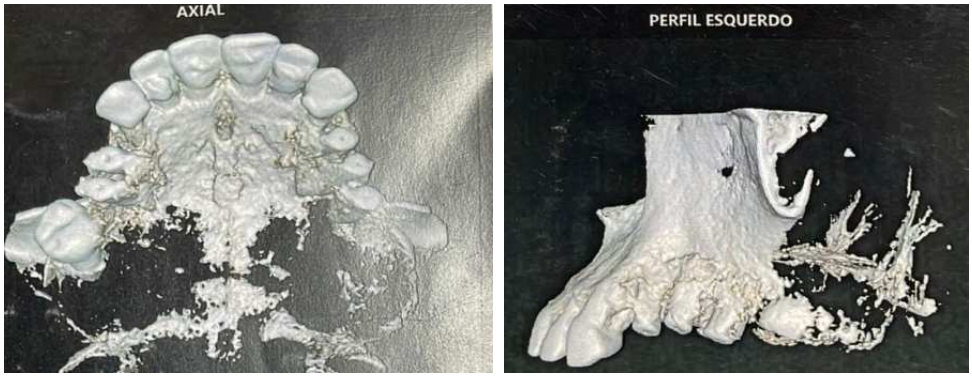

Figuras 9 (A) – TCFC corte axial; (B) – TCFC corte esquerdo.

DISCUSSÃO

Segundo Liu *et al.* [14], o descontentamento do paciente com o edentulismo de longo prazo inclui questões estéticas, mas em situações em que os dentes posteriores estão envolvidos, há muita mudança desagradável para as capacidades de alimentação e comunicação do paciente. Porém, no momento, a reabilitação protética sobre implantes oferece bons resultados e atende às necessidades funcionais e estéticas de curto e longo prazo [15,16].

De acordo com Trybek *et al* .[13], o processo de recuperação tecidual e regeneração óssea é fundamental nas reabilitações com próteses e implantes, assim como nos procedimentos em geral. Mijiritsky *et al.* [17] afirmaram, como resultado, tem sido promovido o uso de biomateriais que possibilitam a osseointegração via fatores de crescimento, modificação do processo de cicatrização tecidual, controle da inflamação e angiogênese. No caso apresentado, fez-se uso de biomaterial, uma vez que é indicado para contribuição no processo cicatricial.

Conforme estudo apontado por Ortega-Mejia *et al.* [6], o PRF é um biomaterial com benefícios como liberação de fator de crescimento por tempo suficiente, conversão de fator de crescimento-beta1 (TGF-ß1), não utiliza anticoagulantes, além de ser um material compatível por ser autógeno, portanto, tem chance mínima de rejeição. A desvantagem é que deve ser adquirido com o próprio sangue do paciente, o que pode ser difícil para quem tem aversão a

10.70614/ygrpvf32
Direitos autorais: © 2025 pelos autores. Creative Commons Attribution (CC BY) (https://creativecommons.org/licenses/by/4.0/).

agulhas e sangue no pré-operatório [18–20]. No presente estudo, optou-se pelo uso do PRF e apresentou excelentes resultados.

Vários estudos [21–25] na literatura destacam a relação entre PRF e Bio-Oss, que demonstraram bons efeitos clínicos, diminuindo o tempo de consolidação óssea de 180 dias para 106 dias. No caso de Borie *et al.* [11], optou-se para o tratamento pela terapia através da conexão da membrana PRF com enxerto heterógeno de particulado e apresentou resultados relevantes como um processo de cicatrização e reparo superior e mais rápido quando comparado ao enxerto bloco ou enxerto liofilizado. No caso clínico apresentado, utilizou-se da mesma técnica apontada pelos autores e demonstrou resultados satisfatórios.

CONCLUSÃO

Conclui-se que o uso do PRF, associado ao material de enxertia óssea, não só melhora o aumento de volume ósseo, como também auxilia na cicatrização e acelera o processo de maturação do tecido ósseo enxertado no seio maxilar.

REFERÊNCIAS

1. Tatullo M, Marrelli M, Cassetta M, Pacifici A, Stefanelli LV, Scacco S, et al. Platelet rich fibrin (P.R.F.) in reconstructive surgery of atrophied maxillary bones: clinical and histological evaluations. Int J Med Sci. 2012 Nov 7;9(10):872.

2. Ondur E, Balcioglu NB, Tekkesin MS, Guzel O, Ersanli S. Effects of platelet-rich fibrin on hard tissue healing: a histomorphometric crossover trial in sheep. Materials (Basel). 2020 Apr 1;13(7).

3. Damsaz M, Castagnoli CZ, Eshghpour M, Alamdari DH, Alamdari AH, Noujeim ZEF, et al. Evidence-based clinical efficacy of leukocyte and platelet-rich fibrin in maxillary sinus floor lift, graft and surgical augmentation procedures. Front Surg. 2020 Nov 24;7:537138.

4. Barbu HM, Andreescu CF, Comaneanu MR, Referendaru D, Mijiritsky E. Maxillary sinus floor augmentation to enable one-stage implant placement by using bovine bone substitute and platelet-rich fibrin. Biomed Res Int. 2018;2018.
5. Bathla SC, Fry RR, Majumdar K. Maxillary sinus augmentation. J Indian Soc Periodontol. 2018 Nov 1;22(6):468.

10.70614/ygrpvf32

Direitos autorais: © 2025 pelos autores. Creative Commons Attribution (CC BY) (https://creativecommons.org/licenses/by/4.0/).

6. Ortega-Mejia H, Estrugo-Devesa A, Saka-Herrán C, Ayuso-Montero R, López-López J, Velasco-Ortega E. Platelet-rich plasma in maxillary sinus augmentation: systematic review. Materials (Basel). 2020 Feb 1;13(3):622.

7. Meng Y, Huang X, Wu M, Yang X, Liu Y. The effect of autologous platelet concentrates on maxillary sinus augmentation: a meta-analysis of randomized controlled trials and systematic review. Biomed Res Int. 2020;2020.

8. Stacchi C, Andolsek F, Berton F, Perinetti G, Navarra C, Di Lenarda R. Intraoperative complications during sinus floor elevation with lateral approach: a systematic review. Int J Oral Maxillofac Implants. 2017 May;32(3):e107–18.

9. Al-Dajani M. Incidence, risk factors, and complications of schneiderian membrane perforation in sinus lift surgery: a meta-analysis. Implant Dent. 2016 Jun 1;25(3):409–15.

10. Silva L de F, de Lima VN, Faverani LP, de Mendonça MR, Okamoto R, Pellizzer EP. Maxillary sinus lift surgery-with or without graft material? A systematic review. Int J Oral Maxillofac Surg. 2016 Dec 1;45(12):1570–6.

11. Borie E, Oliví DG, Orsi IA, Garlet K, Weber B, Beltrán V, et al. Platelet-rich fibrin application in dentistry: a literature review. Int J Clin Exp Med. 2015 May 30;8(5):7922.

12. Delgado-Ruiz R, Botticelli D, Romanos G. Temporal and permanent changes induced by maxillary sinus lifting with bone grafts and maxillary functional endoscopic sinus surgery in the voice characteristics: systematic review. Dent J. 2022 Mar 1;10(3).

13. Trybek G, Rydlińska J, Aniko-Włodarczyk M, Jaroń A. Effect of platelet-rich fibrin application on non-infectious complications after surgical extraction of impacted mandibular third molars. Int J Environ Res Public Health. 2021 Aug 2;18(16):8249.

14. Liu Y, Sun X, Yu J, Wang J, Zhai P, Chen S, et al. Platelet-rich fibrin as a bone graft material in oral and maxillofacial bone regeneration: classification and summary for better application. Biomed Res Int. 2019;2019.

15. Tambella AM, Bartocetti F, Rossi G, Galosi L, Catone G, Falcone A, et al. Effects of autologous platelet-rich fibrin in post-extraction alveolar sockets: a randomized, controlled split-mouth trial in dogs with spontaneous periodontal disease. Anim an Open Access J from MDPI. 2020 Aug 1;10(8):1–18.

16. Dragonas P, Prasad H, Yu Q, Mayer E, Fidel P. Bone regeneration in maxillary sinus augmentation using advanced platelet-rich fibrin (a-prf) and plasma rich in growth factors (PRGF): a pilot randomized controlled trial. Int J Periodontics Restorative Dent. 2022;

17. Mijiritsky E, Assaf HD, Kolerman R, Mangani L, Ivanova V, Zlatev S. Autologous Platelet concentrates (APCs) for hard tissue regeneration in oral implantology, sinus floor elevation, peri-implantitis, socket preservation, and medication-related osteonecrosis of the jaw (MRONJ): a literature review. Biology (Basel). 2022 Sep 1;11(9).

18. Powell CA, Casarez-Quintana A, Zellner J, Al-Bayati O, Font K. The application of leukocyte- and platelet-rich fibrin (L-PRF) in maxillary sinus augmentation. Clin Adv periodontics. 2022 Dec 1;12(4):277–86.

19. Dragonas P, Katsaros T, Avila-Ortiz G, Chambrone L, Schiavo JH, Palaiologou A. Effects of leukocyte-platelet-rich fibrin (L-PRF) in different intraoral bone grafting procedures: a systematic review. Int J Oral Maxillofac Surg. 2019 Feb 1;48(2):250–62.

10.70614/ygrpvf32

Direitos autorais: © 2025 pelos autores. Creative Commons Attribution (CC BY) (https://creativecommons.org/licenses/by/4.0/).

20. Wang J, Sun Y, Liu Y, Yu J, Sun X, Wang L, et al. Effects of platelet-rich fibrin on osteogenic differentiation of Schneiderian membrane derived mesenchymal stem cells and bone formation in maxillary sinus. Cell Commun Signal. 2022 Dec 1;20(1).

21. Han SL, Zhou HG, Li N, Zhang XH, Chen HH. Research progress of platelet-rich fibrin in alveolar ridge preservation. Rev Assoc Med Bras. 2022;68(8):1115.

22. Strauss FJ, Stähli A, Gruber R. The use of platelet-rich fibrin to enhance the outcomes of implant therapy: A systematic review. Clin Oral Implants Res. 2018 Oct 1;29(Suppl Suppl 18):6.

23. Leighton Y, Rosas E, De Souza RF, Borie E. Simultaneous implant placement and sinus lift using leukocyte-platelet rich fibrin: a retrospective 40-month study. J Craniofac Surg. 2022 Oct 1;33(7):E706–8.

24. Kempraj J, Sundaram SS, Doss GPT, Nakeeran KP, Raja VBKK. Maxillary sinus augmentation using xenograft and choukroun's platelet-rich fibrin as grafting material: a radiological study. J Maxillofac Oral Surg. 2020 Jun 1;19(2):263–8.

25. Cho YS, Hwang KG, Jun SH, Tallarico M, Kwon AM, Park CJ. Radiologic comparative analysis between saline and platelet-rich fibrin filling after hydraulic transcrestal sinus lifting without adjunctive bone graft: A randomized controlled trial. Clin Oral Implants Res. 2020 Nov 1;31(11):1087–93.

10.70614/ygrpvf32

Direitos autorais: © 2025 pelos autores. Creative Commons Attribution (CC BY) (https://creativecommons.org/licenses/by/4.0/).