Tratamento não-cirúrgico da atresia maxilar após o pico de crescimento com expansão rápida da maxila assistida por mini implantes (MARPE)

Non-surgical treatment of maxillary atresia after the growth peak using miniscrew-assisted rapid maxillary expansion (MARPE)

Recebido: 31-07-2025 | Aceito: 05-08-2025

Luciana Gisele Cavalcante Pena
IEEP/Funorte
E-mail: lugisele@gmail.com

Thiago Santos Mendes
IEEP/Funorte
E-mail: mendesodontologia@outlook.com

Como citar: Pena LGC, Mendes TS. Revista Clínica de Odontologia. Tratamento não-cirúrgico da atresia maxilar após o pico de crescimento com expansão rápida da maxila assistida por mini implantes (MARPE). 2025;7(1):97-110.

RESUMO

A atresia maxilar é uma alteração esquelética de etiologia multifatorial, caracterizada por deficiência transversal da maxila em relação à mandíbula, podendo causar deformidades como palato ogival, mordida cruzada posterior, apinhamento dentário e distúrbios respiratórios. Sua correção precoce na fase de crescimento é possível com disjuntores ortopédicos convencionais, como Hyrax e Haas. No entanto, em pacientes após o pico de crescimento, a fusão das suturas craniofaciais limita a eficácia dessas técnicas, aumentando o risco de efeitos colaterais como inclinação dentária, reabsorção radicular e instabilidade. A técnica de expansão rápida da maxila assistida por mini-implantes (MARPE) surge como uma alternativa minimamente invasiva, distribuindo forças de maneira mais eficiente ao longo da sutura palatina mediana, promovendo expansão esquelética com menor impacto dentoalveolar. A classificação do estágio de fusão da sutura, avaliada por tomografia computadorizada de feixe cônico (TCFC), é fundamental para orientar a escolha do método de expansão. Este relato tem por objetivo apresentar um caso de paciente adolescente, após o pico de crescimento, com apinhamento severo decorrente de atresia maxilar, tratado com expansão rápida assistida por mini-implantes (MARPE) e ortodontia corretiva. O planejamento individualizado, aliado ao uso de TCFC para avaliação da sutura, permitiu uma abordagem eficaz, resultando em correção esquelética e dentária, com melhora funcional e estética, reforçando o potencial do MARPE como alternativa viável à cirurgia em pacientes com sutura parcialmente fechada.

Palavras-chave: Técnica de expansão palatina. Má oclusão. Ortodontia. Aparelhos ortodônticos fixos. Estética dentária.

ABSTRACT

Maxillary atresia is a skeletal condition of multifactorial etiology, characterized by a transverse deficiency of the maxilla in relation to the mandible, which can cause deformities such as high-arched palate, posterior crossbite, dental crowding, and respiratory disorders. Early correction during the growth phase is possible with conventional orthopedic devices, such as Hyrax and Haas. However, in patients after the growth spurt, fusion of the craniofacial sutures limits the effectiveness of these techniques, increasing the risk of side effects such as tooth tilt, root resorption, and instability. Miniscrew assisted rapid palatal expander (MARPE) is a minimally invasive alternative that distributes forces more efficiently along the midpalatal suture, promoting skeletal expansion with less dentoalveolar impact. Classification of the suture fusion stage, assessed by cone-beam computed tomography (CBCT), is essential for guiding the choice of expansion method. This report presents the case of an adolescent patient, post-growth spurt, with severe crowding due to maxillary atresia, treated with miniscrew assisted rapid palatal expander (MARPE) and corrective orthodontics. Individualized planning, combined with CBCT for suture assessment, enabled an effective approach, resulting in skeletal and dental correction, with functional and aesthetic improvements, reinforcing the potential of MARPE as a viable alternative to surgery in patients with partially closed sutures.

Keywords: Palatal expansion technique. Malocclusion. Orthodontics. Orthodontic appliances fixed. Esthetics dental.

INTRODUÇÃO

A atresia maxilar é uma alteração esquelética, de etiologia multifatorial, caracterizada por uma deficiência transversal da maxila em relação a mandíbula, afetando cerca de 8% a 23% dos pacientes na dentição decídua e menos de 10% em adultos, sendo capaz de ocasionar o aprofundamento do palato levando a um formato ogival podendo estar principalmente associada a mordida cruzada posterior, apinhamento dentário e distúrbios respiratórios [12].

Pode ser corrigida precocemente em pacientes jovens, durante a fase de crescimento, usando disjuntores ortopédicos convencionais como o Hyrax e o Haas. Já na fase adulta esquelética, essa terapia não é considerada ideal, pois, na medida que o paciente amadurece, ocorre calcificação e interdigitação progressiva das suturas craniofaciais, incluindo a sutura palatina mediana,

10.70614/4fqgh071

Direitos autorais: © 2025 pelos autores. Creative Commons Attribution (CC BY) (https://creativecommons.org/licenses/by/4.0/).

ocorrendo um grande aumento na resistência mecânica e rigidez dessas estruturas, dificultando ou até mesmo impossibilitando a expansão da maxila [7,20].

É comum encontrar resultados indesejáveis na Expansão Rápida da Maxila (ERM) convencional em pacientes após o crescimento pré-puberal, como movimento esquelético limitado, inclinação dentoalveolar, reabsorção radicular, efeitos periodontais prejudiciais como deiscência e falta de estabilidade a longo prazo. Para moderar esses efeitos colaterais, têm se utilizado expansores com ancoragem esquelética, auxiliados pelo uso de miniparafusos ortodônticos [18].

Para isso, foi desenvolvido um aparelho expansor ancorado em mini-implantes para a ERM, conhecido como Expansor Palatino Rápido Assistido por Miniparafuso (MARPE), indicado para pacientes adolescentes, jovens adultos e adultos após o crescimento esquelético, com atresias maxilares moderadas. Podem ser utilizados dois, quatro ou seis mini-implantes ancorados na cortical palatina e do assoalho nasal, de forma que sua força de expansão não seja transferida somente para os dentes, minimizando os efeitos colaterais, além de minimizar as indicações para a Expansão Rápida da Maxila Assistida Cirurgicamente (ERMAC). Em casos de adolescentes após o pico de crescimento, indica-se o Hyrax Híbrido utilizando 2 mini-implantes parasuturais ao palato anterior com um uma inclinação de 45º [5].

Os mini-implantes são posicionados paralelos a sutura com o intuito de buscar uma área de maior espessura óssea para aumentar a estabilidade primária e proporcionar uma propagação de forças ao complexo nasomaxilar de maneira mais eficiente. Outra característica dos disjuntores MARPE é a redução da excessiva carga para o ligamento periodontal que resultava em inclinação vestibular dos dentes e consequentemente, múltiplas reabsorções nas raízes correspondentes [21].

A identificação da fusão na sutura palatina mediana é essencial para determinar a escolha entre as técnicas de expansão convencional ou assistida por mini-implantes, variando muito entre idade e sexo. Portanto, a idade cronológica

10.70614/4fqgh071
Direitos autorais: © 2025 pelos autores. Creative Commons Attribution (CC BY) (https://creativecommons.org/licenses/by/4.0/).

não é confiável para determinar o estado de desenvolvimento da sutura durante o crescimento. Atualmente, a classificação de Angelieri, avalia a fusão da sutura palatina mediana por meio da Tomografia Computadorizada de Feixe Cônico (TCFC) permitindo o diagnóstico das características anteroposteriores, sem sobreposição de outras estruturas anatômicas. Este método pode fornecer parâmetros confiáveis para a decisão clínica entre ERM convencional, assistida por mini implantes ou cirúrgica para pacientes adolescentes e adultos jovens [2].

O objetivo deste trabalho é relatar um caso de paciente adolescente, após o pico de crescimento, com apinhamento severo decorrente de atresia maxilar tratado com expansão rápida da maxila assistida por mini-implantes (MARPE) e ortodontia corretiva.

RELATO DE CASO

Paciente do sexo masculino, 12 anos de idade, brasileiro, leucoderma, procurou tratamento ortodôntico com queixa principal de alinhar os dentes. A análise facial mostrou padrão I, mesofacial, sem assimetrias na face (Figura 1).



Figura 1 – Fotos extraoral

Na análise intrabucal observou-se a relação molar de Classe I de Angle, mordida cruzada no elemento dentário 12 em linguoversão, elemento 13 e 23 em

10.70614/4fqgh071
Direitos autorais: © 2025 pelos autores. Creative Commons Attribution (CC BY) (https://creativecommons.org/licenses/by/4.0/).

supraversão e apinhamento superior e inferior, apresentando linhas médias coincidentes e arcos superiores e inferiores expandidos. (Figura 2).



Figura 2 – Fotos intraoral

Os achados radiográficos (Figura 3) mostraram rizogênese incompleta nos elementos dentários 13, 14, 15, 17, 18, 23, 24, 25, 27, 28, 33, 34, 35, 38, 38, 43, 44, 45, 47. A telerradiografia mostrou um perfil esquelético convexo, com relação maxilomandibular de Classe I, incisivos superiores e inferiores vestibularizados. A sobressaliência era de 2,0 mm, e a sobremordida era de 1,0 mm.

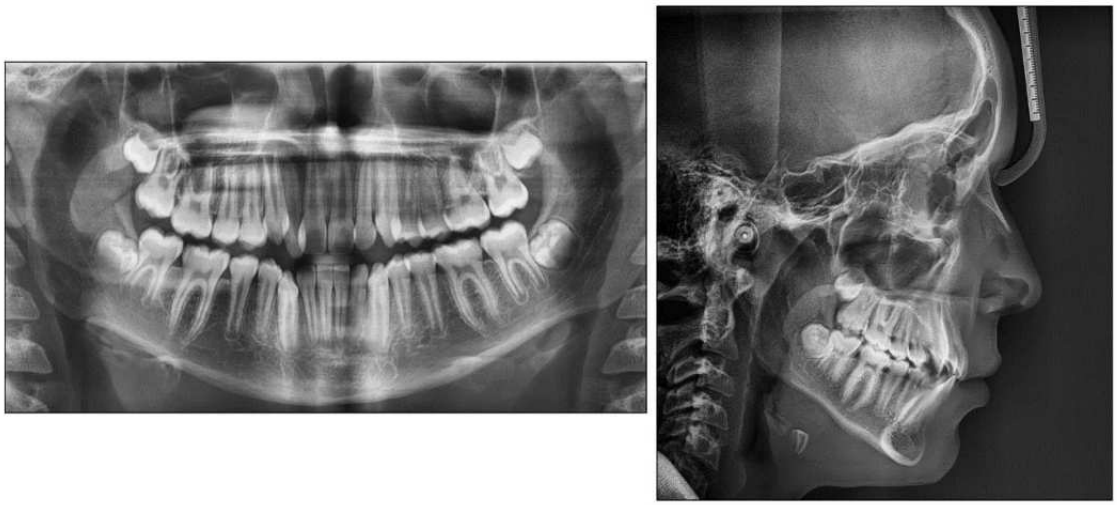

Figura 3 – Radiografia Panorâmica e Telerradiografia pré-tratamento

10.70614/4fqgh071

Direitos autorais: © 2025 pelos autores. Creative Commons Attribution (CC BY) (https://creativecommons.org/licenses/by/4.0/).

O paciente e seu responsável legal aceitaram em participar assinando o Termo de Consentimento Livre e Esclarecido e o trabalho foi submetido à Plataforma Brasil para avaliação ética. Foi realizado planejamento tridimensional computadorizado utilizando Software Blue Sky Plan (Blue Sky Bio) através dos arquivos DICOM e STL da tomografia computadorizada de feixe cônico e do escaneamento intraoral das arcadas, respectivamente, classificando a sutura em estágio C, segundo Angeliere, caracterizado pela presença de duas linhas hiperdensas ao longo da sutura, indicando uma fusão parcial do palato.

Utilizando a terceira ruga palatina como referência para instalação dos mini-parafusos, mediu-se em software a espessura de tecido mole e ósseo três milímetros lateral a sutura palatina obtendo as medidas de 2,84 mm para tecido mole e 1,16cm para tecido duro do lado direito (Figura 4) e 1,39 mm de tecido mole e 1,21 cm de tecido duro do lado esquerdo (Figura 5).

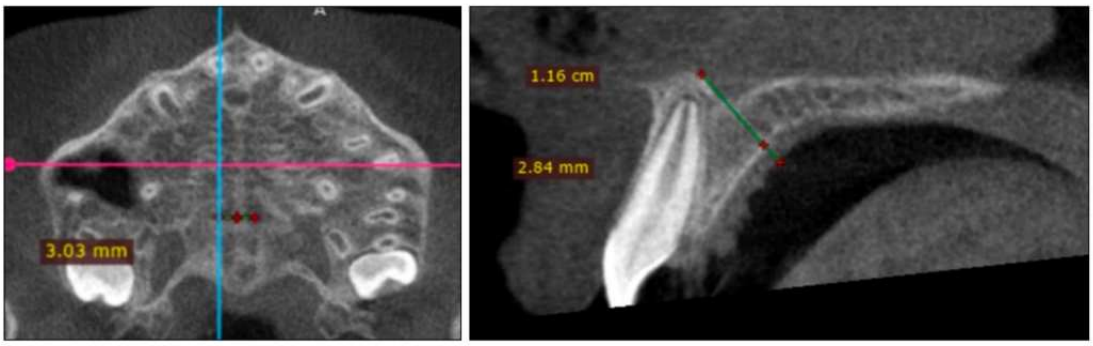

Figura 4 – Análise tomográfica com medidas do lado direito (Tecido Mole: 2,84mm / Tecido Duro: 1,16cm).



Figura 5 – Análise tomográfica com medidas do lado esquerdo (Tecido Mole: 1,39mm / Tecido Duro: 1,21cm).

10.70614/4fqgh071

Direitos autorais: © 2025 pelos autores. Creative Commons Attribution (CC BY) (https://creativecommons.org/licenses/by/4.0/).

Dividiu-se o tratamento ortodôntico em 2 fases distintas, uma interceptativa (MARPE) e outra corretiva (Aparelho fixo autoligado interativo).

O plano de tratamento da primeira fase consistiu na ERM assistida por mini-implantes com disjuntor MARPE 2S 9mm (PecLab) (Figura 6).

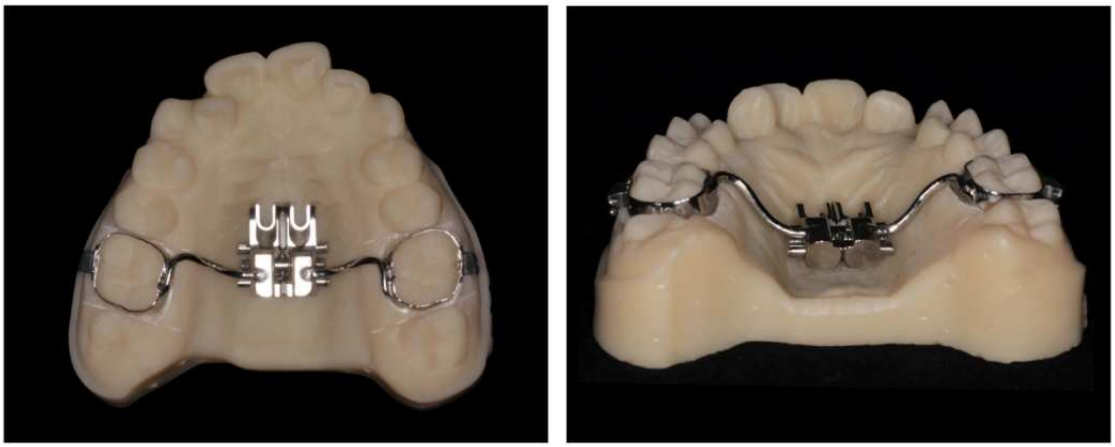

Figura 6 – MARPE 2S 9mm.

Essa estratégia tinha por finalidade o aumento da dimensão transversal da arcada superior, expandindo o perímetro da arcada e, consequentemente, obter mais espaço para o alinhamento dentário com o mínimo de efeito colateral causado pelo uso do aparelho fixo. O objetivo desta técnica é corrigir um problema esquelético transversal sem cirurgia ortognática.

Utilizou-se dois mini-parafusos ortodônticos de medidas 1,8mm diâmetro x 7mm rosca x 8mm transmucoso (Pec Lab) de maneira que tivessem ancoragem bicortical entre o osso palatino e assoalho nasal. Previamente a esta instalação realizou-se a cimentação do aparelho expansor com resina fotopolimerizável para cimentação de bandas Ortho Bite (FGM) em bandas nos elementos dentários 16 e 26 e fotoativado por 20 segundos em cada face com fotopolimerizador (Gnatus).

Para a instalação dos mini-parafusos utilizou-se o kit de instalação da PEC LAB de forma manual adaptado a um contra ângulo 2:1. Previamente a instalação aplicou-se anestesia infiltrativa com Cloridato de Lidocaína 2% com Epinefrina 1:100.000 (DFL) no palato na região onde seriam instalados (Figura 7). Para

10.70614/4fqgh071
Direitos autorais: © 2025 pelos autores. Creative Commons Attribution (CC BY) (https://creativecommons.org/licenses/by/4.0/).

checagem de estabilidade utilizou-se Torquímetro com registro de 32N em cada parafuso.

Logo após a cimentação e fixação do MARPE, foi iniciado o protocolo de ativação com 4/4 de volta no primeiro dia, seguido de ¼ de volta por dia, durante 16 dias, sendo realizado o travamento do parafuso ativador com resina Flow Opallis Flow (FGM) após constatado clinicamente a abertura de diastema interincisivos (Figura 8), para evitar ativação sem orientação profissional ou até mesmo recidiva/fechamento do parafuso expansor.



Figura 7 – Anestesia infiltrativa e instalação de mini-implante.



Figura 8 – MARPE instalado e travado após 14 dias de ativação.

Foi recomendado a administração de analgésico Dipirona 500mg com posologia de 1 comprimido a cada seis horas, em caso de dor, não sendo necessário nenhuma outra medicação pré ou pós instalação do aparelho.

10.70614/4fqgh071

Direitos autorais: © 2025 pelos autores. Creative Commons Attribution (CC BY) (https://creativecommons.org/licenses/by/4.0/).

Utilizou-se o próprio aparelho como contenção por seis meses após o travamento do parafuso ativador, iniciando a segunda fase com instalação de aparelho ortodôntico autoligado interativo SLI (Morelli), slot 0.022", prescrição Roth para correção de mordida cruzada no elemento dentário 12, bem como realizar o alinhamento e nivelamento, correção de giroversões e equilíbrio oclusal (Figura 9).

Para estas mecânicas utilizou-se fios termoativados de calibres .012", .014", .016", .018", .016" x.022" e .017" x.025" e fios de aço .016" x.022", .017" x.025" e .019" x.025".



Figura 9 – Instalação de aparelho ortodôntico autoligado SLI.

Após quatrorze meses de tratamento corretivo observou-se relação de molar e canino em Classe I de Angle, coincidência de linhas médias, abertura do corredor bucal, guias de canino durante desoclusão para os lados de trabalho e guia anterior (Figura 10).

Finalizou-se o tratamento ortodôntico indicando o uso de contenção de Hawley superior por dois anos e contenção fixa reta inferior de uso permanente, com orientação de troca a cada quatro anos.

10.70614/4fqgh071

Direitos autorais: © 2025 pelos autores. Creative Commons Attribution (CC BY) (https://creativecommons.org/licenses/by/4.0/).



Figura 10 – Finalização do tratamento ortodôntico.

DISCUSSÃO

A ERM é um procedimento ortopédico utilizado para corrigir os problemas transversais da maxila através da abertura da sutura palatina mediana. Pode ser realizada através de disjuntores convencionais como o Hyrax e o Haas6. De acordo com Fernandes *et al.* [15], o disjuntor Haas apresentou melhor distribuição de forças durante a mecânica de expansão, embora os efeitos dentários e ortopédicos tenham sido semelhantes ao do Hyrax.

A ERM convencional gera um movimento de inclinação dentária através do osso alveolar, aproximando-se dos limites anatômicos, podendo causar danos ao periodonto, comprometendo a longevidade dos dentes[4]. Segundo Garib *et al*. [16], os expansores dentários dentossuportados concentram maior força na área dentoalveolar, podendo gerar maior injúria periodontal e causar maior reabsorção radicular, especialmente em indivíduos com tábuas ósseas vestibulares mais finas, comparado aos que distribuem a força entre os dentes de ancoragem e a superfície palatina. Para Capelozza Filho *et al.* [9], a ERM apresenta limitações em pacientes esqueleticamente maduros, como abertura assimétrica

10.70614/4fqgh071
Direitos autorais: © 2025 pelos autores. Creative Commons Attribution (CC BY) (https://creativecommons.org/licenses/by/4.0/).

da maxila, inclinação dentária, extrusão, reabsorção radicular, problemas periodontais, além de recidivas pós expansão.

Tradicionalmente, a ERM convencional é indicada para pacientes jovens. No entanto, adultos e adolescentes em fase de crescimento com sutura palatina mediana madura e interdigitação significativa podem apresentar efeitos periodontais e dentoalveolares adversos com os disjuntores convencionais, sendo a Expansão Rápida Maxilar Assistida Cirurgicamente (ERMAC) uma alternativa para evitar esses efeitos [1].

Uma opção minimamente invasiva para tratar as discrepâncias transversais em pacientes sem crescimento é o MARPE, observando uma alta taxa de sucesso entre 88,7% e 96,3% em adolescentes tardios e adultos jovens, podendo ser recomendada como uma alternativa a expansão cirúrgica. Entretanto, falhas nesta mecânica podem exigir mudanças para abordagens cirúrgicas [1].

Cunha *et al.* [10], confirmam que o MARPE distribui suas forças ao longo da sutura palatina mediana, distante dos molares, resultando em melhores efeitos ortopédicos com menor movimento dentário, entretanto deve ser realizado com planejamento criterioso, através de achados radiográficos e/ou tomográficos, uma vez que seus mini-implantes são instalados em região palatina, a fim de evitar conflitos com estruturas anatômicas e obter ancoragem bicortical desses parafusos [11].

Uma característica importante nesta mecânica é a abertura paralela da sutura palatina mediana, enquanto na expansão convencional é observado abertura triangular na região de sutura. Segundo Cantarela *et al.* [8], observaram a abertura da sutura palatina mediana quase perfeitamente paralela após o uso de MARPE, observando um despreendimento em 53% das lâminas lateral e média do processo pterigóide da maxila. Como os parafusos localizam-se paralelos a sutura palatina, tornam-se mais favoráveis para obter maior expansão, uma vez que a força é aplicada mais próximo ao centro de resistência da maxila [14].

10.70614/4fqgh071
Direitos autorais: © 2025 pelos autores. Creative Commons Attribution (CC BY) (https://creativecommons.org/licenses/by/4.0/).

De acordo com Inchingolo *et al.* [17], a técnica MARPE apresenta menos efeitos indesejáveis do que a expansão tradicional, além de ampliar as possibilidades de tratamento em pacientes adultos, tornando o tratamento mais previsível com resultados mais significativa da sutura do que a expansão com Hyrax.

Para Zeng *et al.* [22], o sucesso da expansão é determinado pela fusão da sutura, comprimento e profundidade do mini implante em relação a bicorticalidade e o protocolo de ativação. À medida que a fusão da sutura avança, a expansão convencional apresenta limitações como inclinação vestibular da coroa, deiscência e diminuição da espessura óssea, retração gengival, reabsorção radicular, dor, expansão esquelética limitada ou recidiva após a expansão. Angelieri et al. identificaram através de resultados histológicos e morfológicos da sutura palatina mediana durante o crescimento cinco estágios maturacionais, sendo o estágio C, caracterizado por espinhas ósseas entrelaçadas com aparecimento de "ilhas ósseas" em torno da sutura. Tais estruturas produzirão maior resistência a expansão, podendo apresentar resultados insatisfatórios em técnicas convencionais. Já os estágios D e E a maxila apresenta-se parcial ou completamente fundida, tornando o procedimento convencional ainda mais limitado [3].

Segundo Park *et al.* [13,19], com a evolução dos estudos que avaliam os estágios da sutura palatina mediana através de tomografia computadorizada é possível considerar a ERM não cirúrgica em paciente adolescentes e adultos jovens como uma alternativa menos invasiva para a deficiência transversal da maxila, auxiliando na decisão para um tratamento eficaz, previsível e com baixos efeitos colaterais.

CONCLUSÃO

10.70614/4fqgh071

Direitos autorais: © 2025 pelos autores. Creative Commons Attribution (CC BY) (https://creativecommons.org/licenses/by/4.0/).

A utilização do dispositivo MARPE mostrou-se uma abordagem eficaz e minimamente invasiva para a expansão da maxila em adolescentes, promovendo melhorias funcionais e estéticas significativas. Os resultados obtidos neste caso reforçam o potencial do método como alternativa viável aos procedimentos cirúrgicos tradicionais, especialmente em pacientes que apresentam sutura palatina média parcialmente fechada. Ressalta-se a importância do planejamento individualizado e do acompanhamento multidisciplinar para o sucesso do tratamento, contribuindo para a obtenção de resultados estáveis e satisfatórios a longo prazo.

REFERÊNCIAS

1. Ahn J, Choi J, Kim S. Is midpalatal suture maturation the major predictor of the success rate of pure bone-borne maxillary skeletal expander?: A CBCT study. Seminars in Orthodontics. 2025 May;31(2):290-8.

2. Angelieri F, Cevidanes LH, Franchi L, Gonçalves JR, Benavides E, McNamara Jr JA. Midpalatal suture maturation: Classification method for individual assessment before rapid maxillary expansion. American Journal of Orthodontics and Dentofacial Orthopedics. 2013 Nov;144(5):759-69.

3. Angelieri F, Franchi L, Cevidanes LHS, Bueno-Silva B, McNamara Jr. JA. Prediction of rapid maxillary expansion by assessing the maturation of the midpalatal suture on cone beam CT. Dental Press J Orthod. 2016 Dec;21(6):115-25.

4. Bastos RTdRM, Blagitz MN, Aragón MLSdC, Maia LC, Normando D. Periodontal side effects of rapid and slow maxillary expansion: A systematic review. The Angle Orthodontist. 2019 Jul 1;89(4):651-60.

5. Braccini, V.T. (2020) 'MARPE – EXPANSÃO RÁPIDA DA MAXILA ANCORADA EM MINI-IMPLANTES', Revista Interciência - IMES Catanduva, pp. 43–50.

6. Badreddine, F.R. et al. (2018) 'Rapid maxillary expansion in mouth breathers: A short-term skeletal and soft-tissue effect on the nose', Brazilian Journal of Otorhinolaryngology, 84(2), pp. 196–205. doi:10.1016/j.bjorl.2017.01.009.

7. Brunetto DP, Sant'Anna EF, Machado AW, Moon W. Non-surgical treatment of transverse deficiency in adults using Microimplant-assisted Rapid Palatal Expansion (MARPE). Dental Press J Orthod. 2017 Feb;22(1):110-25.

8. Cantarella D, Dominguez-Mompell R, Mallya SM, Moschik C, Pan HC, Miller J, et al. Changes in the midpalatal and pterygopalatine sutures induced by micro-implant-supported skeletal expander, analyzed with a novel 3D method based on CBCT imaging. Prog Orthod. 2017 Dec;18(1):1-12.

10.70614/4fqgh071

Direitos autorais: © 2025 pelos autores. Creative Commons Attribution (CC BY) (https://creativecommons.org/licenses/by/4.0/).

9. Capelozza Filho L, Cardoso Neto J, da Silva Filho OG, Ursi WJ. Non-surgically assisted rapid maxillary expansion in adults. Int J Adult Orthodon Orthognath Surg. 1996;11(1):57-66; discussion 67-70.

10. Cunha ACd, Lee H, Nojima LI, Nojima MdCG, Lee K. Miniscrew-assisted rapid palatal expansion for managing arch perimeter in an adult patient. Dental Press J Orthod. 2017 Jun;22(3):97-108.

11. Lima Júnior DAd, Dias EAF, Ferreira LC, De Azevedo TCS. Expansão rápida da maxila com MARPE, hyrax e haas. Braz J Implantol Health Sci. 2023 Sep 16;5(4):2083-101.

12. Moura DBd, Silva EAd, Costa N, Ponte ARd, Santos WRAd, Souza JRSd. Expansão rápida da maxila assistida por mini-implantes (MARPE), para correção de deficiência transversal maxilar em adulto: Revisão de literatura. RSD. 2024 Dec 7;13(12):e91131247735.

13. Batista TRdM, Teixeira AM, Sant'ana IM, Andrade MGB, LIMA CCB, Rego MVNNd. Avaliação dos estágios de mineralização da sutura palatina mediana, em pacientes adultos, utilizando Tomografia Computadorizada de Feixe Cônico. Rev Interd. 2024;17(1):1-8.

14. de Oliveira CB, Ayub P, Ledra IM, Murata WH, Suzuki SS, Ravelli DB, et al. Microimplant assisted rapid palatal expansion vs surgically assisted rapid palatal expansion for maxillary transverse discrepancy treatment. American Journal of Orthodontics and Dentofacial Orthopedics. 2021 Jun;159(6):733-42.

15. Fernandes LC, Farinazzo Vitral RW, Noritomi PY, Maximiano GS, José da Silva Campos M. Influence of the hyrax expander screw position on displacement and stress distribution in teeth: A study with finite elements. American Journal of Orthodontics and Dentofacial Orthopedics. 2021 Aug;160(2):266-75.

16. Garib DG, Henriques JFC, Janson G, de Freitas MR, Fernandes AY. Periodontal effects of rapid maxillary expansion with tooth-tissue-borne and tooth-borne expanders: A computed tomography evaluation. American Journal of Orthodontics and Dentofacial Orthopedics. 2006 Jun;129(6):749-58.

17. Inchingolo AD, Ferrara I, Viapiano F, Netti A, Campanelli M, Buongiorno S, et al. Rapid Maxillary Expansion on the Adolescent Patient: Systematic Review and Case Report. Children. 2022 Jul 14;9(7):1046.

18. Lin L, Ahn H, Kim S, Moon S, Kim S, Nelson G. Tooth-borne vs bone-borne rapid maxillary expanders in late adolescence. The Angle Orthodontist. 2015 Mar;85(2):253-62.

19. Park JJ, Park Y, Lee K, Cha J, Tahk JH, Choi YJ. Skeletal and dentoalveolar changes after miniscrew-assisted rapid palatal expansion in young adults: A cone-beam computed tomography study. Korean J Orthod. 2017;47(2):77.

20. Roveri AS, Coutinho LN, Souza LTR, Cardoso LG, Maia JPC, Lessa AMG. UMA ALTERNATIVA TERAPÊUTICA PARA MORDIDA CRUZADA POSTERIOR EM PACIENTES ADULTOS: MARPE. Rev Uningá. 2021 May 27;58:eUJ3920.

21. Suzuki H, Moon W, Previdente LH, Suzuki SS, Garcez AS, Consolaro A. Miniscrew-assisted rapid palatal expander (MARPE): the quest for pure orthopedic movement. Dental Press J Orthod. 2016 Aug;21(4):17-23.

22. Zeng W, Yan S, Yi Y, Chen H, Sun T, Zhang Y, et al. Long-term efficacy and stability of miniscrew-assisted rapid palatal expansion in mid to late adolescents and adults: a systematic review and meta-analysis. BMC Oral Health. 2023 Nov 3;23(1):829.

10.70614/4fqgh071

Direitos autorais: © 2025 pelos autores. Creative Commons Attribution (CC BY) (https://creativecommons.org/licenses/by/4.0/).