IAES
Revista Clínica de Odontologia

Tratamento de fluorose dentária através de facetas em resina: relato de caso

Recebido: 30-09-2024 | Aceito: 17-11-2024 | Publicado: 02-06-2025

Thyenny Kelly da Silva Melo
Faculdade do Amazonas (IAES), Brasil.
E-mail: thyenny_kelly@icloud.com

Lizete Karla Filgueiras de Souza
Faculdade do Amazonas (IAES), Brasil.
E-mail: lizetefilgueiras@hotmail.com

Kleber Maia Pereira
Faculdade do Amazonas (IAES), Brasil.
E-mail: klebermaia.p@gmail.com

Márcio Langbeck Castelo Branco
Faculdade do Amazonas (IAES), Brasil.
E-mail: marcio.langbeck@gmail.com

Diana Fernandes de Melo
Faculdade do Amazonas (IAES), Brasil.
E-mail: dianafmelo123@gmail.com

Como citar: Melo TKS, Souza LSF, Pereira KM, Castelo Branco ML, Melo DF. Revista Clínica de Odontologia. Tratamento de fluorose dentária através de facetas em resina: relato de caso. 2024;6(2):132-146.

RESUMO

A fluorose dentária tem como alternativa de tratamento a reabilitação com resina composta bem como os produtos empregados, é uma tarefa desafiadora. O flúor é utilizado para controle e prevenção da doença cárie, sendo o mesmo difundido em formulações de dentifrícios, géis, soluções, água de abastecimento público adição ao sal, por outro lado, a fluorose dentária é uma alteração no esmalte que ocorre durante o processo de desenvolvimento do germe dentário, devido à exposição a concentrações de flúor acima dos limites permitidos. A intensidade das lesões varia, principalmente, de acordo com a exposição e a quantidade de flúor que é ingerido o que compromete a estética dos dentes. Com isso, cada vez mais se torna um desafio satisfazer as exigências estéticas de cada paciente, dentre suas indicações clínicas a confecção de facetas diretas nos dentes anterossuperiores vem se destacando, visto que corrige de forma eficaz assimetrias e colorações. Trata-se, portanto, de um procedimento de menor custo ao paciente em comparação às reabilitações indiretas, bem como alta performance estética, previsibilidade e longevidade de sucesso clínico.

Palavras-chave: Fluorose. Resina composta. Estética.

ABSTRACT

Dental fluorosis has rehabilitation with composite resin as an alternative treatment, as well as the products used, it is a challenging task. Fluoride is used to control and prevent caries disease, and is widespread in formulations of toothpastes, gels, solutions, public water supply, addition to salt, on the other hand, dental fluorosis is a change in the enamel that occurs during the process. development of tooth germs, due to exposure to fluoride concentrations above permitted limits. The intensity of the lesions varies, mainly, according to the exposure and the amount of fluoride that is ingested, which compromises the aesthetics of the teeth. As a result, it becomes increasingly a challenge to satisfy the aesthetic requirements of each patient. Among its clinical indications, the creation of direct veneers on the upper anterior teeth has been highlighted, as it effectively corrects asymmetries and colorations. It is, therefore, a lower cost procedure for the patient compared to indirect rehabilitation, as well as high aesthetic performance, predictability and longevity of clinical success.

Keywords: Fluorosis. Composite resin. Aesthetics.

INTRODUÇÃO

Os fluoretos são amplamente utilizados na prevenção e no combate da cárie dentária, proporcionando um impacto positivo na saúde oral. No entanto, a ingestão excessiva de flúor, em determinadas fases da vida pode ocasionar fluorose dentária [1].

A idade entre os 15 a 30 meses é o período crítico para o desenvolvimento de fluorose dentária nos incisivos centrais superiores [2]. A ingestão de fluoretos pode ocorrer de diferentes formas, nomeadamente através da alimentação, incluindo a água e os suplementos alimentares, dos dentífricos, soluções para bochechos, comprimidos e gotas, bem como da ingestão acidental, não sendo assim fácil de quantificar [3].

A gravidade da fluorose está relacionada com a quantidade de flúor ingerido, a duração da exposição, o estádio da amelogénese, a idade do indivíduo e a suscetibilidade individual [4]. O aparecimento das manchas de fluorose deve-se às propriedades óticas da superfície porosa do esmalte hipomineralizado, que possui um conteúdo mineral inferior. Estas áreas geralmente têm textura e cor semelhantes às das lesões de cárie iniciais, mas com uma forma e localização diferentes [5].

10.70614/7tgmrg85

Direitos autorais: © 2024 pelos autores. Creative Commons Attribution (CC BY) (https://creativecommons.org/licenses/by/4.0/).

O índice de Dean para o registro da fluorose dentária em estudos epidemiológicos é o mais utilizado e preconizado pela Organização Mundial de Saúde. É baseado em variações no aspecto estético do esmalte, desde normal/questionável até a forma grave, abrangendo seis categorias (0-5). Por apresentar o menor número de categorias reduz a subjetividade e torna o exame clínico mais fácil e rápido [6].

Quando a fluorose é ligeira, manifesta-se pelo aparecimento de manchas esbranquiçadas discretas, evoluindo no tamanho e na cor até os tons acastanhados em casos mais severos, muitas das vezes acompanhadas de irregularidades no esmalte [7].

A literatura refere diversas abordagens terapêuticas para o tratamento estético deste tipo de defeito. As técnicas mais invasivas implicam desgaste da estrutura dentária e restauração com resinas compostas, facetas laminadas e coroas metalocerâmicas ou cerâmicas [8]. Estes procedimentos operatórios são recomendados quando a fluorose é grave. Nos casos de fluorose leve a moderado, os tratamentos são mais conservadores e passam pelo branqueamento dentário, microabrasão e restauração em compósito [8].

Alguns procedimentos são sugeridos para devolver a estética como, por exemplo, microabrasão, confecção de facetas diretas e indiretas, sendo a restauração adesiva direta uma solução simples, efetiva e prática na intervenção de desarmonias de forma e tamanho dental por meio de resinas compostas adequadas para esmalte e dentina. Este procedimento caracteriza-se pela conservação de estrutura dental, acréscimo ou diminuição do material, menor tempo e reversibilidade do tratamento [9].

Além disso, princípios básicos como cor, forma, tamanho, textura e brilho são essenciais para a formação de um sorriso harmônico principalmente quando utilizados em dentes anteriores [10]. Com a exigência estética em constante crescimento, os materiais restauradores vêm obtendo novas características a fim de mimetizar a estrutura dental com maiores detalhes [10].

10.70614/7tgmrg85
Direitos autorais: © 2024 pelos autores. Creative Commons Attribution (CC BY) (https://creativecommons.org/licenses/by/4.0/).

As resinas compostas de última geração como as nanoparticuladas e nanohíbridas viabilizam o resgate das propriedades de opalescência e fluorescência dos dentes restaurados. Além das cores desse material, as resinas compostas podem conter tons de opacidade [11].

Visto essa complexidade dos materiais restauradores, é importante que o cirurgião-dentista compreenda os princípios dos sistemas adesivos, das resinas compostas, da técnica a ser utilizada e, não menos importante, ter uma visão multidisciplinar para diagnosticar e planejar o caso corretamente, a fim de garantir o sucesso funcional e estético do tratamento [12].

Diante desse contexto, este trabalho objetivou apresentar, mediante um relato de caso clínico, a resolução estética e funcional dentária por meio do uso de resina composta direta em um paciente que apresenta fluorose.

RELATO DE CASO

Paciente I.C.M.F, 26 anos, gênero masculino, sem alterações de saúde sistêmica ou local, compareceu a clínica odontológica da Faculdade do Amazonas - IAES com a queixa principal: "a estética do meu dente me incomoda, desde criança tenho manchas nos dentes". Os dados colhidos durante a anamnese apresentaram relação direta com as manchas observadas nos seus dentes anteriores, sendo diagnosticada como Fluorose Dentária, durante o exame clínico também foi obervado discrepância dos laterais em relação aos demais elementos. O plano de tratamento definido para a paciente foi a realização de Facetas em Resina Compostas nos elementos 14,13,12,11,21,22,23 e 24. O paciente foi instruído a assinatura dos termos intitulado pela universidade, que são eles: Termo de Consentimento Livre Esclarecido (TCLE), e Termo de uso de Imagem. O trabalho foi submetido na plataforma Brasil.

10.70614/7tgmrg85
Direitos autorais: © 2024 pelos autores. Creative Commons Attribution (CC BY) (https://creativecommons.org/licenses/by/4.0/).



Figura 1 – Aspecto clínico inicial

Após o exame clínico, iniciou-se a adequação do meio bucal com profilaxia com uma mistura de pedra pomes e água. Após o exame clínico, iniciou-se a adequação do meio bucal através da profilaxia com associação de pedra pomes e água. Em seguida, realizou-se o planejamento do procedimento com escaneamento intraoral a fim de, posteriormente, proceder com a reanatomização dos elementos dentários afetados. Finalizada a primeira etapa, iniciou-se a moldagem com silicone de condensação e obteve-se o modelo de estudo. A partir desse material, foi feito o processo de enceramento digital, nos elementos dentários 14,13,12,11,21,22,23 e 24, seguindo proporções de altura/largura (Figura 2).



Figura 02 - Enceramento digital

Após finalização dessa etapa o projeto foi exportado em formato STL e impresso em 3D (Figura 3) com resina de modelo (Anycubic) por meio da impressora Anycubic Mono SE.



Figura 03 - Modelo impresso

10.70614/7tgmrg85

Direitos autorais: © 2024 pelos autores. Creative Commons Attribution (CC BY) (https://creativecommons.org/licenses/by/4.0/).

Com o modelo já finalizado, foi confeccionado um guia de silicone de condesação Zetalabor (zhermack). Previamente ao procedimento restaurador, foi realizada a profilaxia com pedra pomes e água, então a seleção da cor da resina. Foi confeccionada uma guia de silicone com silicone de adição a qual higienizar guia com álcool 70%, e posteriormente manipulou-se resina composta não polimerizada no guia de silicone, objetivando liberar partículas da resina no silicone.

Após a escolha de cor da resina é realizada com um pequeno incremento na superfície vestibular dos dentes em suas porções cervical e incisal, utilizando resina de dentina com a técnica de botão, fotopolimerizadas por 20 segundos sem condicionamento prévio a fim de manter os dentes úmidos. No caso citado optou-se pela cor EA1 da marca Forma (ultradent) para esmalte e OA1 da Palfique LX5 (tukuyama) para dentina (Figura 04).



Figura 04 – Seleção de Cor da Resina.

Posteriormente, realizou-se o isolamento absoluto dos elementos 14 ao 24. Iniciou-se o procedimento restaurador com a aplicação do ácido fosfórico a 37% por 30 segundos e tempo de lavagem de 60 segundos (Figura 05).

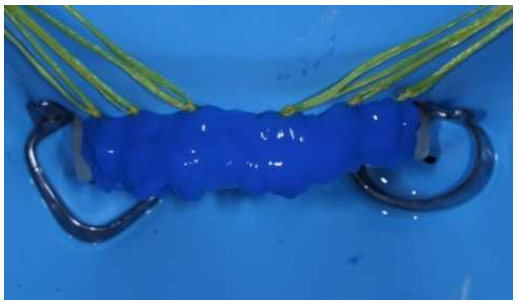

Figura 05 - Aplicação do ácido fosfórico a 37%.

10.70614/7tgmrg85

Direitos autorais: © 2024 pelos autores. Creative Commons Attribution (CC BY) (https://creativecommons.org/licenses/by/4.0/).

Após a lavagem do ácido, o dente foi seco com um leve jato de ar e algodão estéril, em seguida foi aplicado o adesivo (Ambar APS - FGM) (Figura 06) fotopolimerizado por 40 segundos.



Figura 06 - Aplicação do sistema adesivo Ambar APS

Para confecção da parede palatina foi utilizada uma guia de silicone de condensação, confeccionada a partir do modelo encerado em que adaptados uma fina camada de resina Forma incisal (Ultradent) no espaço entre o dente e o arcabouço do dente encerado, e, em seguida, feita a fotopolimerização por 40 segundos em cada dente (Figura 07).



Figura 07 – Adaptação da resina palatina nos elementos.

Em seguida, foi realizado o incremento da resina de dentina (Palfique LX5 OA1) na face vestibular dos elementos. Neste ponto, é de extrema importância fazer com que o material seja aplicado somente sobre o esmalte a qual permitirá a opacidade (Figura 08).

10.70614/7tgmrg85
Direitos autorais: © 2024 pelos autores. Creative Commons Attribution (CC BY) (https://creativecommons.org/licenses/by/4.0/).



Figura 08 - Inserção da resina de dentina

Após a fotopolimerização desta camada de material, foi aplicada uma camada de esmalte que se estendeu desde o início do bisel na cervical até o bordo incisal atingindo por completo toda a superfície vestibular do dente e, assim, restabelecendo por completo o elemento dentário (Figura 09), sempre com o cuidado de se imprimir todo o relevo anatômico superficial, criando uma "crista marginal' que deve vir desde o terço gengival até o bordo incisal, formando uma linha contínua e suave que marque o início das faces proximais. Neste passo, a utilização de um pincel seco e macio é particularmente interessante para criação de uma textura superficial.



Figura 09 - Inserção da resina de esmalte

Na sessão seguinte, realizou-se o polimento das facetas, os excessos grosseiros foram removidos com ponta multilaminada e tiras de lixa de papel nas proximais e o acabamento da restauração foi iniciado com ponta chama 3168 (F) na região palatina. Para melhor visualização das áreas planas vestibulares e convexas proximais, os terços cervical, médio e incisal da face vestibular das facetas, bem como as linhas de reflexão, foram demarcados com grafite colorido (Figura 10).

10.70614/7tgmrg85

Direitos autorais: © 2024 pelos autores. Creative Commons Attribution (CC BY) (https://creativecommons.org/licenses/by/4.0/).



Figura 10 – Demarcações para texturização anatômica

Para o polimento da restauração utilizou-se Disco de lixa (Diamond pro FGM), sendo utilizados na sequência decrescente de granulação (Figura 11). Após a utilização de cada ponta, foi utilizado jato de ar e água para que os resquícios das pontas depositados sobre a superfície da restauração não interferissem na ação da ponta seguinte.



Figura 11 – Utilização do Disco de Lixa

Em seguida, utilizando borrachas abrasivas impregnadas com óxido de alumínio (Enhance, Dentsply, Petrópolis, Brasil), os sulcos foram suavizados para não resultar em aspecto artificial (Figura 12).



Figura 12 – Suavização dos Sulcos com borrachas abrasivas

10.70614/7tgmrg85

Direitos autorais: © 2024 pelos autores. Creative Commons Attribution (CC BY) (https://creativecommons.org/licenses/by/4.0/).

Posteriormente, foi utilizada a primeira fase do sistema de disco de borracha diamantada com granulação média – pré polimento (Eve Diacomp plus, ODONTOMEGA, ALEMANHA) (Figura 13) por toda a superfície da resina composta com utilização da pasta de polimento (Diamond Polish Ultradent) em sequência (I e II), ajustando a morfologia, pronunciando os sulcos de desenvolvimento e caracterizando o bordo incisal dos elementos (Figura 14).



Figura 13 – Utilização dos discos de borracha sob irrigação



Figura 14 – Utilização dos discos de borracha com pasta de polimento

A etapa final, o polimento das restaurações, foi realizado com a segunda fase do sistema de discos de borracha diamantada de granulação fina (Jiffy Polisher Espiral, Ultradent), sob irrigação. Após executado o polimento, as superfícies restauradas com resina composta foram lavadas abundantemente em todas as regiões (Figura 15).



Figura 15 – Utilização do disco de borracha em espiral de granulação fina

O aspecto final estético e funcionalmente satisfatório das facetas diretas em resina composta após a execução do protocolo de acabamento, texturização e polimento (Figura 16).

10.70614/7tgmrg85

Direitos autorais: © 2024 pelos autores. Creative Commons Attribution (CC BY) (https://creativecommons.org/licenses/by/4.0/).



Figura 17 – Aspecto Final das facetas em resina

DISCUSSÃO

A aparência macroscópica de esmalte fluorótico é determinada pela gravidade da fluorose[1]. Essa condição é dependente da concentração e quantidade de flúor ingeridos, do tempo de exposição à fonte e do estado nutricional da criança. A ingestão de dentifrício fora da escovação também pode aumentar o risco de ocorrência de fluorose. Além disso, a água fluoretada pode contribuir para uma fluorose leve a muito leve. Por outro lado, existem ainda outras fontes de fluoreto que podem contribuir para a fluorose dentária, como suplementos fluoretados, fórmulas infantis, alimentos industrializados.

É importante ressaltar que as intervenções para reduzir a ingestão de flúor podem ser especialmente prudentes antes do final do primeiro ano de vida, antes da fase de maturação precoce dos incisivos permanentes[21]. Para minimizar a quantidade de ingestão de flúor advindo de dentifrícios, a escovação por crianças com idade inferior a 6 anos deve ser supervisionada a fim de evitar que a criança ingira. Os pais devem assumir a responsabilidade para a colocação do dentifrício na escova, com quantidade equivalente a um grão de arroz cru.

As restaurações e facetas em resina composta são famosas por sua excelente estética, longevidade aceitável e relativo baixo custo [15]. A opção de reabilitações com resinas compostas apresenta grandes vantagens: técnica rápida, segura e eficaz, menor custo em relação às cerâmicas, dispensam etapas laboratoriais, não requerem provisório, sendo uma técnica reversível caso não se

10.70614/7tgmrg85
Direitos autorais: © 2024 pelos autores. Creative Commons Attribution (CC BY) (https://creativecommons.org/licenses/by/4.0/).

tenha alcançado o resultado estético desejado [16]. No relato em questão, há um acordo entre os autores e o caso, pois o custo e tempo de outros tratamentos oferecidos não se adequaram nas condições da paciente.

Dessa forma, a anamnese e exame clínico detalhados tornam-se indispensáveis para o planejamento do tratamento. Atualmente as resinas compostas possuem grande variedade de cores e efeitos, o que favorece combinações variadas de translucidez e opacidade [17]. A área da estética odontológica é muito ampla, envolve princípios científicos e artísticos e está diretamente associada ao sorriso, à harmonia dental, gengiva, lábios e à face como um todo [18].

Entre as diversas classificações da resina, o mais amplo é o que se refere ao tamanho das partículas, que são divididas em macropartículadas, micropartículadas, híbridas, micro-híbridas, nanopartículadas e nano-híbridas. As macropartículadas e micropartículadas foram indicadas apenas para dentes anteriores [20]. No relato em questão foram usadas resinas nanoparticuladas que entregam em restaurações anterior e uma grande fidelidade na sua opalescência e translucidez necessária para uma melhor mimetização da naturalidade estética.

A abordagem restauradora de casos clínicos executados com a utilização do planejamento digital do sorriso tem alcançado resultados de excelência com base em uma combinação de parâmetros estéticos e tecnologia de análise de sorriso [29]. O momento da consulta inicial é quando o profissional conhece melhor o paciente, suas expectativas quanto ao tratamento, e é dado início à coleta de dados para a documentação, com a realização de fotografias, radiografias, exame clínico detalhado multidisciplinar, confecção de modelos das arcadas em gesso e montagem em articulador, para que se obtenha um adequado plano de tratamento e verificação da função do tratamento idealizado [30]. Corrobora com o caso em questão, pois o planejamento digital minimiza os erros na sua execução, dando ao profissional todos os ângulos necessários para reestruturação requerida.

10.70614/7tgmrg85
Direitos autorais: © 2024 pelos autores. Creative Commons Attribution (CC BY) (https://creativecommons.org/licenses/by/4.0/).

Linhas de referências são desenhadas e um novo sorriso é planejado seguindo normas e parâmetros estéticos adequados de acordo com a análise de cada caso [30]. Esse protocolo amplia a visão diagnóstica e ajuda os membros da equipe a avaliar as limitações do tratamento e fatores de risco, como assimetrias, desarmonia e violações de princípios estéticos [31]. O resultado guiará o enceramento diagnóstico de forma mais eficiente, replicando o que foi proposto digitalmente [32]. Dessa forma, o autor corrobora com o caso, pois o planejamento digital traça pontos que ao olho humano de certo modo passa despercebido, consequentemente, falhando na execução do procedimento.

CONCLUSÃO

A reabilitação de dentes anteriores com facetas em resina composta é um tratamento viável para se alcançar um resultado satisfatório com pouco ou nenhum desgaste, utilizando materiais de qualidade, apesar de um custo mais elevado, porém com altas chances de resultados estético através de um tratamento relativamente conservador.

REFERÊNCIAS

1. Wallace, A.; Deery, C. Management of opacities in children and adolescents. Dental Update, v. 42, n. 10, p. 951–958, 2 dez. 2015.

2. Silva, R. P. D. Dentefrícios: Composição, Indicação, Tipos. Porto Velho/RO: Centro Universitário São Lucas, 2018.SOUZA, M. S. et al. Laminados cerâmicos –um relato de caso. Revista Pró-univerSUS, p. 4, 2016.

3. Penedo, K. M. Soluções Terapêuticas Para Dentes Pigmentados Por Fluorose. Almada: INSTITUTO UNIVERSITÁRIO EGAS MONIZ, 2019.SB Brasil 2010: pesquisa Nacional de Saúde Bucal: resultados principais. 1aedição ed. Brasília -DF: Ministério da Saúde: Secretaria de Atenção à Saúde: Secretaria de Vigilância em Saúde.

4. Novelli, C. Esthetic Treatment of a Periodontal Patient with Prefabricated Composited Veneers and Fiber – Reinforced Composite: Clinical Considerations and Technique. J EsthetRestor Dent, 27(1), 4-12 (2015).

10.70614/7tgmrg85

Direitos autorais: © 2024 pelos autores. Creative Commons Attribution (CC BY) (https://creativecommons.org/licenses/by/4.0/).

5. Muñoz, M. A. et al. Alternative Esthetic Management of Fluorosis and Hypoplasia Stains: Blending Effect Obtained with Resin Infiltration Techniques: ALTERNATIVE ESTHETIC MANAGEMENT OF FLUOROSIS AND HYPOPLASIA STAINS. Journal of Esthetic and Restorative Dentistry, v. 25, n. 1, p. 32–39, fev. 2019.

6. Moon, J. & Kim, S. Esthetic restorations of maxillary anterior teeth with orthodontic treatment and porcelain laminate veneers: a case report. The Journal of Advanced Prosthodontics, 2(2):61-63(2018).

7. Miranda, A. et al. Fluorose Dental. [s.l.] UNIVALE, 2018.

8. Magalhães, H. I. C. Efeitos do Flúor na Saúde Humana. Porto: Universidade Fernando Pessoa, 2018.

9. Lima, G. Q. T. Manchas Brancas Em Esmalte Dentário: Cárie Dentária, Hipoplasia Ou Fluorose? Uma Abordagem Crítica. P. 7, 2017.

10. Lacerda, A. P. A. G. et al. Fluoretação da água dos dez maiores municípios do estado do Tocantins, Brasil. Ciência & Saúde Coletiva, v. 25, n. 4, p. 1507–1518, abr. 2020.

11. Korkut, B., Yanikoglu, F. & Gunday, M. Direct composite laminate veneers: three case reports. J Dent Res Dent Clin Dent Prospects, 7(2), 105–111(2018).

12. Kaul, A. & Singh, G. Restoring Esthetics using Adjuntive Orthodontics - Case Reports. Jounal of Pierre Fauchard Academy, 27(2), 67-71 (2017).

13. Kamal, V., Mahesh, G. E. & Parag, D. Esthetic smile designing with porcelain laminates: a case report. Journal of Pierre Fauchard Academy, 28(3), 100-103 (2017).

14. Jhajharia, K., Shah, H. H., Paliwal, A. & Shrikant, P. Aesthetic Managent of Fluoresced Teeth with Ceramic Veneers and Direct Composite Bonding - An Overview and A Case Presentation. J Clin Diagn Res, 9(6), 28-30 (2019).

15. Hoeppner, M. G., Salomão, F. M., Hirose, M. C., Besegato, J. F., Sundfeld Neto, D. & Sunfeld, R. H. Direct composite resin restorations for teeth with dental erosion: a case report. Gen Dent, 67(5), 36-39 (2019).

16. Gugnani, N. et al. Comparative evaluation of esthetic changes in nonpitted fluorosis stains when treated with resin infiltration, in-office bleaching, and combination therapies. Journal ofEsthetic and Restorative Dentistry, v. 29, n. 5, p. 317–324, set. 2017.

17. Gresnigt, M. & Ozcan, M. Esthetis Rehabilitation of Anterior Teeth with Porcelain Laminates and Sectional Veneers. J Can Dent Assoc, 77, b143 (2019).

18. Gomes, G. & Perdigão, J.J. Esthet Restor Dent, 26(5), 302-13 (2020).

19. Gençer, M. D. G.; Kirzioğlu, Z. A comparison of the effectiveness of resin infiltration and microabrasion treatments applied to developmental enamel defects in color masking. Dental Materials Journal, v. 38, n. 2, p. 295–302, 28 mar. 2019.

20. Garcia, P. P., Da Costa, R. G., Calgaro, M., Ritter, A. V., Correr, G. M., Da Cunha, L. F. & Gonzaga, C. C.. Digital smile design and mock-up technique for esthetic treatment planning with porcelain laminate veneers. J ConservDent, 21(4), 455-458 (2018).

21. D'souza, D. & Kumar, M. Esthetics and Biocompatibility of Composite Dental Laminates. Med J Armed Forces India, 66(3), 239-43 (2016).

10.70614/7tgmrg85

Direitos autorais: © 2024 pelos autores. Creative Commons Attribution (CC BY) (https://creativecommons.org/licenses/by/4.0/).

22. De Queiroga, L. M. D. et al. Diagnóstico de fluorose dentária por cirurgiões-dentistas em uma área endêmica. Revista Uningá, v. 53, n. 1, p. 6, 2017.

23. Coelho, A. F. R. et al. Fluorose dentária: relato de caso com abordagem terapêutica. Arquivo Brasileiro de Odontologia, v. 12, n. 2, p. 6, 2016.

24. Carvalho, G. A. O., Almeida, R. R., Câmara, J. V. F., Ribeiro, A. O. P. & Pierote, J. J. A. Stratification of resin composed with use of silicone barrier: literature review. Research, Society and Development, 9(7), 1-16 (2020).

25. Cabrera, G. A. C., Pinzan, A., Cabrera, M. C., Henriques, J. F. C., Janson, G. & Freitas, M. R. Estudo biométrico em dentes de humanos. Dental Press J. Orthod, 16(4), 111-122 (2011).

26. Blatz, M.B., Chiche, G., Bahat, O., Roblee, R., Coachman, C. & Heymann, H. Evolution of Aesthetic Dentistry. J Dent Res, 98(12), 1294-1304 (2019).

27. Bedran-Russo, A., Leme- Kraus, A., Vidal. C. M. P. & Teixeira, E. C. An Overview of Dental Adhesive Systems and the Dynamic Tooth-Adhesive Interface. Dent Clin North Am, 61(4), 713-731 (2017).

28. Barbosa, B. F. DE S. et al. Vigilância da fluoretação das águas no Brasil: uma revisão de literatura. ARCHIVES OF HEALTH INVESTIGATION, v. 8, n. 10, 7 abr. 2020.

29. Bahia, J.R. A. Abordagem Estética Em Pacientes Que Apresentam Hipoplasia De Esmalte –Uma. Salvador: Escola de Medicina e Saúde Pública, 2020.

30. Abu Arqoub, S. H. & Al-Khateeb, S. N. Perception of facial profile attractiveness of different antero-posterior and vertical proportions. Eur J Orthod. 33(1), 103-11 (2017).

31. Mondelli J, Furuse AY, Mondelli RFL, Mondelli AL. Estética e Cosmética em Clínica Integrada Restauradora. 2nd ed. São Paulo: Quintessence; 2018. 476p

32. Wilson N, Lynch CD, Brunton PA, Hickel R, Meyer-Lueckel H, Gurgan S, et al. Criteria for the replacement of restorations: Academy of Operative Dentistry European Section. Oper Dent. 2016 Sep;41(S7):S48-57. doi: 10.2341/15-058-O.

10.70614/7tgmrg85

Direitos autorais: © 2024 pelos autores. Creative Commons Attribution (CC BY) (https://creativecommons.org/licenses/by/4.0/).