Revista Clínica de Odontologia

Inter-relação periodontia/dentística na correção de diastema: relato de caso

Recebido: 04-03-2024 | Aceito: 08-04-2024 | Publicado: 02-06-2025

Francielly Pinho Pereira
Faculdade do Amazonas (IAES), Brasil.
E-mail: ciellypinho0@gmail.com

Lizete Karla Filgueiras de Souza
Faculdade do Amazonas (IAES), Brasil.
E-mail: lizetefilgueiras@hotmail.com

Luciana Aleixo dos Santos de Melo
Faculdade do Amazonas (IAES), Brasil.
E-mail: meloaleixoluciana@hotmail.com

Marcela Lopes Linhares
Faculdade do Amazonas (IAES), Brasil.
E-mail: marcelalinhares@gmail.com

Fernando dos Santos Gonçalves Junior
Faculdade do Amazonas (IAES), Brasil.
E-mail: nando.contato92@gmail.com

Como citar: Pereira FP, Souza LKF, Melo LAS, Linhares ML, Gonçalves Junior FS. Revista Clínica de Odontologia. Inter-relação periodontia/dentística na correção de diastema: relato de caso. 2024;6(1):126-145.

RESUMO

A procura dos pacientes pela estética do sorriso tem aumentado, por isso a importância da correlação da periodontia e dentística em proporcionar o equilíbrio entre tecido gengival e dentário. A utilização de ozonioterapia como solução irrigadora, propôs resultados excelentes na cicatrização tecidual no procedimento cirúrgico. O presente trabalho consiste em um relato de caso clínico que apresenta a associação de gengivoplastia, clareamento dental e fechamento de diastemas com resina composta direta. Desta forma, a execução do tratamento proporcionou a harmonização estética do sorriso, ressaltando a importância do trabalho entre estética rosa e branca, elevando a autoestima e permitindo um resultado satisfatório ao paciente e para o profissional.

Palavras-chaves: Diastema. Gengivoplastia. Resina composta. Ozonioterapia.

ABSTRACT

Patients' demand for the aesthetics of their smile has increased, hence the importance of the correlation between periodontics and dentistry in providing balance between gingival and dental tissue. The use of ozone therapy as an irrigating solution provided excellent results in tissue healing in the surgical procedure. The present work consists of a clinical case report that presents

the association of gingivoplasty, tooth whitening and diastema closure with direct composite resin. In this way, the execution of the treatment provided the aesthetic harmonization of the smile, highlighting the importance of working between pink and white aesthetics, raising self-esteem and allowing a satisfactory result for the patient and the professional.

Keywords: Diastema. Gingivoplasty. Composite resin. Ozone therapy.

INTRODUÇÃO

A procura por procedimentos na estética da harmonização de sorriso para tratamentos odontológicos tem aumentado na finalidade de alcançar dentes brancos e harmônicos. Essa simetria resulta do equilíbrio entre lábios, gengiva e dentes [1]. A correlação da periodontia e dentística tem o desejo de equilibrar a harmonia de tecidos periodontais e dentários [2].

A gengiva é a peça principal, aquela em que se integra e oferece sustentação, denominada por estética rosa[3]. A exposição gengival maxilar considerada linha de sorriso alta é de 2 mm, classificada como uma etiologia de múltiplos fatores: tendências genéticas, contração de músculos e excesso no crescimento do osso da maxila [4]. A precisão no diagnóstico é primordial para o tratamento cirúrgico[5] tornando-se necessário o manuseio de tecidos gengivais para se ter uma estética do sorriso agradável[6].

Muitas técnicas têm sido propostas para o tratamento cirúrgico, a gengivoplastia é um procedimento que regulariza a gengiva retificando suas deformidades, restabelecendo os sulcos interdentais e remodelando as papilas inter dentárias. Sua indicação ressalta que não deve existir presença de bolsas periodontais na pretensão de ter o contorno gengival mais harmônicos. A gengivoplastia tem a finalidade de modificar o comprimento gengivo-incisal da estrutura dentária[7].

Uma forma de acelerar o processo de reparo tecidual da gengivoplastia é o uso da água ozonizada, proporcionando praticidade nos tratamentos. A aplicação acelera a fase de cicatrização de feridas cirúrgicas, estimulando a

10.70614/fc671p67
Direitos autorais: © 2024 pelos autores. Creative Commons Attribution (CC BY) (https://creativecommons.org/licenses/by/4.0/).

proliferação celular e restauração de tecidos moles. A água ozonizada é a solução de irrigação maioral, principalmente pelo poder de adentrar profundamente áreas de difícil acesso e promover a liberação de oxigênio nos tecidos [8,9].

O clareamento dental é um tratamento estético que oferece aos pacientes dentes claros. O sucesso do clareamento envolve diagnóstico, planejamento e técnica adequada para cada caso. As manchas dentárias classificam-se em extrínsecas e intrínsecas e o material trata-se de agentes clareadores de peróxido de hidrogênio, ativos que degradam compostos orgânicos causadores[10,11].

O diastema, é o espaço entre os pontos de contato de dois ou mais dentes consecutivos, determinado como espaço inter dentário maior que 0,5 mm entre os incisivos centrais[12,13]. Suas etiologias são multifatoriais, principalmente pela presença de baixa inserção no freio labial, estrutura anormal do arco maxilar além de diversas anomalias dentárias[14]. O fechamento de diastemas é um procedimento clínico que visa o reestabelecimento estético do sorriso, fornecendo um resultado simétrico e harmonioso aos dentes[15].

A técnica direta em Resina Composta (RC) tem sido muito empregada, mostrando-se um ótimo material restaurador para reabilitações orais estéticas14. Entre as vantagens do uso da RC em procedimentos diretos estão: baixo custo, tempo clínico, previsibilidade de resultados, longevidade clínica, além da facilidade de reparo. Por outro lado, apresenta algumas desvantagens como risco de fratura nas restaurações, mas que não parecem ser relevantes, quando comparadas ao desenvolvimento de cárie secundária[16].

A RC se mostra o material de escolha devido as melhorias em suas propriedades ópticas e mecânicas. Nos últimos anos vem se modernizando em agilizar os tratamentos clínicos, oferecendo variedades em cores e formas [17]. As RC incluíram em seu desenvolvimento nanotecnológico as nano-híbrida e nanopartículas, que prometem melhorar o desempenho do material[18]. As resinas oferecem manutenção de bom polimento e brilho, flexibilidade, aumento na

10.70614/fc671p67
Direitos autorais: © 2024 pelos autores. Creative Commons Attribution (CC BY) (https://creativecommons.org/licenses/by/4.0/).

resistência a fratura e ao desgaste, além de adesão ao tecido, podendo ser utilizadas tanto em dentes posteriores quanto em dentes anteriores[19].

Os sistemas adesivos autocondicionantes são sistemas desenvolvidos com a finalidade de simplificar o procedimento de adesão junto à dentina, uma vez que dispensam a etapa de prévio condicionamento ácido. Em sua composição há grandes concentrações ácidas de monómeros que os primers, logo possui capacidade de dissolver e modificar a smear layer e a parte superficial da dentina subjacente. No entanto, pela presença de PH mais elevado que no ácido fosfórico a desmineralização dos tecidos dentais não tem a mesma efetividade, embora esses sistemas adesivos autocondicionantes apresentem uma força adesiva satisfatória ao esmalte, sendo uma de suas maiores vantagens, pequena ou nenhuma sensibilidade após o procedimento clínico e sua aderência nas restaurações de resina composta[20,21].

O enceramento diagnóstico na odontologia vem se mostrando inovador, método que analisa e contribui com planejamentos de situações complexas de forma previsível e precisa[22]. A utilização da técnica do mock-up é um método clínico que serve como guia na etapa de preparação, cooperando na previsibilidade de resultados e na diminuição de erros humanos, criados e utilizados por um índice de silicone injetado por resina temporária, resina acrílica ou bisacrílica[23].

Desta forma, este trabalho propõe apresentar através de um caso clínico a reabilitação estética em dentes anteriores, envolvendo cirurgia periodontal, materiais restauradores adesivos e o mock-up na previsibilidade de resultados enfatizando a relevância da abordagem multidisciplinar para o sucesso final.

RELATO DE CASO

Paciente J.G.P.J., 21 anos, gênero masculino, procurou atendimento clínico no curso de Graduação em Odontologia da Faculdade do Amazonas- IAES,

10.70614/fc671p67
Direitos autorais: © 2024 pelos autores. Creative Commons Attribution (CC BY) (https://creativecommons.org/licenses/by/4.0/).

queixando-se de “espaço entre os dentes”. O paciente autorizou a realização do planejamento proposto, e assinou o termo de autorização do uso de imagem, Termo de Consentimento Livre e Esclarecido (TCLE) e o trabalho foi submetido a Plataforma Brasil.

Após anamnese e exame clínico, foram observados exposição acentuada de margem gengival e diastemas generalizados (Figura 01).



Figura 1 - Aspecto clínico intrabucal inicial.

O planejamento indicado ao paciente foi interdisciplinar periodontia-dentística, iniciando com a realização da cirurgia de aumento de coroa e regularização da linha do sorriso para remoção de tecido gengival que recobria os dentes e remodelação do contorno gengival; duas sessões de clareamento e reanatomização dos dentes 14,13,12,11,21,22,23 e 24 através da técnica de restauração direta com resina composta utilizando guia de silicone.

Para início do tratamento do paciente foram solicitados exames complementares radiografia panorâmica, e a realização do periograma. Para execução cirúrgica da gengivoplastia, procedeu-se de anestesia: bloqueio do nervo alveolar superior anterior, nervo alveolar superior médio, nervo nasopalatino e infiltrativas; Através da delimitação dos pontos sangrantes com sonda milimetrada, foram demarcadas a profundidade das bolsas(Figura 02), e feita a remoção do tecido gengival, conformação dos sulcos e papilas interdentais, com o auxílio da lâmina de bisturi 15c (Figura 03 e 04), além disso, houve a necessidade de realizar osteotomia com broca esférica diamantada, no intuito de se obter o espaço biológico (Figura 05 e 06), utilizando a água

10.70614/fc671p67
Direitos autorais: © 2024 pelos autores. Creative Commons Attribution (CC BY) (https://creativecommons.org/licenses/by/4.0/).

ozonizada como fonte irrigadora no procedimento cirúrgico (Figura 07), obtendo o pós operatório imediato (Figura 08); após 07 dias, foram removidas as suturas e avaliados clinicamente o processo de cicatrização tecidual; Com 15 dias, o paciente retornou apresentando o tecido gengival em seus aspectos finais de cicatrização, além do acompanhamento do paciente em realizar ajustes necessários, alcançando os aspecto final da coroa clínica (Figura 09).



Figura 2 - Determinação dos pontos sangrantes



Figura 3 - Remoção do colarinho



Figura 4 - Aspecto imediato após a gengivoplastia



Figura 5 - Osteotomia



Figura 6 - Após remodelagem óssea



Figura 7 - Solução irrigadora água ozonizada



Figura 8 - Pós-operatório imediato



Figura 9 - Aspecto final da coroa clínica

10.70614/fc671p67

Direitos autorais: © 2024 pelos autores. Creative Commons Attribution (CC BY) (https://creativecommons.org/licenses/by/4.0/).

Para a obtenção dos modelos de estudos, foram moldados com silicone de condensação (Zetaplus, Zhermack, Brasil) os arcos superiores e inferiores e enviados ao laboratório de prótese para o enceramento diagnóstico nos dentes 14,13,12,11,21,22,23,24 e confecção do mock-up. Com os modelos finalizados, obteve-se esse resultado (Figuras 10 e 11).



Figura 10 - Modelo de estudo



Figura 11 - Enceramento em oclusão

A técnica de clareamento dental foi realizada em 2 sessões. Inicialmente foram aplicados 10 minutos sobre o substrato dental o gel dessensibilizante (ZF – 2% FGM) para promover dessenbilização prévia. Em seguida lavagem e secagem para aplicação da barreira gengival (Top Dam – FGM), cobrindo a gengiva marginal e as papilas interdentais, feita as correções da adaptação foram fotopolimerizadas utilizando 20 segundos para cada grupo de dentes de acordo com fabricante. Para aplicação do peróxido de hidrogênio 35% (Whiteness HP Blue, Fgm, Brasil) foram acopladas as seringas, que permitem que as duas fases sejam facilmente misturadas e garantem a homogeneização, sendo aplicadas em toda face vestibular dos dentes (figura 12), obtendo esse resultado imediato (Figura 13).

10.70614/fc671p67

Direitos autorais: © 2024 pelos autores. Creative Commons Attribution (CC BY) (https://creativecommons.org/licenses/by/4.0/).



Figura 12 - Aplicação do gel clareador



Figura 13 - Resultado imediato pós clareamento

Com o modelo pronto, foi realizado ensaio do trabalho através do mock-up, confeccionando um guia de silicone de condensação Zetalabor (zhermack) e com resina Bisacrílica primart (FGM) Bleach, foi inserida a resina dentro da guia e levada em posição (figura 14), com auxílio de bisturi número 12 foram retirados excessos da resina bisacrílica, após o tempo de presa a guia foi retirada e com isso o mock-up instalado (figura 15). Feito a provação, foram observadas as guias de desoclusões laterais e protusiva, tamanho e forma, assim como a pré-visualização do paciente em relação as facetas.

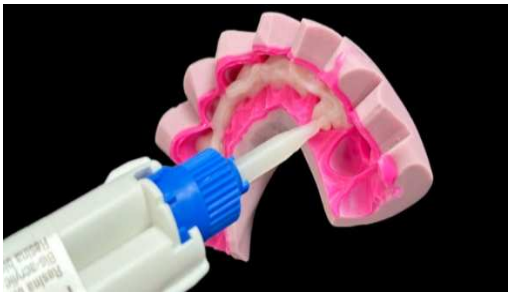

Figura 14 - Inserção de resina bisacrilica em guia de silicone



Figura 15 - Mock-up instalado

Após a conclusão do clareamento, o paciente retornou à clínica para o protocolo restaurador. De início realizou-se profilaxia com auxílio de pedra-pomes e escova de Robson para seleção da cor da resina. Posteriormente, realizou o isolamento absoluto entre os dentes 14 e 24 e a escolha de cor de resina foi feito através de um pequeno incremento de resinas selecionadas e fotopolimerizadas por 20 segundos na superfície vestibular dos dentes, incremento de resina de dentina na cervical e esmalte na porção incisal, sem condicionamento prévio para comparação da cor com os dentes úmidos (Figura 16). As cores escolhidas para os dentes foram da marca Forma Trans para palatina, Palfique LX5 WE para esmalte e Luna SDI A2 dentina.

10.70614/fc671p67

Direitos autorais: © 2024 pelos autores. Creative Commons Attribution (CC BY) (https://creativecommons.org/licenses/by/4.0/).



Figura 16 - Seleção de cor das resinas

O procedimento restaurador iniciou com aplicação de ácido fosfórico a 37%(Figura 17) por 30 segundos, e lavagem com tempo de 60 segundos.



Figura 17 - Aplicação de ácido fosfórico 37%

Após a lavagem do ácido, em estrutura seca foram aplicados adesivo (Single Bond, 3M Espe, Brasil) (Figura 18) e fotopolimerizado por 20 segundos



Figura 18 - Aplicação de sistema adesivo Single Bond

Para a confecção da guia palatina foi utilizado uma guia de silicone de condensação laboratorial (Zetaplus, Zhermack, Brasil) foi testado e colocado em posição sob o arco do paciente, servindo como matriz na confecção da camada palatina das restaurações, tornando a reconstrução dessa região mais previsível a partir do modelo encerado. Com o guia de silicone posicionado, foram feitos incrementos de resina composta com auxílio de uma espátula de inserção metálica, resina forma cor translúcida (Ultradent) no espaço entre dente e base,

10.70614/fc671p67
Direitos autorais: © 2024 pelos autores. Creative Commons Attribution (CC BY) (https://creativecommons.org/licenses/by/4.0/).

seguindo da fotopolimerização por 20 segundos em cada dente (Figura 19). Após a realização da parede palatina de todos os dentes selecionados, foi aplicada resina flow nas superfícies (Figura 20), fotopolimerizados definindo a largura mesiodistal do dente e confecção da guia palatina.



Figura 19 - Confecção da região palatina



Figura 20 – Aplicação de resina flow

Para a incrementação da resina de dentina, foram utilizados Luna 2 cor A2 (SDI) (Figura 21) e Forma Trans (Ultradent) (Figura 22) entre os mamelos a fim de emitir translucidez.



Figura 21 - Inserção da resina de dentina



Figura 22 - Inserção da resina translúcida

Em seguida, foram fotopolimerizados e acrescentados a camada de esmalte em toda área, reestabelecendo por completo até a área incisal do dente. (Figura 23), ressaltando a importância de reproduzir naturalidade na anatomia dentária. Para a criação de uma textura superficial foram utilizados um pincel seco e macio (Tokuyama n 24).

10.70614/fc671p67

Direitos autorais: © 2024 pelos autores. Creative Commons Attribution (CC BY) (https://creativecommons.org/licenses/by/4.0/).



Figura 23 - Inserção da resina de esmalte

Para a remoção de excessos grosseiros foram utilizados lâmina de bisturi nº 12 e tiras de lixa de papel (Figura 24) e com auxílio da caneta de alta rotação utilizados pontas diamantadas com ponta pera 3168 (FF) na região palatina (Figura 25). Em região cervical, proximal e incisal ponta diamantada 1190 (FF) (Figura 26).



Figura 24 - Dentes após restauração



Figura 25 - Ponta diamantada 3168



Figura 26 - Ponta diamantada 1190

Com a ponta 1190 foi utilizada em região intrasulcular por apresentar-se de extremidade fina e tamanho reduzido, facilitando o acabamento e acesso a essa região, evitando injurias ao tecido periodontal. Posteriormente, foram realizados anatomia primária e secundária conforme marcação de lapís das cores azul e vermelho, com auxílio de broca multilaminada e disco de lixa (Sof - lex Pop - On 3M) (Figura 27 e 28) granulação média, para definição de ângulos, inclinações de 1/3 incisal, arestas, área de espelho e definição dos sulcos. O

10.70614/fc671p67
Direitos autorais: © 2024 pelos autores. Creative Commons Attribution (CC BY) (https://creativecommons.org/licenses/by/4.0/).

polimento foi realizado em sequência, com taças de borracha e espirais de granulação média e fina (Jiffy Natural Composite) (Figura 29,30,31 e 32) realizado sob irrigação, e discos de feltro com a pasta (Diamond Polish Ultradent) em sequência (l e II) (Figura 33A e 33B). Obtendo esse resultado imediato (Figura 34, 35 e 36).

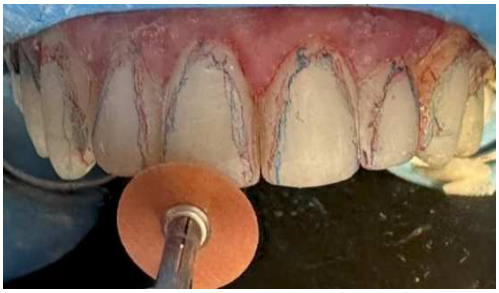

Figura 27 - Disco de lixa granulação média pop on



Figura 28 - Marcação da anatomia secundária



Figura 29 - Polimento com taça de borracha médio



Figura 30 - Polimento com espirais médio



Figura 31 - Polimento com taça fino



Figura 32 - Polimento com espirais fino

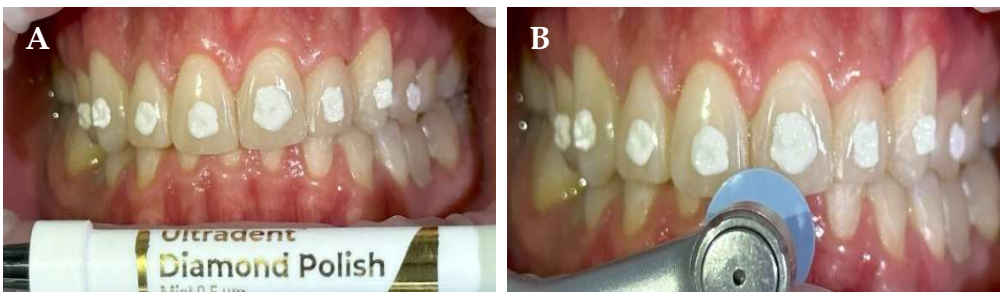

Figura 33 - Polimento com disco de feltro e pasta Diamond (A-B)

10.70614/fc671p67

Direitos autorais: © 2024 pelos autores. Creative Commons Attribution (CC BY) (https://creativecommons.org/licenses/by/4.0/).



Figura 34 - Aspecto final após acabamento e polimento



Figura 35 - Aspecto clínico inicial



Figura 36 - Aspecto clínico final após o tratamento

DISCUSSÃO

A estética dental envolve multidisciplinaridade, a busca pelo belo vem exibindo satisfação na harmonia de tecidos gengivais e dentários. Compreende-se a importância da abordagem de técnicas e objetivos em alcançar resultados esperados pelos pacientes, acatando aos limites biológicos e dos materiais utilizados, em particular em casos de sorriso gengival associado a presença de diastemas [24–26]. Para esse caso foram necessários tratamentos integrados, a qual envolveu cirurgia periodontal, clareamento dental e restaurações estéticas em resina composta.

É essencial conciliar a estética branca e vermelha. Há diversas técnicas a serem escolhidas com propósito de corrigir a desproporção do tecido gengival. O procedimento oferece ao paciente um sorriso melhorado, possibilitando resultados funcionais e estéticos além da satisfação e bem-estar para o paciente [27,28]. Por apresentar uma etiologia multifatorial, existem diferentes graus, o conhecimento auxilia no diagnóstico assegurando sucesso no procedimento, por isso a necessidade da avaliação clínica detalhada para um planejamento previsível [4,29]. Para Santos et al. [30] a conduta periodontal precisa adequar a

10.70614/fc671p67

Direitos autorais: © 2024 pelos autores. Creative Commons Attribution (CC BY) (https://creativecommons.org/licenses/by/4.0/).

forma, posição, e contorno dos tecidos gengivais para que exista harmonia [30]. Com isso, a técnica usualmente indicada para o caso foi a gengivoplastia.

Quando há crescimento anormal do tecido gengival, são formadas pseudobolsas e bolsas periodontais. Segundo Steffens *et al.* [31] as pseudobolsas formadas escondem debris, sem perda óssea. A bolsa periodontal resulta do7uio+ç aprofundamento entre sulco, gengiva e osso, caracterizando-se por perda óssea e consequente de uma doença periodontal. Nesse caso, o diagnóstico do paciente foi hiperplasia gengival com pseudobolsas.

A ozonioterapia na odontologia procura contribuir na oxigenação dos tecidos, com o propósito de aumentar a resposta do sistema imunológico. A utilização da água ozonizada em terapia local oferece efeitos positivos de estímulo desinfetante, anti-inflamatório, suprimento sanguíneo, funções regenerativas e hemostáticas [32]. Segundo Anzolin *et al.* [33] a ozonioterapia é o procedimento terapêutico para tratamentos diversos, inclusive odontológicos, a fim de aumentar a oxigenação tecidual, com efeitos bactericidas, antivirais e antifúngicas [33]. É importante salientar que pacientes relataram menos dor no pós-operatório com o uso da ozonioterapia. Nesse caso, a água ozonizada foi utilizada como solução irrigadora proporcionando uma boa restauração tecidual [34,35].

Além disso, o clareamento dental favorece a estética do sorriso destacando dentes brancos e harmônicos. É importante reconhecer a etiologia do escurecimento dentário, para que o resultado do procedimento seja eficaz [36]. Para o caso em pauta foi realizado a técnica de consultório, em duas sessões, permitindo bons resultados com o uso de peróxidos. De acordo com Pereira, *et al*. [37] o clareamento dentário realizado em consultório proporciona um manejo melhor quando comparado ao caseiro, sobre os riscos de ingestão e agressão aos tecidos moles.

Quando é necessário realizar restaurações após o clareamento dental é questionável. Para Espíndola-Castro *et al.* [24] quando a adesão é apenas em

10.70614/fc671p67
Direitos autorais: © 2024 pelos autores. Creative Commons Attribution (CC BY) (https://creativecommons.org/licenses/by/4.0/).

esmalte o procedimento restaurador poderá ser realizado imediatamente, devido a exposição do gel clareador o esmalte se torna erosivo e poroso, obtendo maior adesão do sistema adesivo nos espaços intercristalinos melhorando a força de união.

Entretanto, alguns estudos demostram que a técnica restauradora só poderá ser realizada 01 semana após o clareamento dental, pois dentre esse período é possível encontrar oxigênio residual do gel clareador, o que compromete a polimerização da resina composta, afetando a longevidade clínica [1]. A circunstância pode ser disposta pelo fato do oxigênio, que se fazer presente nos tecidos dentais, em especial na dentina, coibindo a completa polimerização, por isso são necessários esperar um tempo de dez a quinze dias para a definição da cor final [38]. Neste caso, foram aguardados um período de 15 dias.

Segundo Silva [39] é necessário a confecção de guia palatina de silicona, para possibilitar a construção da face palatina dos dentes abrangidos do preparo restaurador. Para Hermes [40], a técnica de guia palatina é a mais empregada para fechamento de diastema dental em resina composta, a qual permite um avanço no tempo do profissional, além de proporção estética e preservação de saúde gengival. Nesse caso foi realizado modelos de gesso para confecção do enceramento diagnostico a fim da visualização do resultado do tratamento.

O uso do isolamento absoluto é essencial na prática clínica e na realização de restaurações diretas, em razão aos principais benefícios oferecidos: controle da umidade pela eliminação de saliva e do fluido sanguíneo [41]. Para Dantas [42] o isolamento absoluto é de extrema importância para alcançar longevidade, visibilidade de campo de trabalho e de proteção contra a aspiração de instrumentos além de favorecer o uso do sistema autocondicionante e evitar que haja falha entre agente de adesão e fluidos. Para esse trabalho foi utilizado o isolamento absoluto.

O sistema adesivo autocondicionante contém um prime ácido, que atua simultaneamente, simplificando os passos operatórios. A adesão de esmalte é

10.70614/fc671p67
Direitos autorais: © 2024 pelos autores. Creative Commons Attribution (CC BY) (https://creativecommons.org/licenses/by/4.0/).

favorável ao uso do adesivo, obtida por embricamento micromecânica, já a adesão em dentina é mais complexa e precisa de monômeros hidrofílicos compatíveis as suas características para criar a camada híbrida. Dentre as vantagens apresentadas estão a sensibilidade dentária pós-operatória e redução na possibilidade de colapso das fibras colágenas [43–45].

Para Barbosa [43] a versatilidade do substrato dentinário não desempenha ação na resistência de união ressaltando que a adesão em esmalte é mínima quanto a dentina, porém quando prudente há grandes chances no sucesso de adesividade. O sistema adesivo autocondicionante foi escolhido com propósito de oferecer um melhor desempenho nas restaurações diretas em resina composta.

Entre as opções restauradoras, a realização de procedimentos diretos em RC é considerada minimamente invasiva, apresentando longevidade clínica, baixo investimento, reversibilidade, maior previsibilidade de resultados e mimetismo dental [42,46]. Quando utilizadas corretamente, as técnicas com materiais adesivos, proporciona praticidade e eficiência para satisfazer a estética e funcionalidade.

A escolha deve ser feita considerando as propriedades e características dos materiais [47]. Para Almeida [48] o tratamento restaurador exige boa habilidade técnica profissional do operador, respeitando todos os passos visando êxito no resultado final do procedimento. O material de escolha foras as resinas Forma TRANS, Luna SDI A2, Palfique LX5 WE, nano-híbrida e nanoparticulada, que possuem grandes benefícios, técnica rápida, segura e eficaz além de apresentar-se com uma ótima resistência, polimento e brilho.

O acabamento e polimento do caso ficaram a cargo de tiras de lixa e disco sof-lex pop-on (3M/ESPE®), pontas diamantadas nas granulações fina e extrafina, com o intuito de melhorar a texturização da restauração. No polimento usa-se materiais como: polidores expirais, taças de borrachas, disco de feltro com pasta diamantada e entre outros, aumentando, assim, o brilho e a lisura das

10.70614/fc671p67
Direitos autorais: © 2024 pelos autores. Creative Commons Attribution (CC BY) (https://creativecommons.org/licenses/by/4.0/).

restaurações favorecendo a saúde periodontal [46,49]. Para Campagnolo *et al.* [49] um aspecto importante no êxito da realização de restauração em resina composta pela técnica direta é em comparação a sua lisura superficial, a influência na estética e na longevidade do tratamento obtidas através de procedimentos de acabamento e polimento.

CONCLUSÃO

Dessa forma, concluiu-se que a inter-relação entre as especialidades da periodontia e dentística, restabeleceu aspectos funcionais e estéticos, além de elevar a autoestima do paciente, oferecendo um sorriso melhorado e harmonioso. Por isso a importância em alcançar a proporção adequada entre estética rosa e estética branca no tratamento efetivo de diastemas.

REFERÊNCIAS

1. Dias B, Santiago A et al. Diastemas: etiologia, diagnóstico e possíveis formas de reabilitação. Salusvita. 2020;39(1):129–40.

2. Mele M, Felice P, Sharma P, Mazzotti C, Bellone P, Zucchelli G. Tratamento estético da erupção passiva alterada. Periodontologia 2000,. Periodontol 2000. 2018;2(5):124–30.

3. Rodrigues DM, Barreto LS da C, Petersen RL, Ferreira V, Cavalcante DM, Barboza E dos SP. Relationship between smile type and periodontal phenotype: A clinical and tomographic cross-sectional study. J Dent. 2022 Jul 1;122.

4. El-Bokle D, Ghany AHA. A systematic diagnostic scheme for excessive gingival display "gummy smile." AJO-DO Clin Companion. 2022 Aug 1;2(4):335–43.

5. Dym H, Pierre R. Diagnosis and Treatment Approaches to a "Gummy Smile." Dent Clin North Am. 2020 Apr 1;64(2):341–9.

6. Piassi JEV, Silveira LM, Caldeira FID, Pigossi SC, Rodriguez LS. Tratamento multidisciplinar para reabilitação estética anterior: relato de caso. Arch Heal Investig. 2021 Jul 16;10(9):1420–5.

7. Capodiferro S, Kazakova R. Laser-Assisted Gingivectomy to Treat Gummy Smile. Dent Clin North Am. 2022 Jul 1;66(3):399–417.

8. Sen S, Sen S. Ozone therapy a new vista in dentistry: integrated review. Med Gas Res.

10.70614/fc671p67

Direitos autorais: © 2024 pelos autores. Creative Commons Attribution (CC BY) (https://creativecommons.org/licenses/by/4.0/).

2020 Dec 1;10(4):189–92.

9. Lacerda A, Grillo R, Barros T, Martins C, Carvalho F. Eficácia da ozonioterapia bioestimulatória: relato de caso e revisão da literatura. J Cosmet Dermatol. 2022;21:130–3.

10. Alkahtani R, Stone S, German M, Waterhouse P. A review on dental whitening. J Dent. 2020 Sep 1;100.

11. Rodríguez-Martínez J, Valiente M, Sánchez-Martín MJ. Tooth whitening: From the established treatments to novel approaches to prevent side effects. J Esthet Restor Dent. 2019 Sep 1;31(5):431–40.

12. Zavanelli AC, Alexandre RS de, Bordignon LS, Silva AO da, Santos Neto OM, Mazaro JVQ. Reconstrução estética anterior baseada no planejamento digital do sorriso. Rev Odontol Araçatuba. 2019;40(2):9–14.

13. Panes C, del Sol M, Panes C, del Sol M. Diastema (διαστημα): precisando terminologia anatomica. Int J Morphol. 2020 Feb 1;38(1):222–5.

14. Kumar N, Daigavane P. Midline Diastema Closure Using an M Spring in a Young Adult: A Case Report. Cureus. 2022 Oct 28;14(10).

15. Blatz MB, Chiche G, Bahat O, Roblee R, Coachman C, Heymann HO. Evolution of Aesthetic Dentistry. J Dent Res. 2019;98(12):1294–304.

16. Souza FB, Sousa GA, Silva JSG da, Vilar HV de A, Almeida CA da S. Fechamento de diastema interincisivos: comparativo entre tratamento restaurador e ortodôntico. Rev Eletrônica Acervo Odontológico. 2022 Sep 23;4:e10711–e10711.

17. Perdigão J, Araujo E, Ramos RQ, Gomes G, Pizzolotto L. Adhesive dentistry: Current concepts and clinical considerations. J Esthet Restor Dent. 2021 Jan 1;33(1):51–68.

18. Kaptan US, Aslan A, Lüleci HB, Ergüden B, Çöpoğlu MT, Oflaz H, et al. Investigation of antimicrobial and mechanical effects of functional nanoparticles in novel dental resin composites. J Dent. 2022 Aug 1;123.

19. Rosin M, Froehlich L, Mazur N, Bervian RK, Santana SC, Piana EA, et al. Resinas compostas: uma revisão de literatura. Res Soc Dev. 2022 Oct 6;11(13):e257111335128–e257111335128.

20. Matos KF, Lavor LQ, Fontes NM. Análise de diferentes sistemas adesivos em estudos in vitro: uma revisão. Arch Heal Investig. 2021 Apr 7;10(4):647–53.

21. Froehlich L, Rosin M, Mazur N, Boffo BS, Oliveira HP de, Zanchin C, et al. Sistemas adesivos: uma revisão da literatura. Res Soc Dev. 2021 Feb 19;10(2):e36510212612–e36510212612 .

22. Yassmin F, Blatz MB. The Impact of Digital Dentistry in Interdisciplinary Esthetic Treatment. Compend Contin Educ Dent. 2022;43(9):571–6; quiz 577.

23. Etienne O, Nguyen T. Esthetic mock-ups: a clinical study of reproducibility. Int J Esthet Dent. 2021;16(3):310–23.

24. Espindola-Castro LF, Monteiro GQM, Ortigoza LS, Silva CH V, Souto-Maior JR. Multidisciplinary approach to smile restoration: gingivoplasty, tooth bleaching, and dental re-anatomization. Compendium. 2019;40(9).

10.70614/fc671p67

Direitos autorais: © 2024 pelos autores. Creative Commons Attribution (CC BY) (https://creativecommons.org/licenses/by/4.0/).

25. Braz J. hea.rev., Curitiba, v3, n. 6, p.17281-17289 nov./dez.2020.

26. SEI D. [sem título]. Res Soc Dev. 2021;10(1):16310111565.

27. Braz. J. of Develop.,Curitiba, v.6, n.12,p.97971-97983dec.2020.

28. Barros SCN, Silveira PV da. Otimização da estética branca e vermelha. Brazilian J Case Reports. 2022 Aug 4;2(Suppl.2):25–25.

29. Kalsi HJ, Bomfim DI, Hussain Z, Rodriguez JM, Darbar U. Crown Lengthening surgery: An overview. Prim Dent J. 2020 Jan 29;8(4):48–53.

30. Santos HP, Carvalho JO, Milhomem CNR, Santos AF. Tratamento multidisciplinar para correção estética do sorriso: relato de caso clínico. Facit Bus Technol J. 2021;30(1):297–309.

31. Steffens JP, Marcantonio rac. Classificação das doenças e condições periodontais e peri-implantares 2018: guia prático e pontos-chave. Rev odontol UNESP [internet]. 2018;47(4):189–97.

32. Barczyk I, Masłyk D, Walczuk N, Kijak K, Skomro P, Gronwald H, et al. Potential clinical applications of ozone therapy in dental specialties—a literature review, supported by own observations. Int J Environ Res Public Health. 2023;20(3):1–21.

33. Anzolin A, Da Silveira-Kaross N, Bertol C. Ozonated oil in wound healing: what has already been proven? Med Gas Res. 2020 Mar 1;10(1):54.

34. Souza ABS, Souza R, Levino T, Em Biomedicina G, Calado AJ, et al. Os efeitos estéticos da ozonioterapia no Brasil: revisão de literatura: The aesthetic effects of ozone therapy in Brazil: literature review. Brazilian J Heal Rev. 2022 Jul 28;5(4):13392–402.

35. Lima MJA, Felix EP, Cardoso AA. Ozone applications and implications for industry, environment, and health. Quim Nova. 2021;44(9):1151–8.

36. Martins BC. Reabilitação estética em resina composta associada a clareamento dental: relato de caso clínico. Universidade Federal de Uberlândia; 2021.

37. Pereira MR, Valeeiro LL, Coelho UP, Garcia NG. Reabilitação estética com resina composta em paciente jovem: relato de caso clínico. Rev Odontológica do Bras Cent. 2020 Sep 11;29(88):24–8.

38. Bento M de J, Bento VAA, Castillo DB, Pereira FA. Impacto psicossocial na reabilitação estética anterior com resina composta direta: relato de caso. Arch Heal Investig. 2021;10(2):209–14.

39. Silva AB da, Cunha TFC da. Fechamento de diastema em dentes anterossuperiores com resina composta: relato de caso. Brazilian J Dev. 2021 Dec 29;7(12):116590–602.

40. Hermes SR, Platen MA, Rosa J da, Krabbe W, Froemming CR, Brandalise I de M, et al. Fechamento de diastema interincisivos superiores com resina composta através da técnica da muralha de silicone: relato de caso. Most Extensão, Ciência e Tecnol da Unisc. 2020 Oct 15;0(1):391.

41. Benevides AAA, Venâncio AEF, Feitosa VP. A influência do isolamento absoluto no sucesso de restaurações diretas e tratamento endodôntico: uma revisão de literatura. Rev Odontológica Araçatuba. 2019;40(1):35–40.

42. Dantas MVO, Nogueira PL, Araújo A da S, Silva QP da, Lima F de O, Penha ES da, et al.

10.70614/fc671p67

Direitos autorais: © 2024 pelos autores. Creative Commons Attribution (CC BY) (https://creativecommons.org/licenses/by/4.0/).

Fechamento de diastema com auxílio de guia palatino: relato de caso. Res Soc Dev. 2020;9(7):e46973834.

43. Barbosa RF, Silva IGL, Pereira JECH, Moraes GR De, Rezende ATP, Cabral LL. Efetividade dos sistemas adesivos autocondicionantes no esmalte dentário. Cad Grad - Ciências Biológicas e da Saúde - UNIT - ALAGOAS. 2019 Nov 6;5(3):117–117.

44. Dias GEB. A utilização de sistemas adesivos autocondicionantes acarreta menor sensibilidade pós-operatória em restaurações de lesões cervicais não cariosas comparada ao uso de um adesivo condicionante total: revisão sistemática. Anima Educação; 2022.

45. Hofstaetter V. Sistemas adesivos autocondicionantes: uma revisão de literatura.

46. Lima Júnior DA de, Nogueira Filho R, Batista MRA de J, Couto GAS do, Lima DM, Firoozmand LM. Qual a importância do acabamento e polimento em restaurações diretas de resinas compostas nos dentes anteriores? Res Soc Dev. 2022;11(12):e535111234561.

47. Rezende JA, Lima Y, Aguiar J, Costa C, Yamashita RK. fechamento de diastemas com resina composta usando a técnica da muralha : revisão de literatura. Facit Bus Technol J. 2023;1(27):4281.

48. Almeida RR, Carvalho GAO, Câmara JVF, Pierote JJA. Restauração em resina composta para fechamento de diastema: relato de caso. Res Soc Dev. 2020;9(7):e644974703.

49. Campagnolo V, Antunes E, Cemin J, Pissaia J, Pissaia J, Campos L. Correção de diastemas por meio de restaurações diretas em resina composta: relato de caso clínico. Rev Expressão Católica Saúde. 2019;4(2):52–60.n Palliat Med. 2022;11(7):2478-2491.

10.70614/fc671p67

Direitos autorais: © 2024 pelos autores. Creative Commons Attribution (CC BY) (https://creativecommons.org/licenses/by/4.0/).