RCO
Revista Clínica de Odontologia

Confecção de prótese obturadora em paciente com sequelas de mucormicose maxilar

Fabrication of an obturator prosthesis in a patient with maxillary mucormycosis sequelae

Luis Pablo Herrera Tinajero
Fernando Antonio Núñez Aguirre
Claudia Ivette Bujanda Ríos
Faculdade de Odontologia, Universidade Autônoma de Chihuahua

Como citar: Tinajero LPH, Aguirre FAN, Ríos CIB. Confecção de prótese obturadora em paciente com sequelas de mucormicose maxilar. Revista Clínica de Odontologia. 2026;8(1):158-163.

RESUMO

Introdução: As perdas palatinas podem ocorrer tanto por fatores congênitos quanto adquiridos. A mucormicose é uma infecção fúngica causada por fungos mucorais que proliferam até destruir os tecidos. A prótese bucomaxilofacial concentra-se na restauração desses defeitos por meio de uma prótese obturadora. **Relato de caso:** Paciente do sexo feminino, 72 anos de idade, solicita a confecção de prótese, referindo perda de parte do palato devido à mucormicose. Após avaliação de condições favoráveis, foi confeccionada uma prótese obturadora. Realizou-se moldagem inicial, confecção de prótese transicional, elaboração de moldeiras individualizadas, bases de registro, montagem de roletes, determinação da dimensão vertical para articulação. Posteriormente, verificou-se a oclusão, realizou-se moldagem final e acrilização. **Discussão:** A remoção cirúrgica de tumores no palato afeta a qualidade de vida do paciente; a confecção de uma prótese obturadora contribui para a recuperação dessas funções. **Conclusão:** Foi possível confeccionar uma prótese obturadora com resultados favoráveis.

Palavras-chave: Obturadores palatinos. Prótese bucomaxilofacial. Reabilitação oral.

INTRODUÇÃO

As perdas do palato podem ocorrer tanto por fatores congênitos quanto adquiridos, causando problemas emocionais e funcionais, como deglutição, fonação, mastigação e respiração. A mucormicose é uma infecção fúngica angioinvasiva que se inicia pela inalação de esporos, geralmente da família dos zigomicetos, que se fixam nos seios paranasais, invadem os vasos sanguíneos do

tecido e podem disseminar-se para diferentes sistemas corporais, como pulmões, sistema nervoso central, seios paranasais, sistema gastrointestinal e pele. Esse fungo assume a forma de hifas nos tecidos e cresce até formar um extenso micélio que infiltra os tecidos circundantes, causando necrose localizada.

O prognóstico depende do momento do diagnóstico, bem como do grau de imunodeficiência subjacente do paciente, estimando-se uma mortalidade que varia entre 25% e 87%, dependendo do sítio da infecção[1,2,3].

No caso da mucormicose maxilar, o tratamento inclui terapia antifúngica e ressecção cirúrgica do tecido afetado. Por se tratar de um tratamento invasivo, provoca sequelas nas funções estomatológicas, tais como respiração, fonação, mastigação e deglutição, comprometendo a qualidade de vida do paciente[4].

A Prótese Bucomaxilofacial é o ramo da odontologia que restaura estruturas estomatognáticas e faciais por meio da confecção de dispositivos artificiais que substituem as estruturas perdidas, devolvendo estética e função.

Dessa forma, o tratamento reabilitador deve ser multidisciplinar, visando à qualidade de vida e à saúde psicológica do paciente[5].

RELATO DE CASO

Paciente do sexo feminino, 72 anos de idade, apresenta-se após ressecção cirúrgica de úlcera necrótica com diagnóstico de mucormicose. Como antecedentes, apresenta Diabetes Mellitus tipo II há 16 anos, quadro de anemia e dificuldade de deglutição. Ao exame clínico, observou-se defeito palatino Classe I de Aramany, com comunicação buco-sinusal, edentulismo total, rebordo Classe V segundo a classificação de Atwood, em formato de "V" e arcada triangular, nível ósseo reduzido, tecido de coloração rosa pálida sem irritação ou inflamação (Figura 1). Procedeu-se à confecção de prótese total com obturador palatino.

10.70614/sjh0e759
Direitos autorais: © 2026 pelos autores. Creative Commons Attribution (CC BY) (https://creativecommons.org/licenses/by/4.0/).

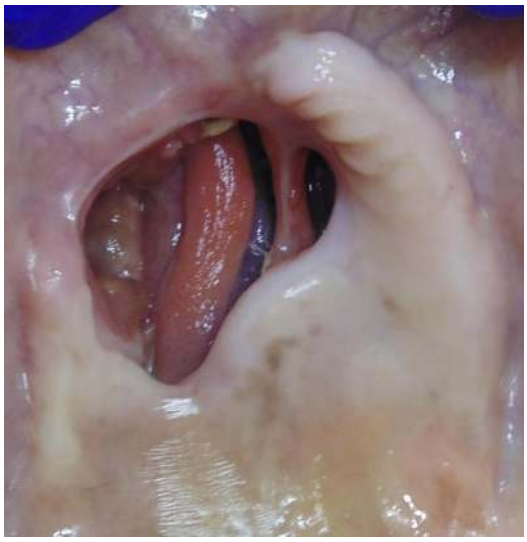

Figura 1. Defeito no palato

Foram realizadas moldagens mucostáticas com silicone de condensação (Zeta Plus Zhermack); os modelos de trabalho foram vazados em gesso pedra (Figura 2) e confeccionaram-se moldeiras individualizadas com lâminas de resina fotopolimerizável (Palatray XL). No mesmo modelo, foi confeccionado o obturador temporário com resina acrílica autopolimerizável (Figura 3), utilizando resina resiliente para obturação do defeito (Flexacryl Soft-Pound Package).



Figura 2. Modelo de trabalho

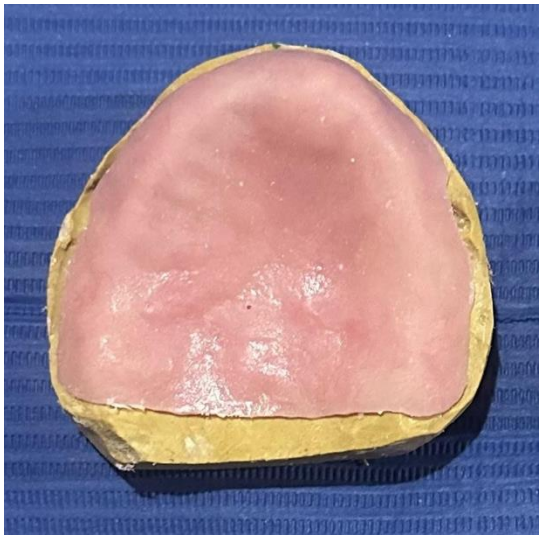

Figura 3. Obturador temporário

Realizou-se moldagem com moldeiras individualizadas, sendo os modelos novamente vazados em gesso pedra. Posteriormente, confeccionaram-se bases de registro com resina acrílica autopolimerizável, com remoção de

10.70614/sjh0e759

Direitos autorais: © 2026 pelos autores. Creative Commons Attribution (CC BY) (https://creativecommons.org/licenses/by/4.0/).

excessos e colocação de roletes de cera rosa de uso universal. Em seguida, determinou-se a dimensão vertical considerando os terços faciais; procedeu-se à seleção dos dentes, montagem, caracterização gengival e prova em cera (Figura 4).



Figura 4. Prova em cera

A oclusão foi verificada; em seguida, realizou-se moldagem final com silicone leve (Figura 5), inclusão em mufla e, finalmente, acrilização com material termopolimerizável. Posteriormente, foram removidos os excessos e realizado o polimento com puliacryl e branco de Espanha.

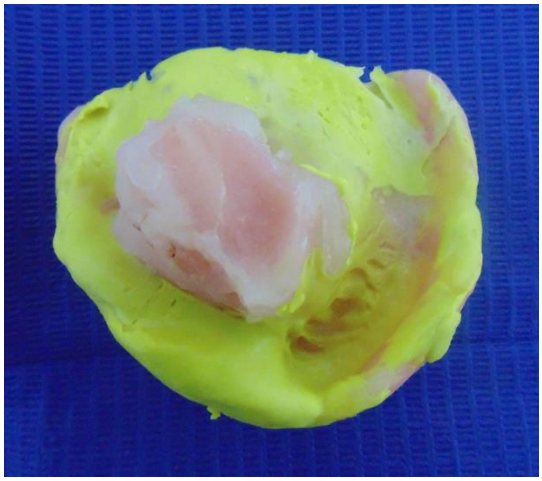

Figura 5. Moldagem final com porção obturadora

Por fim, a prótese foi instalada na paciente, eliminaram-se pontos de irritação, forneceram-se instruções para inserção e remoção, bem como técnicas de higiene adequadas, e foi agendada consulta de acompanhamento (Figura 6).

10.70614/sjh0e759

Direitos autorais: © 2026 pelos autores. Creative Commons Attribution (CC BY) (https://creativecommons.org/licenses/by/4.0/).



Figura 6. Inserção da prótese

DISCUSSÃO

A remoção de lesões na cavidade oral pode ocasionar defeitos teciduais com consequências para a saúde bucal, influenciando a qualidade de vida dos pacientes. No caso das ressecções palatinas, há risco de comprometimento das funções de mastigação, deglutição, fala e estética, devido à comunicação buco-sinusal resultante do procedimento cirúrgico[5].

Entre as diversas próteses bucomaxilofaciais existentes, as próteses obturadoras auxiliam no restabelecimento dessas funções, contribuindo para a qualidade de vida e a recuperação emocional do paciente, pois além de facilitar a alimentação e a deglutição, previnem contaminação, infecções e hemorragias.

Deve-se considerar a confecção de uma prótese adequada para cada paciente, de acordo com suas necessidades, desde que se cumpram os objetivos do tratamento protético, como neste caso: o obturador para separar a cavidade nasal da cavidade oral, além da reposição dentária para restabelecer a oclusão, a relação cêntrica e a mastigação [6].

CONCLUSÃO

10.70614/sjh0e759

Direitos autorais: © 2026 pelos autores. Creative Commons Attribution (CC BY) (https://creativecommons.org/licenses/by/4.0/).

O resultado da reabilitação por meio de uma prótese obturadora foi favorável, resolvendo problemas estéticos e funcionais. Recomenda-se acompanhamento periódico para avaliação das condições teciduais e realização de ajustes quando necessário.

REFERÊNCIAS

1. Hernández JL, Buckley CJ. Mucormicosis. Treasure Island, Florida: StatPearls 2023

2. Baños TE, Hernández RA, Vidales JA, Vela A, Reyes E, Mata FU, Santos YD. Mucormicosis maxilar asociado a COVID-19, tratamiento médico-quirúrgico y manejo multidisciplinario. Reporte de caso. México: Revista de Sanidad Militar, 2023; vol .77(3):1-8.

3. Martín MT, Salavert M. Mucormycosis: Current and future management perspective. España: Revista iberoamericana de micologia 2021; vol. 38(2):91–100.

4. Dos Santos RLO, Elchin CB, Guiguer VA, Vasconcelos DM, Ferreira MD, Dias RB, Sugaya NN, Paula CR, Coto NP. Diagnosis, treatment and maxillofacial rehabilitation in rhinocerebral mucormycosis patient: A case report and review of the literature. Brasil +: Journal de Mycologie Medicale, 2022; vol. 32(1): 101211.

5. Brentegani MJS, Poluha Rl. Reabilitação Com Prótese Bucomaxilofacial Revisão De Literatura; Frehabilitation With Maxillofacial Prosthetics. Araçatuba, Brasil: Revista Odontológica De Araçatuba, 2023; vol. 44(1): 47-52.

6. Patricio AM, Barroso CEOF, Ayres IM, Ferreira JD, Bueno JR, Oliveira PNA de. Reabilitação com próteses obturadoras em pacientes após maxilectomia: Uma revisão integrativa de literatura. Brasil: Psicodebate, 2024; 10(Supl1): 168-82.

10.70614/sjh0e759

Direitos autorais: © 2026 pelos autores. Creative Commons Attribution (CC BY) (https://creativecommons.org/licenses/by/4.0/).