Revista Clínica de Odontologia

Fechamento de diastemas com faceta direta de resina composta: relato de caso

Recebido: 15-09-2023 | Aceito: 25-10-2023 | Publicado: 17-10-2023

Karoline Corrêa Vasconcelos
Faculdade do Amazonas (IAES), Brasil.
E-mail: karoline-vasconcelos@live.com

Fernando dos Santos Gonçalves Júnior
Faculdade do Amazonas (IAES), Brasil.
E-mail: nando.contato92@gmail.com

Guilherme Motta Antunes Ferreira
Faculdade do Amazonas (IAES), Brasil.
E-mail: guimottantferreira@gmail.com

Kathleen Rebelo de Sousa
Faculdade do Amazonas (IAES), Brasil.
E-mail: kathleenrebelo@gmail.com

Márcio Langbeck Castelo Branco
Faculdade do Amazonas (IAES), Brasil.
E-mail: marcio.langbeck@gmail.com

Luã Lopes Borges
Faculdade do Amazonas (IAES), Brasil.
E-mail: lua.diretoria.iaes@gmail.com

Alberto Tadeu do Nascimento Borges
Faculdade do Amazonas (IAES), Brasil.
E-mail: atadeuborges@gmail.com

Zobélia Maria de Souza Lopes
Faculdade do Amazonas (IAES), Brasil.
E-mail: zobelialopes@gmail.com

Como citar: Vasconcelos KC, Gonçalves Júnior FS, Ferreira GMA, Sousa KR, Castelo Branco ML, Borges LL, et al. Fechamento de diastemas com faceta direta de resina composta: relato de caso. Revista Clínica de Odontologia. 2023;5(1):17-27.

RESUMO

A busca por um padrão estético está cada vez mais frequente e restabelecer um sorriso harmônico representa um verdadeiro desafio para a odontologia restauradora. As resinas compostas são materiais estéticos e adesivos que tem recebido especial atenção por garantir resultado previsível e duradouro com mínimo sacrifício do dente, passou a ser indicada para utilização em diferentes situações clínicas. A técnica de confecção das facetas diretas é simples, porém demanda critério e atenção desde a sua indicação até as etapas finais de sua execução. O procedimento tem altos índices de sucesso e resultado previsíveis com longevidade desejáveis para dentes anteriores. O objetivo deste trabalho foi apresentar um caso clínico de fechamento de diastema com facetas diretas em resina compostas em dentes anteriores e primeiros pré-molares superiores, com o auxílio do enceramento diagnóstico para uma melhor precisão do trabalho em dentes anteriores. Concluiu-se que a aplicação da técnica restauradora direta permitiu um tratamento rápido,

de baixo, custo e menos invasivo. Proporcionando um resultado satisfatório, elevando a autoestima e permitindo um restabelecimento na estética facial da paciente.

Palavras-chave: Facetas Diretas. Estética. Fechamento De Diastema. Resina Composta.

ABSTRACT

The search for an aesthetic standard is increasingly frequent and restoring a harmonious smile represents a real challenge for restorative dentistry. Composite resins are aesthetic and adhesive materials that have received special attention for ensuring predictable and lasting results with minimal tooth sacrifice. The technique of making direct veneers is simple, but requires discretion and attention from its indication to the final stages of its execution. The procedure has high success rates and predictable results with desirable longevity for anterior teeth. The objective of this study was to present a clinical case of diastema closure with direct composite resin veneers on anterior teeth and maxillary first premolars, with the aid of diagnostic wax-up for better accuracy of work on anterior teeth. It is concluded that the application of the direct restorative technique allowed a fast, low, cost and less invasive treatment. Providing a satisfactory result, raising self-esteem and allowing a restoration of the patient's facial aesthetics.

Keywords: Direct Facets. Aesthetics. Diastema Closure. Composite Resin.

INTRODUÇÃO

Em todo o mundo, tem havido um interesse intenso no perfil estético em geral e na Odontologia Estética em particular[1–3]. A demanda estética por um sorriso perfeito vem crescendo rapidamente ano após ano, como uma importante forma de melhorar a aceitação do paciente com a aparência do dente, especialmente relacionada às mudanças de cor e alinhamento[4,5]. A estética do sorriso parece ser claramente afetada por alterações dentárias como sorriso gengival e diastemas[6–8].

O diastema é descrito como espaçamento da linha média anterior maior que 0,5 mm entre as superfícies proximais dos dentes adjacentes[4,9,10]. Diastemas na região ântero-superior são maloclusões frequentes na dentição permanente, afetando 1,2% a 22% da população[6,11,12]. O diastema da linha média tem etiologia multifatorial[3,9], porém, algumas causas são descritas como proclinação dos incisivos superiores, freio labial, coalescência incompleta do septo interdental, pseudo-microdontia, presença de um mesiodens, patologias (por exemplo, cistos na região da linha média) e, provavelmente, genética[3,13].

10.70614/e44nnj92

Direitos autorais: © 2024 pelos autores. Creative Commons Attribution (CC BY) (https://creativecommons.org/licenses/by/4.0/).

Algumas abordagens clínicas são utilizadas para o tratamento de fechamento de diastemas, como correções ortodônticas, procedimentos restauradores diretos e/ou indireto ou a combinação de ambos[14,15]. Com a evolução da Odontologia adesiva, as facetas de porcelana ou resina composta são comumente utilizadas[7,12]. As resinas compostas diretas em casos de fechamento de diastemas permitem ao dentista e ao paciente controle total na formação do sorriso natural, além de ser o principal material para restauração de dentes anteriores e posteriores nos dias de hoje[3,7,9,13,16,17].

As facetas diretas de resina composta podem produzir uma restauração de diastema muito realista em uma única consulta conveniente, sem a necessidade de preparação do dente[16,18]. No entanto, a técnica requer habilidades avançadas de escultura e acabamento para obter uma restauração perfeitamente polida com forma anatômica ideal e sem triângulo escuro residual na ameia gengival[10,13,16,18]. A técnica e o material apropriados para um paciente são baseados no tempo, limitações físicas, psicológicas e econômicas[10,15]. Existem técnicas que permitem polir manualmente a superfície cerâmica de forma a manter um certo grau de nano rugosidade na superfície, de modo a obter um compósito semelhante ao reflexo da luz[17,19].

Sendo assim, a indicação do material restaurador para confecção de restauração direta depende da avaliação por parte do profissional, que deve analisar a situação clínica e definir o tratamento que julgar mais adequado para o caso[4,5]. As facetas estéticas são restaurações que recobrem as superfícies vestibulares, proximais, e por vezes, a superfícies incisais, de dentes superiores e inferiores[12,19].

A restauração direta com resina composta apresenta várias vantagens distintas, como conservação da estrutura dentária, reversibilidade do procedimento, menor custo para o paciente e relativa facilidade de adição ou remoção de materiais quando necessário e pode ser realizado em uma única sessão[20,21]. Alterações de cor tem sido relatadas, que podem estar associadas à absorção de água, reação química, hábitos alimentares e tabagísticos, higiene bucal deficiente e rugosidade da superfície da restauração[2]. As falhas das facetas de resina composta direta ocorrem devido à baixa resistência ao tingimento e ao desgaste relacionado às resinas compostas[8,22].

Para garantir que o tratamento atenda à demanda estética do paciente, o enceramento diagnóstico é fortemente recomendado antes do tratamento definitivo[23,24]. O enceramento convencional envolve a alteração da morfologia do dente

10.70614/e44nnj92
Direitos autorais: © 2024 pelos autores. Creative Commons Attribution (CC BY) (https://creativecommons.org/licenses/by/4.0/).

do molde dentário pela adição de cera. Portanto, o enceramento diagnóstico simula o possível tratamento odontológico e melhora a comunicação entre o paciente e o técnico em prótese dentária. Além disso, o enceramento pode ser utilizado para controlar a preparação do dente e a fabricação de restaurações provisórias[25,26].

Com isso, o objetivo deste trabalho foi apresentar um caso clínico de fechamento de diastema com facetas diretas em resina compostas em dentes anteriores e primeiros pré-molares superiores, com o auxílio do enceramento diagnóstico para uma melhor precisão do trabalho em dentes anteriores.

RELATO DE CASO

Paciente T.R., 25 anos, gênero feminino, compareceu a clínica da Faculdade do Amazonas – IAES, queixando-se dos espaços entre os dentes da frente. A paciente relatou que foi submetida a tratamento ortodôntico e, após alguns anos, observou que abriu um diastema. Na anamnese detalhada da paciente não foram constatados problemas de saúde ou alterações sistêmicas. Depois de realizados os exames clínicos, foi constatado que no exame extraoral não apresentava alterações aparentes e no exame intraoral foi observado à presença de diastema entre os elementos dentários anteriores e primeiros pré-superiores.

Como plano de tratamento, optou-se por restaurações diretas em resina composta, tendo em vista menor tempo de tratamento e seu baixo custo. Após a assinatura do Termo de Consentimento Livre e Esclarecimento – TLCE e Autorização de Uso de Imagem, o plano de tratamento seguiu-se com o registro de tomada de fotos iniciais (Figura 1A, B e C, 2 A-B, 3 A-B).



Figura 1 (A) - Aspecto Inicial lateral direito; (B) - Aspecto Inicial frontal e; (C) - Aspecto Inicial lateral esquerdo.

10.70614/e44nnj92
Direitos autorais: © 2024 pelos autores. Creative Commons Attribution (CC BY) (https://creativecommons.org/licenses/by/4.0/).



Figura 2 (A) - Vista frontal do diastema, (B) - Vista frontal do aspecto da mordida.

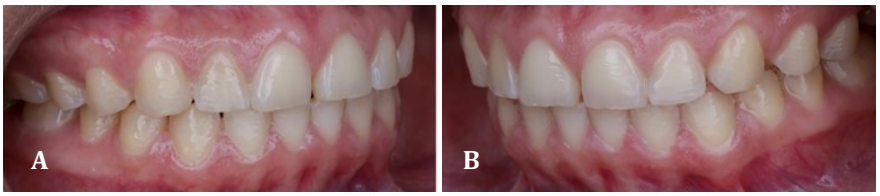

Figura 3 (A) – Aspecto lateral incisal direito, (B) - Aspecto lateral incisal esquerdo.

Para a obtenção dos modelos de estudo, o arco superior foi moldado com alginato tipo I (Jeltrate Plus, Dentsplay, Brasil) e vazados com gesso especial (Vênus tipo IV, Yamay, Brasil). O modelo foi enviado ao laboratório de prótese para o enceramento e diagnóstico (Figura 4A). A paciente informou o desejo de clarear seus dentes antes do tratamento estético, o qual foi realizado pela técnica de consultório. Inicialmente, com aplicação de clareamento externo de todos os dentes aparentes com peróxido de hidrogênio 37,5% (Pola Office + 37,5% SDI Bayswater, Victoria, Austrália) (Figura 4B)

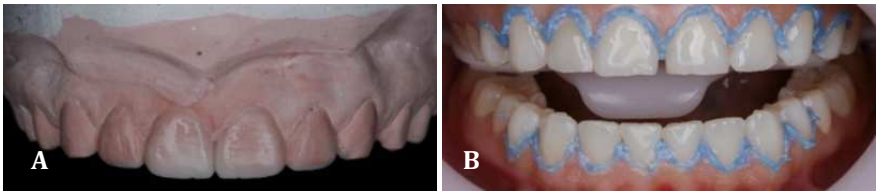

Figura 4 (A) – Enceramento diagnóstico com fechamento dos diastemas, (B) – clareamento externo com peróxido de hidrogênio 37,5%. Registro fotográfico de 3 sessões.

Na sequência, o registro de cor inicial foi realizado com auxílio de escala de cor (Vita Classical, Wilcos, Brasil), sob luz natural, atribuindo cor A1. Procedeu-se o isolamento relativo do campo operatório, e um afastamento gengival com fio retrator nº 00 (Ultrapak, Ultradent, EUA) nos elementos 11,12,21,22 (Figura 5A). Não houve realização de preparo dentário ou confecção de bisel. Foi realizado condicionamento com ácido fosfórico 37% (Condac 37, FGM, Brasil) durante 30 segundos em esmalte, (Figura 5B) seguido de secagem e posterior aplicação do sistema adesivo (Schotchbond, 3M ESPE, EUA) durante 10 segundos. Procedeu-se a confecção da concha palatina, com resina translúcida (Filtek Z350XT CT - 3M ESPE, EUA) (Figura 6 A-B).

10.70614/e44nnj92

Direitos autorais: © 2024 pelos autores. Creative Commons Attribution (CC BY) (https://creativecommons.org/licenses/by/4.0/).

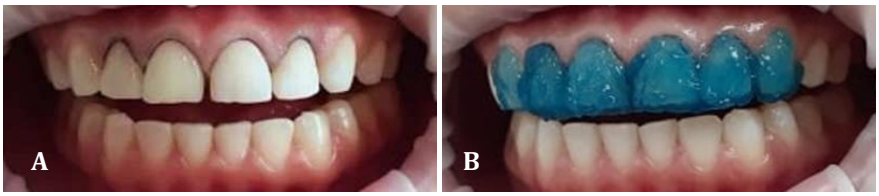

Figura 5 (A) – Fio retrator nº 00 posicionado e estratificação dos dentes 11,12,21,22, (B) – condicionamento com ácido fosfórico dos elementos 11,12,21,22.

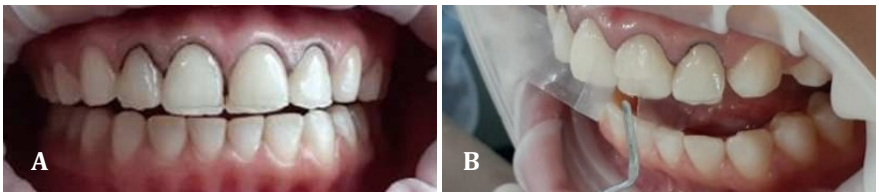

Figura 6 (A) – Concha palatina e faces proximais confeccionadas dos elementos 11,12,21,22, (B) - Aplicação da resina.

Iniciou-se a inserção da resina composta na cor A1 (Filtek Z350 XT, 3M ESPE®, St Paul, EUA) relativa ao esmalte palatino, uma vez restaurado o esmalte palatino, procedeu-se a aplicação de uma resina incisal, (Filtek Z350 XT, 3M ESPE®, St Paul, EUA) para reproduzir a forma e o conteúdo da parte incisal do dente. Em seguida, inseriram-se porções de resina composta relativa ao esmalte na cor A1 (Filtek Z350 XT, 3M ESPE®, St Paul, EUA) reproduzindo a forma dental conforme o enceramento diagnóstico. Seguindo assim nos elementos 12, 11, 21, 22 conforme o planejamento. Realizou-se depois o acabamento com ponta de silicone abrasiva de acabamento e polimento para resina composta Enhance (Dentsply, Brasil). Por fim, foi realizado o polimento com disco de feltro Diamond (FGM, Brasil) e pasta para polimento diamantada, para a obtenção adequada de lisura superficial e textura das restaurações (Figura 7 A-B).

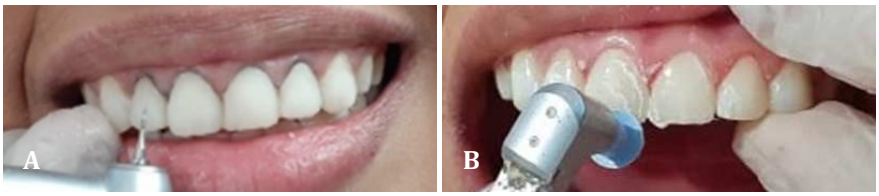

Figura 7 (A) – Acabamento, (B) – Polimento

As facetas direta de resina composta resultaram em um excelente aspecto estético, excelente adaptação e proporcionaram uma harmonia para face e sorrso da paciente (Figura 8 A-B).

10.70614/e44nnj92
Direitos autorais: © 2024 pelos autores. Creative Commons Attribution (CC BY) (https://creativecommons.org/licenses/by/4.0/).



Figura 8 (A) – Vista frontal do diastema, (B) - Aspecto final do sorriso após o fechamento de diastemas com faceta direta de resina composta

DISCUSSÃO

O fechamento de diastemas é um dos tratamentos mais demandados em odontologia estética, idealmente, o tratamento ortodôntico deve ser realizado para proporcionar relações espaciais adequadas e boa oclusão. De acordo com o estudo de Gresnigt et al.[21] diastemas é também conhecido como espaço negativo, um diastema cria uma mancha escura dentro de um sorriso, como mostra a escuridão da parte de trás da boca. Portanto, Nokar et al.[26] afirmaram que o fechamento de um diastema ajuda a melhorar a aparência de um sorriso, e cada vez mais paciente procura uma solução para as lacunas em sua dentição. No caso clínico apresentado, a paciente procurou tratamento para fechamento do diastema devido afetar a sua autoestima.

Estudos clínicos realizados por Maluly-Proni et al.[12] e Guarnieri et al.[22] mostratram que os diastemas podem ser fechados ortodonticamente ou por meio da Odontologia Restauradora. Usando braquetes, aparelhos removíveis ou matrizes transparentes para mover os dentes, a ortodontia pode reposicionar os dentes dentro de um arco para fechar o espaço. Mathias et al.[4] e Poubel et al.[15] afirmaram que a restauração aumenta a dimensão do dente para fechar o espaço, enquanto a posição da raiz permanece a mesma, e pode ser completada com compósito ou porcelana colocada interproximalmente para fechar o espaço No caso clínico apresentado, a opção para fechamento do diastema foi utilizando faceta direta com resina composta.

As facetas diretas de resina composta são feitas de um material de resina composta aplicada diretamente nos dentes[1,16]. Além disso, o estudo de Alshali e Asali[25] utilizou o mesmo método para o fechamento de diastemas, demonstrando que esse método possui custo mais baixo, processo de aplicação mais curto quando folheados diretos e pode

10.70614/e44nnj92
Direitos autorais: © 2024 pelos autores. Creative Commons Attribution (CC BY) (https://creativecommons.org/licenses/by/4.0/).

encobrir muitos problemas estéticos, incluindo dentes deformados, descolorações e outros defeitos. Mathias et al.[4] acrescentam ainda que esse procedimento não demora muito para o dentista preparar os dentes para a aplicação das facetas, e o processo de aplicação é considerado minimamente invasivo. Nesse contexto, para o presente estudo de caso foi indicado o tratamento de faceta direta de resina composta, conforme mencionado pelos autores.

De acordo com Korkut, Yanikoglu, Tagtekin[9] e Ferronato et al.[19], o processo é iniciado com a limpeza dos dentes e preparação para a aplicação. Portanto, o dentista pode ter que remover uma fina camada de esmalte para ajudar o material a aderir aos dentes. Às vezes, os dentes não precisam ser cortados se forem necessárias pequenas alterações na forma ou na cor. Corrobora Gomes et al.[18] que antes de aplicar as facetas diretas, o dentista faz o condicionamento ácido do esmalte dos dentes para ajudar na adesão, em seguida, é aplicada uma cola adesiva para ajudar o material de resina composta a aderir aos dentes. No caso clínico apresentado, o procedimento realizado foi semelhante ao dos autores supracitados.

Alguns estudos afirmaram[27] limitações para o uso de facetas diretas de resina composta, como a instabilidade de cor associada à dificuldade de execução da restauração, tornam esta técnica um trabalho árduo para o dentista. Tauböck et al.[28] acrescentaram que além das preocupações epidemiológicas, o desgaste dentário pode se manifestar de forma grave e levar à hipersensibilidade dentária, perda da dimensão vertical da oclusão, comprometimento estético e comprometimento da qualidade de vida relacionada à saúde bucal no nível individual do paciente. No caso clínico apresentado, não ocorreu limitações ou falhas conforme elucidado pelos autores.

No estudo de Novelli e Scribante[16], utilizou-se camadas muito finas do material composto à superfície dos dentes, sendo endurecida rapidamente as camadas da resina composta com uma luz, sendo possível escolher a tonalidade ou cor que para as facetas. Conforme Bayazıt e Karabıyık[24] e Abduo[23] quando associado a utilização do guia de silicone gera um impacto positivo no segmento e estabelecimento da previsão do tamanho e da forma dos dentes do paciente, apresentando maior facilidade e redução na produção das facetas diretas e no processo de fechamento do diastemas. No presente estudo foi utilizada a técnica de guia de silicone. São diversos os benefícios de se utilizar a guia de

10.70614/e44nnj92
Direitos autorais: © 2024 pelos autores. Creative Commons Attribution (CC BY) (https://creativecommons.org/licenses/by/4.0/).

silicona, tanto do ponto de vista anatômico e funcional, quanto da forma de inserção do material restaurador.

Conforme Yanikian et al.[29] as etapas de acabamento e polimento são cruciais para a manutenção e longevidade das restaurações de resina composta. De acordo com Fahl e Ritter[30] o uso de sistemas adequados de acabamento e polimento produz uma superfície de restauração desejada, o que pode minimizar efeitos deletérios como maior rugosidade superficial e consequente coloração do compósito. No relato de caso clínico descrito, a paciente demonstrou total satisfação com o resultado final do seu tratamento estético.

CONCLUSÃO

Concluiu-se que a aplicação da técnica restauradora direta permitiu um tratamento rápido, de baixo, custo e menos invasivo. Proporcionando um resultado satisfatório, elevando a autoestima e permitindo um restabelecimento na estética facial da paciente.

REFERÊNCIAS

1. Al-Asmar AA, Al-Hiyasat AS, Abu-Awwad M, Mousa HN, Salim NA, Almadani W, et al. Reframing perceptions in restorative dentistry: evidence-based dentistry and clinical decision-making. Int J Dent. 2021;2021.

2. Aydın N, Topçu FT, Karaoğlanoğlu S, Oktay EA, Erdemir U. Effect of finishing and polishing systems on the surface roughness and color change of composite resins. J Clin Exp Dent. 2021 May 1;13(5):e446.

3. Goyal A, Nikhil V, Singh R. Diastema closure in anterior teeth using a posterior matrix. Case Rep Dent. 2016;2016(2538526).

4. Mathias P, Da Silva EVF, Aguiar TR, Andrade AS, Azevedo J. A Conservative Esthetic Approach Using Enamel Recontouring and Composite Resin Restorations. Case Rep Dent. 2016;2016.

5. Xia J, Li Y, Cai D, Shi X, Zhao S, Yang X. Direct resin composite restoration of maxillary central incisors using a 3D-printed template: two clinical cases. BMC Oral Health. 2018 Sep 20;18(1).

6. Gomes G, Oliveira Corbellini A, Rotta W, Martos J, Boeira G. Interdisciplinary esthetic approach in clinical dental rehabilitation. J Conserv Dent. 2021 Sep 1;24(5):519.

10.70614/e44nnj92

Direitos autorais: © 2024 pelos autores. Creative Commons Attribution (CC BY) (https://creativecommons.org/licenses/by/4.0/).

7. Alkhadim YK, Hulbah MJ, Nassar HM. Color shift, color stability, and post-polishing surface roughness of esthetic resin composites. Materials (Basel). 2020 Mar 1;13(6).

8. Abdulrahman MS. Evaluation of the sealing ability of direct versus direct-indirect veneer techniques: an in vitro study. Biomed Res Int. 2021;2021.

9. Korkut B, Yanikoglu F, Tagtekin D. Direct midline diastema closure with composite layering technique: a one-year follow-up. Case Rep Dent. 2016;2016.

10. Prabhu R, Bhaskaran S, Prabhu KRG, Eswaran MA, Phanikrishna G, Deepthi B. Clinical evaluation of direct composite restoration done for midline diastema closure – long-term study. J Pharm Bioallied Sci. 2015 Aug 1;7(Suppl 2):S559.

11. Lombardo G, Vena F, Negri P, Pagano S, Barilotti C, Paglia L, et al. Worldwide prevalence of malocclusion in the different stages of dentition: A systematic review and meta-analysis. Eur J Paediatr Dent. 2020;21(2):115–22.

12. Maluly-Proni AT, Oliveira-Reis B, Assunção WG, Dos Santos PH. Minimum intervention management of diastema closure using cordless displacement system and laminate veneers: A 2-year follow-up. Eur J Dent. 2018 Jul 1;12(3):446.

13. Demarco FF, Baldissera RA, Madruga FC, Simões RC, Lund RG, Correa MB, et al. Anterior composite restorations in clinical practice: findings from asurvey with general dental practitioners. J Appl Oral Sci. 2013;21(6):497.

14. Bailey O, McGuirk C, O´Connor C. Matrix transfer techniques for direct paste composite resins. Br Dent J. 2022 Jul 22;233(2):91.

15. Poubel DL do N, Ghanem Zanon AE, Franco Almeida JC, Vicente Melo De Lucas Rezende L, Pimentel Garcia FC. Composite resin preheating techniques for cementation of indirect restorations. Int J Biomater. 2022;2022.

16. Novelli C, Scribante A. Minimally invasive diastema restoration with prefabricated sectional veneers. Dent J. 2020 Jun 24;8(2).

17. Shah Y, Shiraguppi V, Deosarkar B, Shelke U. Long-term survival and reasons for failure in direct anterior composite restorations: A systematic review. J Conserv Dent. 2021 Sep 1;24(5):415.

18. Gomes GH, Corbellini A de O, Rotta WG, Martos JJ, Boeira GF, Oliveira Corbellini A, et al. Interdisciplinary esthetic approach in clinical dental rehabilitation. J Conserv Dent. 2021 Sep 1;24(5):519.

19. Farronato D, Mangano F, Pieroni S, Giudice G Lo, Briguglio R, Briguglio F. Esthetic integration between ceramic veneers and composite restorations: a case report. Ann Stomatol (Roma). 2012 Jul;3(3–4):132.

20. Hwang S-K, Ha J-H, Jin M-U, Kim S-K, Kim Y-K. Diastema closure using direct bonding restorations combined with orthodontic treatment: a case report. Restor Dent Endod. 2012;37(3):165.

21. Gresnigt MMM, Sugii MM, Johanns KBFW, van der Made SAM. Comparison of conventional ceramic laminate veneers, partial laminate veneers and direct composite resin restorations in fracture strength after aging. J Mech Behav Biomed Mater. 2021 Feb 1;114.

22. Guarnieri FDF, Briso ALF, Ramos FDSES, Esteves LMB, Omoto ÉM, Sundfeld RH, et al. Use of auxiliary devices during retreatment of direct resin composite veneers. PLoS One. 2021 Jun 1;16(6).

23. Abduo J. Morphological symmetry of maxillary anterior teeth before and after prosthodontic planning: comparison between conventional and digital diagnostic wax-ups. Med Princ Pract. 2016 Apr 1;25(3):276.

10.70614/e44nnj92

Direitos autorais: © 2024 pelos autores. Creative Commons Attribution (CC BY) (https://creativecommons.org/licenses/by/4.0/).

24. Bayazıt EÖ, Karabıyık M. Chairside restorations of maxillary anterior teeth with cad/cam porcelain laminate veneers produced by digital workflow: a case report with a step to facilitate restoration design. Case Rep Dent. 2019;2019.

25. Alshali S, Asali R. Conventional and digital workflow planning for maxillary teeth restoration with porcelain laminate veneers: a clinical report. Clin Cosmet Investig Dent. 2022; 14:45.

26. Nokar S, Hendi A, Hemmati YB, Falahchai M. Use of digital-conventional method for managing a patient with severely worn dentition: a clinical report. Case Rep Dent. 2018;2018.

27. Albuquerque PP, Moreno MBP, Nishida AC, Rodrigues E, Kiyohara C, Francci CE. Prefabricated resin veneer: a case report of a simplified restorative technique. J Dent Res Dent Clin Dent Prospects. 2018 Jun 20;12(2):140.

28. Tauböck TT, Schmidlin PR, Attin T. Vertical bite rehabilitation of severely worn dentitions with direct composite restorations: clinical performance up to 11 years. J Clin Med. 2021 Apr 2;10(8):10.

29. Yanikian CRF, Yanikian F, Sundfeld D, Lins RBE, Martins LRM. Direct composite resin veneers in nonvital teeth: a still viable alternative to mask dark substrates. Oper Dent. 2019 Jul 1;44(4):E159–66.

30. Fahl N, Ritter A V. Composite veneers: the direct–indirect technique revisited. J Esthet Restor Dent. 2021 Jan 1;33(1):7–19.

10.70614/e44nnj92

Direitos autorais: © 2024 pelos autores. Creative Commons Attribution (CC BY) (https://creativecommons.org/licenses/by/4.0/).