RCO
Revista Clínica de Odontologia

Características ultrassonográficas de fios de polidioxanoma (PDO) em face: relato de caso

Ultrasonographic characteristics of polydioxanone (PDO) threads in the Face: a case report

Tabada Desudato Bertani
Fundação para o Desenvolvimento Científico e Tecnológico da Odontologia (FUNDECTO).

Luciana Munhoz
Departamento de Imagens Médicas, Hematologia e Oncologia, Faculdade de Medicina de Ribeirão Preto, Universidade de São Paulo.
Email: dra.lucimunhoz@gmail.com

Plauto Christopher Aranha Watanabe
Departamento de Imagens Médicas, Hematologia e Oncologia, Faculdade de Medicina de Ribeirão Preto, Universidade de São Paulo.

Emiko Saito Arita
Fundação para o Desenvolvimento Científico e Tecnológico da Odontologia (FUNDECTO).

Como citar: Bertani DB, Munhoz L, Watanabe PCA, Arita ES. Características ultrassonográficas de fios de polidioxanoma (PDO) em face: relato de caso. Revista Clínica de Odontologia. 2026;8(1):107-116.

RESUMO

Os fios de polidioxanona (PDO) são bioestimuladores biocompatíveis que não apresentam propriedades alergênicas. Causam uma reação tecidual leve durante o processo de absorção. Sua aplicação ocorre no espaço intradérmico, levando à produção de colágeno e elastina, que não é imediata, mas duradoura. Atualmente há uma crescente busca por procedimentos estéticos e pacientes executam procedimentos em diversos profissionais. Assim, é prudente sempre verificar sempre o material utilizado pelo outro profissional antes de realizar um novo procedimento, para evitar complicações por incompatibilidade de materiais aplicados no espaço intradérmico. Desta forma, este relado de caso busca evidenciar a presença de fios de PDO por meio de imagens de ultrassonografia, que constitui um exame de imagem seguro, rápido e que não emprega radiação ionizante, podendo ser amplamente utilizado em harmonização orofacial.

Palavras-chave: Ultrassonografia. Imaginologia odontológica. Harmonização orofacial.

ABSTRACT

Polydioxanone (PDO) threads are biocompatible biostimulatory materials that do not exhibit allergenic properties. They induce a mild tissue reaction during the absorption process. Their application occurs in the intradermal space, leading to the production of collagen and elastin, which is not immediate but provides long-lasting effects. Currently, there is a growing demand for aesthetic procedures, and patients often undergo treatments performed by different practitioners. Therefore, it is essential to verify the type of material previously used before performing a new procedure, in order to avoid complications related to incompatibility of materials applied in the intradermal space. This case report aims to demonstrate the presence of PDO threads through ultrasonographic imaging, a safe, fast, and non-ionizing imaging modality that can be widely used in orofacial harmonization.

Keywords: Ultrasonography. Dental imaging. Orofacial harmonization.

INTRODUÇÃO

Os fios de polidioxanona (PDO), conhecidos comercialmente como fios de PDO, são bioestimuladores biocompatíveis que não apresentam propriedades alergênicas[1]. A sigla PDO refere-se à polidioxanona, que é o componente principal desses fios[1]. Apesar de não serem alergênicos ou piogênicos, esse bioestimulador pode causar uma reação tecidual leve durante o processo de absorção, ao ser inserido no tecido[2]. As modificações teciduais observadas incluem formação de cápsulas fibrosas ao redor do fio, acompanhadas de inflamação controlada e aumento da proporção de colágeno e elastina[2,3].

A aplicação dos fios PDO é executada sob a pele no espaço intradérmico[4]. A produção de colágeno e elastina proporciona um efeito de melhoria da qualidade da pele que não é imediato, mas pode ser relativamente duradouro, pois a reabsorção destes fios ocorre em aproximadamente seis meses[5]. Há diversos tipos de fios de PDO disponíveis no mercado, descritos genericamente como fios lisos e espiculados[1]. Os fios lisos podem ter fibras únicas ou múltiplas, efeito de preenchimento, forma linear ou em parafuso. Os fios espiculados, possuem pequenas protuberâncias cortantes, em forma de espículas, cujo objetivo é penetrar nos tecidos subepiteliais e ancorá-los ao fio, possibilitando o tracionamento destes e efeito lifting imediato[6].

10.70614/fh2bmj17

Direitos autorais: © 2026 pelos autores. Creative Commons Attribution (CC BY) (https://creativecommons.org/licenses/by/4.0/).

O processo de inserção do é realizado em ambiente ambulatorial, sem a necessidade de intervenções cirúrgicas amplas[7], atraindo diversos pacientes que buscam pelo rejuvenescimento facial. Embora a técnica de inserção e o fio de PDO propriamente dito sejam referenciados como seguros em Harmonização Orofacial (HOF), podem ocorrer intercorrências graves trans-operatórias ou pós-operatórias, sendo nestes casos a utilização de exames de imagem primordiais para a resolução destas.

O exame de imagem mais indicado para avaliação de tecidos moles[8], nos quais são inseridos os fios, a ultrassonografia (USG) de alta frequência apresenta características ideais para guiar a introdução dos fios na epiderme, identificação do posicionamento, observação dos efeitos e complicações[9]. Consequentemente, o conhecimento das características imaginológicas dos fios de PDO por meio de imagens de US faz-se primordial.

As imagens em US fornecem informações ao cirurgião dentista sobre a anatomia da região a ser manipulada pelo cirurgião dentista, guiando-o na inserção dos materiais estéticos no espaço intradérmico[9], como o ácido hialurônico, fios de PDO e o polimetilmetacrilato (PMMA). Podem ser realizadas pelo especialista em Radiologia e Imaginologia Odontológica antes ou em tempo real durante a realização do procedimento, tornando a inserção do material mais precisa e segura. Outrossim, são úteis na identificação de materiais estéticos previamente depositados no espaço intradérmico, evitando que um novo procedimento resulte em reações inflamatórias, como pode ocorrer com o PMMA[10]. O PMMA é um material plástico não reabsorvível que[10], mesmo inerte, pode apresentar o desencadeamento de reações inflamatórias graves por manipulação da região aonde fora anteriormente injetado[11], seja pela injeção de um novo material estético ou pelo fio de PDO.

Assim, o objetivo do presente relato de caso é demonstrar imagens de fios de PDO recentemente inseridos na epiderme, promovendo o conhecimento de

10.70614/fh2bmj17
Direitos autorais: © 2026 pelos autores. Creative Commons Attribution (CC BY) (https://creativecommons.org/licenses/by/4.0/).

seus aspectos em US aos profissionais.

RELATO DE CASO

Paciente de 45 anos, caucasiana, buscando rejuvenescimento facial com tracionamento de tecidos. Ao analisar a face da paciente, observou-se flacidez generalizada com jaws proeminentes, sendo esta a principal queixa da paciente. Relatou ter injetado outros bioestimuladores contendo ácido poli-L-lático e uso de ácido hialurônico (AH) em lábios, sulco nasogeniano e região do zigomático. Foi proposta a utilização de fios de PDO espiculados na tentativa de efeito de tração.

A história médica pregressa da paciente não indicou nenhuma doença sistêmica que poderia impedir a execução do procedimento, como alterações na coagulação, infecções recorrentes ou doenças imunomediadas.

A paciente relatou que foram inseridos 10 fios espiculados em cada hemiface, com ponto de inserção inicial no arco zigomático, próximo ao couro cabeludo. Ao finalizar a inserção, foi posicionada banda elástica com tração em direção superior. Na região submandibular foram inseridos 10 fios lisos de cada lado, com a intenção de estimular a produção de colágeno.

A paciente evoluiu sem queixas, mas insatisfeita com o resultado a curto prazo, mencionando que o efeito de tração "perdeu-se" ao longo dos dias, mesmo com o uso adequado da bandagem elástica.

Assim, a paciente decidiu procurar por outro cirurgião-dentista que propôs a execução de preenchimento facial com ácido hialurônico, mas, por segurança, solicitou um exame de US previamente ao procedimento para certificar-se se a paciente realmente possuía fios de PDO e a presença do bioestimulador conforme relatado pela mesma, com a finalidade de evitar complicações pela interação com materiais de preenchimento utilizados pelo profissional anterior.

10.70614/fh2bmj17
Direitos autorais: © 2026 pelos autores. Creative Commons Attribution (CC BY) (https://creativecommons.org/licenses/by/4.0/).

Foi executado pelo Radiologista Odontológico o exame de US com sonda linear e frequência de 15MHz, com aparelho portátil EVUS 5.0 (Saevo, Ribeirão Preto, São Paulo, Brasil). Por meio das imagens em US observou-se a presença de corpos retilíneos hiperecogênicos divergentes, no plano de Tecido Subcutâneo, estruturas marcadas com setas nas imagens nas Figuras 1 e 2. Observou-se também a ausência de outras substâncias que poderiam desencadear reações inflamatórias mediante a manipulação estética, como no caso do PMMA.

Após a identificação dos materiais utilizados nos procedimentos anteriores, o cirurgião dentista que assumiu o caso realizou o preenchimento com ácido hialurônico conforme planejado e a paciente evoluiu sem complicações.

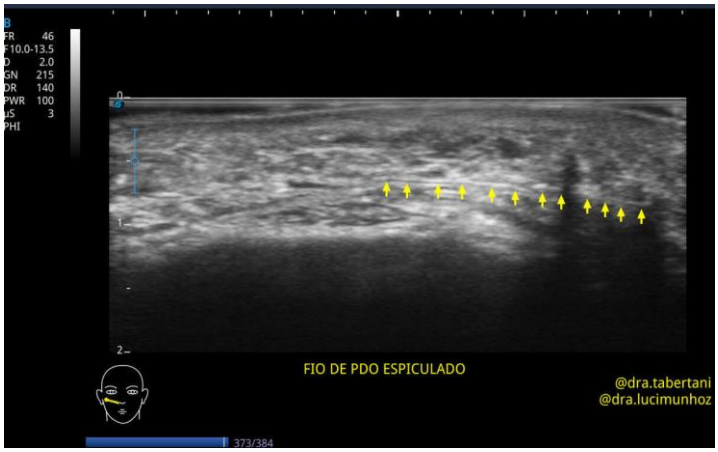

Figura 1: Fio de PDO espiculado. Fio inserido na região de zigomático em direção à asa do nariz, com objetivo de tração do tecido facial flácido. Observa-se imagem retilínea e hiperecogênica, conforme demonstrado pelas setas amarelas.

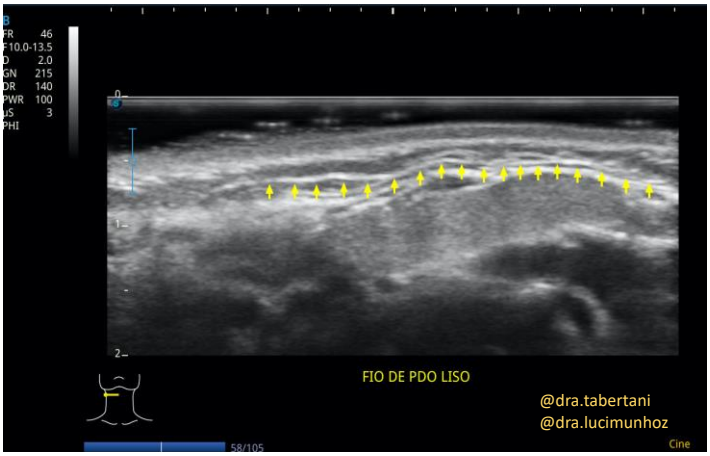

Figura 2: Fio de PDO liso. Fio inserido na região submandibular, acompanhando o contorno da base da mandíbula. Observa-se imagem retilínea e hiperecogênica, conforme demonstrado pelas setas amarelas.

10.70614/fh2bmj17
Direitos autorais: © 2026 pelos autores. Creative Commons Attribution (CC BY) (https://creativecommons.org/licenses/by/4.0/).

DISCUSSÃO

A utilização de fios de sutura remonta à antiguidade e, desde 1970, tem passado por aprimoramentos significativos[1]. Cada tipo de fio apresenta características distintas, sendo crucial considerar a biocompatibilidade do material, sua capacidade de absorção de fluidos, aderência, capilaridade, diâmetro, força tênsil e reação inflamatória tecidual[12]. Na década de 1990, foi desenvolvido na Rússia o fio de polipropileno bidirecional antiptose, conhecido como APTOS, que ficou popularmente denominado como "fio russo" devido à sua origem. No final da mesma década, surgiu no mercado o "fio búlgaro," feito de policaproamida, contudo, sua resposta inflamatória era exacerbada. Posteriormente, foi introduzido o fio de sutura com ácido-L-poliláctico absorvível, que teve como desvantagem a deficiência em sua força de tensão[12]. Em seguida, surgiu o fio de PDO, fabricado a partir de um polímero sintético, sendo absorvido por hidrólise em até 180 dias[12].

Inicialmente, os fios de PDO eram empregados como suturas absorvíveis em cirurgias oftalmológicas para catarata[13]. Após a década de 90, sua utilização expandiu-se para incluir lifting facial e outros tratamentos corporais[13]. A primeira patente para uso estético dos fios de PDO surgiu em 1999 e sou solicitada por Marlen Sulamanidze[13]. Posteriormente, a técnica tornou-se de domínio público, abrindo caminho para novas pesquisas[13].

A reação inflamatória controlada dos fios de PDO e o estímulo à produção de colágeno e elastina gradual e progressivo ao redor do fio, proporciona resultados contínuos e naturais[14], no decorrer do processo de absorção do fio, atraindo pacientes que gostariam de um rejuvenescimento com visibilidade de resultados menos drásticas.

As principais indicações dos fios de PDO para a face são o rejuvenescimento facial, na medida que os fios podem aprimorar a qualidade da

10.70614/fh2bmj17
Direitos autorais: © 2026 pelos autores. Creative Commons Attribution (CC BY) (https://creativecommons.org/licenses/by/4.0/).

pele; prevenção do envelhecimento, pela produção de colágeno e elastina; tratamento de cicatrizes de acne; rugas, especialmente na testa, glabela, locais de risco para inserção de AH; redução de sulcos nasogenianos e labiomentonianos; na redefinição do contorno mandibular, com suavização da região denominada pela HOF como jawls; e tratamento de ptoses de origem diversa[1].

São contraindicados para pacientes com doenças imunes, hepatites B e C, HIV detectável, gravidez, lactação, uso de anticoagulantes, histórico de formação de quelóides, quadros agudos infecciosos diversos, e alergias à polidioxanona ou outros componentes dos fios[15].

As complicações associadas aos fios de PDO são hematomas, edemas, assimetrias, infecções, exteriorização dos fios, formação de cicatrizes, lesão do nervo facial e rompimento de vasos de maior calibre[4]. Tais complicações necessitam diagnóstico rápido e preciso, com o objetivo de reduzir possíveis danos estéticos e evoluções desfavoráveis, sendo a ultrassonografia (USG) o principal exame de imagem indicado para tecidos moles superficiais, como a derme e epiderme[16].

A USG é indicada para a para a análise tecidual prévia à procedimentos de inserção ou injeção de materiais estéticos no espaço intradérmico e estruturas anatômicas adjacentes, possibilitando a identificação de corpos estranhos, estruturas e variações anatômicas que podem influenciar diretamente no planejamento do tratamento[17], além da identificação de substâncias previamente injetadas que podem ter reações teciduais desencadeadas por novos procedimentos, como é o caso do PMMA[11].

Para o planejamento em HOF, o exame deve ser realizado antes do procedimento estético[9,18]. A USG pode também ser utilizada para aplicação guiada de materiais estéticos, momento no qual o cirurgião dentista pode acompanhar em tempo real imagens do que está sendo executado[19]. Para tanto, é necessário que o dentista seja especialista em Radiologia e Imaginologia Odontológica ou tenha conhecimento profundo da imagem ultrassonográfica.

10.70614/fh2bmj17
Direitos autorais: © 2026 pelos autores. Creative Commons Attribution (CC BY) (https://creativecommons.org/licenses/by/4.0/).

Ademais, pode e deve ser empregado para avaliação de complicações pós procedimentos[19]. No caso apresentado, o cirurgião dentista que planejou uma nova intervenção com ácido hialurônico solicitou o US para confirmar a presença das substâncias reportadas pela paciente e realizada pelo profissional que a atendeu anteriormente, e assim executar o novo procedimento com segurança.

Ademais, a USG desempenha importante papel na diferenciação dos tecidos e suas respectivas camadas[9], e na orientação de procedimentos guiados para HOF, assegurando uma abordagem segura e precisa durante os procedimentos estéticos[4].

A indispensabilidade da USG previamente a procedimentos de HOF transcende a mera busca por informações anatômicas. Sua verdadeira importância reside na capacidade única de oferecer uma visão abrangente das condições pré-existentes dos pacientes, auxiliando na identificação de variações individuais, potenciais riscos e condições médicas pré-existentes[9]. Ao antecipar tais nuances, as imagens em US capacitam os cirurgiões dentistas a personalizarem seus planos de tratamento, adaptando cada intervenção estética às características específicas do paciente.

Adicionalmente, a habilidade de visualizar camadas de tecido e identificar substâncias preenchedoras potencialmente reativas promove uma abordagem cirúrgica mais precisa e segura. Dessa forma, a ultrassonografia não apenas eleva o padrão diagnóstico, mas também se consolida como um instrumento indispensável para garantir a segurança e a eficácia dos procedimentos de harmonização orofacial.

REFERÊNCIAS

1. Cobo R. Use of Polydioxanone Threads as an Alternative in Nonsurgical Procedures in Facial Rejuvenation. Facial Plast Surg. 2020 Aug;36(4):447-52.

10.70614/fh2bmj17

Direitos autorais: © 2026 pelos autores. Creative Commons Attribution (CC BY) (https://creativecommons.org/licenses/by/4.0/).

2. Zhou SY, Kang SM, Gu YJ, Zhang XR, Yon DK, Shin BH, et al. Biocharacteristics and Efficacy Analysis of Biodegradable Poly Dioxanone Dermal Filler in a Mouse Model and Humans. In Vivo. 2023;37(3):1093-102.

3. Goonoo N, Bhaw-Luximon A, Rodriguez IA, Wesner D, Schönherr H, Bowlin GL, et al. Poly(ester-ether)s: II. Properties of electrospun nanofibres from polydioxanone and poly(methyl dioxanone) blends and human fibroblast cellular proliferation. Biomater Sci. 2014 Mar 03;2(3):339-51.

4. Contreras C, Ariza-Donado A, Ariza-Fontalvo A. Using PDO threads: A scarcely studied rejuvenation technique. Case report and systematic review. J Cosmet Dermatol. 2023 Aug;22(8):2158-65.

5. Fatkhudinov T, Tsedik L, Arutyunyan I, Lokhonina A, Makarov A, Korshunov A, et al. Evaluation of resorbable polydioxanone and polyglycolic acid meshes in a rat model of ventral hernia repair. J Biomed Mater Res B Appl Biomater. 2019 Apr;107(3):652-63.

6. Unal M, İslamoğlu GK, Ürün Unal G, Köylü N. Experiences of barbed polydioxanone (PDO) cog thread for facial rejuvenation and our technique to prevent thread migration. J Dermatolog Treat. 2021 Mar;32(2):227-30.

7. Ko HJ, Choi JY, Moon HJ, Lee JW, Jang SI, Bae IH, et al. Multi-polydioxanone (PDO) scaffold for forehead wrinkle correction: A pilot study. J Cosmet Laser Ther. 2016 Nov;18(7):405-08.

8. Catalano O, Varelli C, Sbordone C, Corvino A, De Rosa D, Vallone G, et al. A bump: what to do next? Ultrasound imaging of superficial soft-tissue palpable lesions. J Ultrasound. 2020 Sep;23(3):287-300.

9. WG C. Ultrasonography and Facial Aesthetics. Aesthetic plastic surgery. 2022 2022 Apr;46(2).

10. Paulucci BP. PMMA Safety for Facial Filling: Review of Rates of Granuloma Occurrence and Treatment Methods. Aesthetic Plast Surg. 2020 Feb;44(1):148-59.

11. Limongi RM, Tao J, Borba A, Pereira F, Pimentel AR, Akaishi P, et al. Complications and Management of Polymethylmethacrylate (PMMA) Injections to the Midface. Aesthet Surg J. 2016 Feb;36(2):132-5.

10.70614/fh2bmj17

Direitos autorais: © 2026 pelos autores. Creative Commons Attribution (CC BY) (https://creativecommons.org/licenses/by/4.0/).

12. Sulamanidze MA, Fournier PF, Paikidze TG, Sulamanidze GM. Removal of facial soft tissue ptosis with special threads. Dermatol Surg. 2002 May;28(5):367-71.

13. Archer KA, Garcia RE. Silhouette Instalift: Benefits to a Facial Plastic Surgery Practice. Facial Plast Surg Clin North Am. 2019 Aug;27(3):341-53.

14. Khan G, Ahn KH, Kim SY, Park E. Combined press cog type and cog PDO threads in comparison with the cog PDO threads in facial rejuvenation. J Cosmet Dermatol. 2021 Oct;20(10):3294-98.

15. Surowiak P. Barbed PDO Thread Face Lift: A Case Study of Bacterial Complication. Plast Reconstr Surg Glob Open. 2022 Mar;10(3):e4157.

16. Cao Z, Zhang K, Hu L, Pan J. Application of ultrasound guidance in the oral and maxillofacial nerve block. PeerJ. 2021;9:e12543.

17. Rocha LPC, de Carvalho Rocha T, de Cássia Carvalho Rocha S, Henrique PV, Manzi FR, E Silva MRMA. Ultrasonography for long-term evaluation of hyaluronic acid filler in the face: A technical report of 180 days of follow-up. Imaging Sci Dent. 2020 Jun;50(2):175-80.

18. W L, HJ M, MS K, GW C, EJ Y. Pre-injection ultrasound scanning for treating temporal hollowing. Journal of cosmetic dermatology. 2022 2022 Jun;21(6).

19. Wortsman X. Identification and Complications of Cosmetic Fillers: Sonography First. J Ultrasound Med. 2015 Jul;34(7):1163-72.

10.70614/fh2bmj17

Direitos autorais: © 2026 pelos autores. Creative Commons Attribution (CC BY) (https://creativecommons.org/licenses/by/4.0/).