RCO
Revista Clínica de Odontologia

A influência da análise de exames complementares no diagnóstico do osteossarcoma de mandíbula: relato de caso

The influence of the analysis of complementary exams on the diagnosis of mandibular osteosarcoma: case report

Carla Donadio Maccaferri Escalona
Fundação para o Desenvolvimento Científico e Tecnológico da Odontologia (FUNDECTO).

Aurea do Carmo Pepe de Freitas, DDS, PhD
Fundação para o Desenvolvimento Científico e Tecnológico da Odontologia (FUNDECTO).

Luciana Munhoz, DDS, PhD
Fundação para o Desenvolvimento Científico e Tecnológico da Odontologia (FUNDECTO).
Departamento de Imagens Médicas, Hematologia e Oncologia, Faculdade de Medicina de Ribeirão Preto, Universidade de São Paulo.
Email: dra.lucimunhoz@gmail.com

Cláudio Fróes de Freitas, DDS, PhD
Fundação para o Desenvolvimento Científico e Tecnológico da Odontologia (FUNDECTO).
Departamento de Estomatologia, Faculdade de Odontologia, Universidade de São Paulo.

Como citar: Escalona CDM, Freitas ACP, Munhoz L, Freitas CF. A influência da análise de exames complementares no diagnóstico do osteossarcoma de mandíbula: relato de caso. Revista Clínica de Odontologia. 2026;8(1):47-62.

RESUMO

Apenas 23% dos casos de osteossarcoma (OS) apresentam-se na região de Cabeça e Pescoço, e destes, apenas 4% a 7% dos casos são OS de mandíbula. Sua característica clínica depende da matriz extracelular produzida pelas células tumorais, variando entre osteoplástico, condroblástico e fibroblástico, o que determina diferenças radiográficas, com padrões variando entre padrões radiográficos do tipo osteolítico e/ou osteogênico. Estas diferenças nos padrões clínico e radiográfico, associadas aos padrões de crescimento, podem confundir e gerar dificuldades na elaboração de hipóteses diagnósticas, tornando a análise dos exames complementares, de extrema importância na condução do caso. Paciente do sexo feminino, 44 anos, apresentou aumento de volume na região vestibular dos molares inferiores esquerdos. A Tomografia computadorizada de feixe cônico evidenciou imagem hiperdensa extensa no corpo da mandíbula, com aumento do espaço pericementário do dente 37, achados confirmados por radiografias periapicais. A primeira biópsia foi inconclusiva. A Tomografia multislice revelou padrão de "vidro despolido", crescimento exofítico e compressão do canal da mandíbula. A biópsia sugeriu lesão fibro-óssea, diagnóstico incompatível com o comportamento clínico. Após revisão histopatológica, levantou-se a hipótese de neoplasia osteoformadora atípica. Diante da

evolução agressiva, realizou-se mandibulectomia parcial. O exame anatomopatológico confirmou osteossarcoma osteoblástico de grau intermediário, com indicação de quimioterapia adjuvante. A correlação criteriosa entre achados clínicos, radiográficos e histopatológicos é essencial para o diagnóstico precoce do osteossarcoma mandibular, otimizando o tratamento e o prognóstico.

Palavras-chave: Osteossarcoma. Mandíbula. Tomografia computadorizada multidetectores. Tomografia computadorizada de feixe cônico. Neoplasia maligna.

ABSTRACT

Only 23% of osteosarcoma (OS) cases occur in the head and neck region, and only 4% to 7% involve the mandible. Clinical features depend on the extracellular matrix produced by tumor cells (osteoblastic, chondroblastic, or fibroblastic) resulting in radiographic variability with osteolytic and/or osteogenic patterns. These clinical and radiographic differences, combined with growth patterns, may confound diagnostic hypotheses, making the analysis of complementary examinations important for case management. A 44-year-old female presented with swelling in the vestibular region of the left mandibular molars. Cone-beam computed tomography revealed an extensive hyperdense lesion in the mandibular body with widening of the periodontal ligament space of tooth 37, confirmed by periapical radiographs. The initial biopsy was inconclusive. Multislice computed tomography demonstrated a ground-glass pattern, exophytic growth, and compression of the mandibular canal. Biopsy suggested a fibro-osseous lesion, inconsistent with the clinical behavior. Histopathological review raised the hypothesis of an atypical osteoformative neoplasm. Due to the aggressive growth, partial mandibulectomy was performed. Final histopathology confirmed intermediate-grade osteoblastic osteosarcoma, with indication for adjuvant chemotherapy. Careful correlation of clinical, radiographic, and histopathological findings is essential for early diagnosis of mandibular osteosarcoma, optimizing treatment and prognosis.

Keywords: Osteosarcoma. Mandible. Multidetector computed tomography. Cone-beam computed tomography. Malignant neoplasm.

INTRODUÇÃO

Embora o osteossarcoma (OS) seja o tumor ósseo primário mais frequente dentre todos os tumores ósseos malignos, apenas 23% dos casos se apresentam na região de Cabeça e Pescoço [1]. O OS de mandíbula (OSJ) é um neoplasma infrequente, representando apenas 4% a 7% dos casos e apresentando comportamento clínico totalmente diferente dos OS do esqueleto apendicular e axial [1].

10.70614/pjcb4p68

Direitos autorais: © 2026 pelos autores. Creative Commons Attribution (CC BY) (https://creativecommons.org/licenses/by/4.0/).

A etiologia exata do OSJ ainda é desconhecida. Acredita-se que além da predisposição para o seu desenvolvimento, determinada por fatores genéticos, exista uma associação entre eles e algumas lesões ósseas benignas, já que muitos casos apresentam comportamento clínico inicial semelhante ao de outras lesões fibroósseas benignas, como a displasia fibrosa, tumores de células gigantes, fibroma cementoossificante e o osteoblastoma [1-3].

A idade cronológica média dos pacientes acometidos pelo OSJ varia consideravelmente, mas o pico de ocorrência fica evidente na quarta década de vida [2,4,5]. Clinicamente, o OSJ pode provocar aumento de volume local acompanhado de edema, deformidade facial e trismo, mobilidade ou perda de elementos dentais, parestesia total ou local do nervo trigêmeo e dor. A dor é descrita como progressiva em intensidade, piorando durante a noite, não respondendo aos antiinflamatórios não esteróides (AINEs) [6]. O padrão de crescimento histológico é sempre rápido e invasivo com a presença de atipias de leves a severas [2,4,5].

A classificação histopatológica dos OSJ é feita com base na sua localização, tipo de célula, e grau de atipia do tumor. Eles são subdivididos em 3 (três) subtipos histológicos, de acordo com a matriz extracelular produzida pelas células tumorais, podendo ser dos tipos osteoblástico, condroblástico e fibroblástico. Uma classificação adicional é feita com base no grau de anaplasia e taxa mitótica do tumor, sendo a menor taxa denominada de grau 1, taxas intermediárias (grau 2), e altas taxas (graus 3 e 4) [5]. Os tumores localizados na mandíbula recebem a classificação de Osteossarcomas Gnáticos e são classificados como OSJ do tipo convencional (4).

A aparência radiográfica dos OSJ varia de acordo com a proporção das células que compõem o tecido neoplásico (osteoblásticas, condroblásticas e fibroblásticas) variando entre padrões radiográficos do tipo osteolítico e/ou osteogênico. As diferenças quanto ao conteúdo celular de cada neoplasia produzem tumores com características clínico-histológicas diferentes, fato que

10.70614/pjcb4p68
Direitos autorais: © 2026 pelos autores. Creative Commons Attribution (CC BY) (https://creativecommons.org/licenses/by/4.0/).

pode confundir e gerar dificuldade na elaboração de hipóteses diagnósticas corretas [3,4]. A extensão do tumor nos ossos e tecidos moles pode ser mais bem avaliada na tomografia computadorizada (TC), especialmente na tomografia computadorizada de feixe cônico (TCFC) realizada com FOV (Campo de visão, do inglês field of view) reduzido [1].

Frente as suas diversas variáveis clínicas, além da semelhança radiográfica e histopatológica com outras lesões fibroósseas e alguns tumores benignos, diagnosticar o OSJ no complexo crânio facial pode ser um processo desafiador do ponto de vista tempo, pois a demora do diagnóstico possibilitará um aumento considerável nas dimensões da lesão, o que pode comprometer a utilização de terapias mais conservadoras no seu tratamento [6].

Este artigo relata o processo diagnóstico de um caso clínico de OSJ, compilando os exames complementares utilizados, bem como seus resultados, ressaltando a influência temporal que os laudos têm na elaboração de hipóteses diagnósticas, tornando a análise desses exames, sejam eles histológicos ou tomográficos, de extrema importância para que o diagnóstico final seja assertivo e realizado no menor tempo possível.

RELATO DE CASO

Paciente do sexo feminino de 44 anos de idade cronológica, queixou-se de aumento de volume na região vestibular, dos molares inferiores do lado esquerdo, iniciado cerca de 3 meses. De início, tratava-se de uma massa de consistência mole localizada na região interproximal dos molares inferiores (elementos dentais 36 e 37). A massa rapidamente envolveu a porção lingual dos molares e alterou sua consistência de mole para rígida, semelhante à consistência do tecido ósseo adjacente, além do surgimento de uma úlcera em sua porção vestibular (Figura 1).

10.70614/pjcb4p68
Direitos autorais: © 2026 pelos autores. Creative Commons Attribution (CC BY) (https://creativecommons.org/licenses/by/4.0/).



Figura 1: Aspecto clínico inicial da lesão com a presença de aumento volumétrico envolvendo os elementos dentários 36 e 37, e ulceração por vestibular.

As radiografias periapicais da região dos molares realizadas durante o exame clínico inicial enfatizou o aumento do espaço pericementário da raiz mesial do elemento dentário 37, além do aumento da radiopacidade do osso alveolar adjacente ao elemento dentário correspondente (Figura 2).

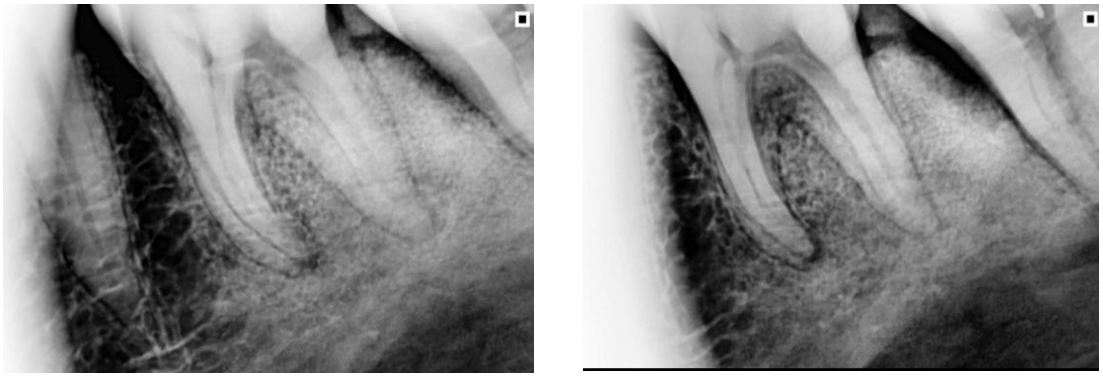

Figura 2: Radiografia periapical demonstrando o aumento difuso da radiopacidade do osso alveolar na região dos elementos dentários 36 e 37, além de aumento do espaço pericementário do dente 37, indicando presença de lesão de carácter infiltrativo.

A primeira tomografia realizada foi a tomografia computadorizada de feixe cônico (TCFC) laudada por um radiologista odontológico. A região do osso alveolar acometida foi descrita como uma imagem hiperdensa, abrangendo

10.70614/pjcb4p68

Direitos autorais: © 2026 pelos autores. Creative Commons Attribution (CC BY) (https://creativecommons.org/licenses/by/4.0/).

desde a distal do elemento dental 35 até a região retro molar no sentido anteroposterior, e desde a crista óssea até a base da mandíbula no sentido súpero inferior e vestíbulo lingual, com aumento do espaço pericementário do elemento dentário 37 (Figura 3). O Serviço de Radiologia não formulou nenhuma hipótese diagnóstica e sugeriu a realização de exame anátomo patológico para esclarecer o caso.

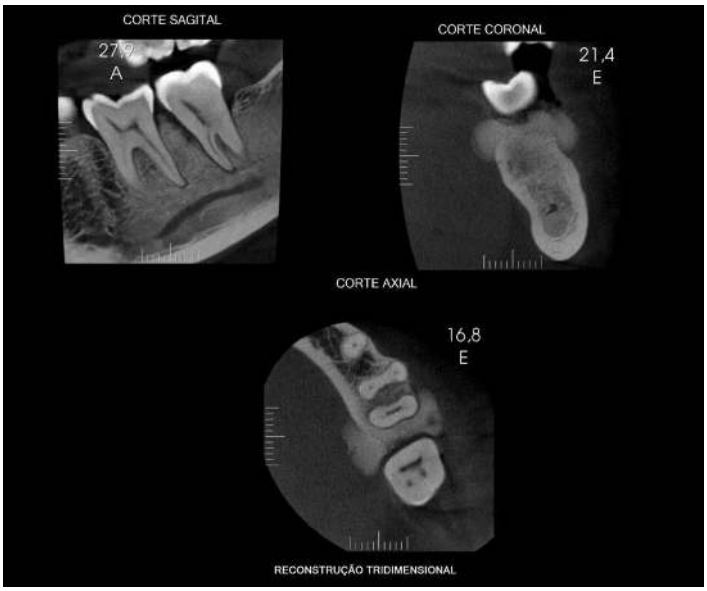

Figura 3: Imagem hiperdensa de limites indefinidos, abaulando as corticais ósseas, com aumento do espaço pericementário do elemento dental 37, deslocando o canal da mandíbula em direção à base da mandíbula.

A primeira biópsia foi realizada em ambulatório clínico 20 dias após a TCFC, e envolveu a área ulcerada na face vestibular do elemento dentário 37 com pequena margem de tecido íntegro. O laudo do exame anátomo patológico não foi conclusivo, mas observou-se perda da estratificação e da polaridade celular do epitélio, dissociação do estroma subjacente pela proliferação atípica de células fusiformes e células escamosas, núcleos ovalados com diâmetros variados, além da proliferação de tecido de granulação. A patologista sugeriu a realização de técnica imuno-histoquímica para afastar ou confirmar a hipótese de uma neoplasia epitelial maligna, porém optou-se por realizar uma nova biópsia, desta vez mais invasiva e em ambiente hospitalar pois a paciente começou a se queixar de dor difusa localizada no ângulo da mandíbula, associada a quadro de parestesia do lábio inferior.

10.70614/pjcb4p68
Direitos autorais: © 2026 pelos autores. Creative Commons Attribution (CC BY) (https://creativecommons.org/licenses/by/4.0/).

Realizou-se uma nova tomografia, desta vez uma Tomografia multislice, antes da 2ª biópsia que determinou alteração na densidade do osso alveolar do corpo da mandíbula. O osso medular dos elementos 35, 36 e 37 se apresentava com aspecto de vidro despolido com componente exofítico no sentido vestibular e lingual. Na superfície vestibular observou-se solução de continuidade com fragmentação exofítica (Figura 4).

A lesão se estendia no sentido inferior, circundando o canal da mandíbula, diminuindo a sua luz e comprimindo o nervo alveolar inferior (Figura 4), o que explicava a parestesia do lábio inferior relatada pela paciente. Embora o aspecto exofítico superior seja atípico nas lesões fibroósseas, foi sugerido como hipótese a displasia fibrosa, com a possibilidade de se tratar de lesão de outra natureza. Baseados no resultado da TC multislice optou-se por biópsia em ambiente hospitalar para remoção de fragmento ósseo medular junto com o elemento dentário 37.

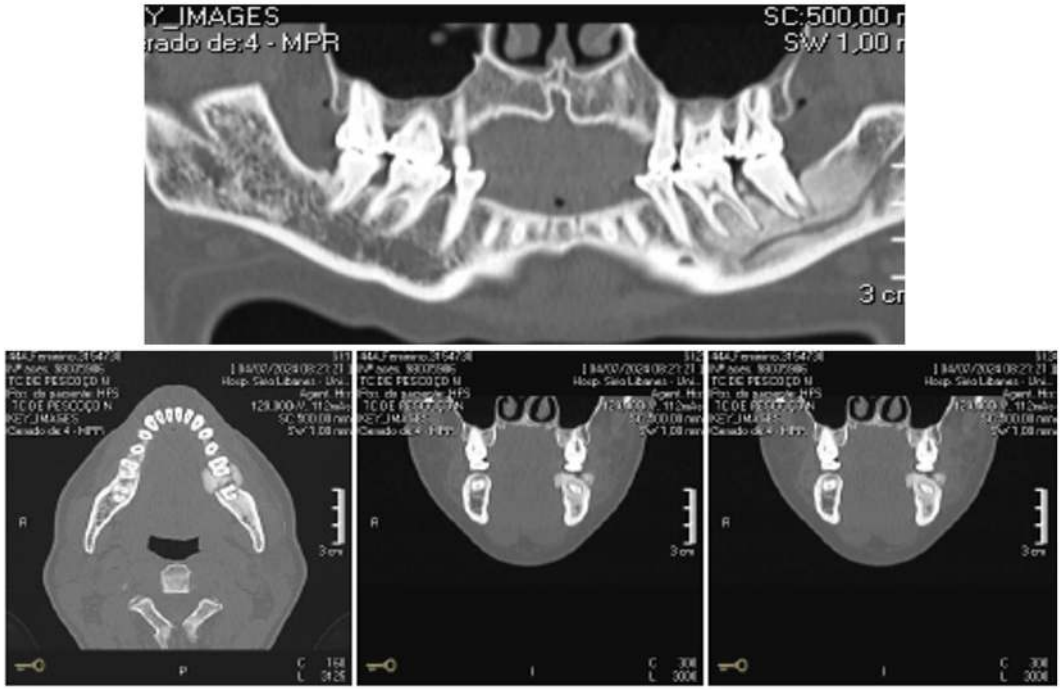

Figura 4: Imagens em tomografia computadorizada multislice, mostrando a lesão hiperdensa, sem limites definidos, abaulando corticais e estendendo-se até a base da mandíbula.

O laudo histopatológico não constatou atipia na amostra de osso medular, porém observou atipia de padrão reparativo nos fragmentos resultantes da

10.70614/pjcb4p68
Direitos autorais: © 2026 pelos autores. Creative Commons Attribution (CC BY) (https://creativecommons.org/licenses/by/4.0/).

curetagem do alvéolo dental, e o patologista concluiu tratar-se de uma lesão fibroóssea compatível com Displasia Fibrosa. Devido a falta de detalhes histológicos do tecido ósseo e a incompatibilidade do diagnóstico sugerido com o comportamento clínico da lesão, encaminhamos o material para outro Serviço de Patologia Oncológica para revisão do material. O resultado classificou a lesão como uma Neoplasia mesenquimal osteoformadora atípica, caracterizada pela proliferação atípica de células fusiformes e células escamosas relativamente pleomorfa, associada a extensa produção de matriz óssea (predominante) e cartilaginosa imatura, desorganizada, variavelmente adensada e irregularmente mineralizada, em projeção para mucosa escamosa, com áreas de necrose e ulceração, não sendo possível afastar a possibilidade de se tratar de um OSJ.

Era claro o impasse clínico neste ponto já que a paciente não aceitou a indicação de remoção do corpo da mandíbula baseada apenas numa sugestão do patologista de se tratar de um OSJ. A grande diferença entre a descrição dos laudos, e a disparidade entre as hipóteses levantadas pelos patologistas deixaram a paciente bastante insegura naquele momento.

Optou-se por fazer um controle radiográfico e uma nova TCFC da região (6 meses desde a primeira) no Serviço Radiológico Odontológico que realizou os primeiros exames da lesão. O laudo descreveu a presença de área hiperdensa, de limites parcialmente definidos, localizada no corpo da mandíbula e processo ósseo alveolar, se estendendo da crista óssea alveolar à base da mandíbula, e da região de parasínfise (pré-molares) à região de trígono-retromolar, lado esquerdo, envolvendo as raízes do elemento dental 36 que não apresenta definição de sua lâmina dura. Nota-se ainda a presença de imagem hiperdensa, adjacente à cortical óssea lingual e à crista óssea alveolar, com presença de espaço hipodenso entre à referida imagem e as referidas corticais ósseas, de limites definidos, irregulares e não corticalizados. Novamente, o Serviço Radiológico indicou a necessidade de biópsia, sem a formulação de hipóteses diagnósticas.

10.70614/pjcb4p68
Direitos autorais: © 2026 pelos autores. Creative Commons Attribution (CC BY) (https://creativecommons.org/licenses/by/4.0/).

O exame anátomo patológico final determinou que se tratava de um Osteossarcoma Osteoblástico de grau intermediário (grau 2 e 3) com comprometimento mucoso e cadeia ganglionar livre. Índice mitótico de 90% e necrose estimada em 20%. Estadiamento patológico pT3 pN0. Em função do grau intermediário de agressividade, foi estabelecido protocolo quimioterápico complementar para controle de possíveis metástases (Figura 5).



Figura 5: Aspecto macroscópico do fragmento biopsiado.

A publicação deste relato de caso foi autorizada pelo comitê de ética em pesquisa da Faculdade de Odontologia da Universidade de São Paulo (5.854.447).

DISCUSSÃO

O principal sinal clínico do OSJ é o aumento de volume local de progressão rápida (como no presente relato de caso), associado ou não a dor local, parestesia do lábio (também presente no relato de caso), mobilidade dental e ulceração da mucosa (geralmente em estágios avançados da doença). Os sintomas costumam aparecer cerca de 1 mês após o aumento de volume e a dor, normalmente persistente, pode aparecer também de forma intermitente (como no presente relato de caso). O tempo médio até o diagnóstico é de aproximadamente 4 meses [2,5,7].

10.70614/pjcb4p68
Direitos autorais: © 2026 pelos autores. Creative Commons Attribution (CC BY) (https://creativecommons.org/licenses/by/4.0/).

Embora o OSJ seja o tumor ósseo maligno primário mais frequente na mandíbula, trata-se de uma neoplasia específica infrequente que apresenta comportamento clínico bastante variável. Enquanto alguns casos apresentam sinais claros de agressividade, outros se assemelham ao comportamento das lesões fibroósseas benignas, o que exige análise clínica detalhada e exames complementares histológicos e radiográficos para se chegar a um diagnóstico definitivo [3,5,6].

A Organização Mundial da Saúde (OMS) classifica como tumores de cabeça e pescoço tumores ósseos odontogênicos e maxilofaciais, incluindo nesse grupo os tumores ósseos, tumores fibroósseos e a displasia fibrosa. Embora apresentem etiologia, comportamento e evolução clínica totalmente distintas, esse grupo de lesões costumam mimetizar seus aspectos radiográficos, o que torna extremamente complexo o processo diagnóstico dos OSJ baseados apenas nos aspectos radiográficos [3].

Apesar da existência de vários artigos publicados sobre o assunto, ainda existem dificuldades na diferenciação radiológica dos OSJ porque seu padrão radiográfico varia nas radiografias convencionais e nas imagens de TC, podendo se assemelhar aos padrões de lesões fibroósseas benignas, como displasia fibrosa, tumores de células gigantes, fibroma cemento ossificante e o osteoblastoma. A associação de exames de imagem com exames histopatológicos parece ser primordial para o processo diagnóstico deste grupo de lesões já que seus padrões variam conforme o tipo de matriz predominante na massa tumoral [3-6].

A OMS classifica o OSJ em 3 subtipos histológicos. O tipo osteoblásticos (mais comum), com a formação predominante de osso e/ou matriz osteóide, o condroblásticos, com matriz condróide predominante, e o fibroblásticos, com a presença de células fusiformes atípicas com um mínimo de matriz óssea [3,5]. Normalmente são observadas diversas variantes histológicas no interior da massa tumoral, sendo necessário remover diversos fragmentos em tempos distintos (como ocorrreu no presente relato de caso), a fim de detectar a presença

10.70614/pjcb4p68
Direitos autorais: © 2026 pelos autores. Creative Commons Attribution (CC BY) (https://creativecommons.org/licenses/by/4.0/).

de atipias, o que dificulta a determinação de um único padrão histológico e radiográfico [1,7].

Embora as radiografias bidimensionais sejam um exame de baixo custo e fácil execução, a sobreposição de estruturas anatômicas e a falta de detalhes morfológicos das imagens pode dificultar a elaboração de uma hipótese diagnóstica nos casos de tumores ósseos. A utilização de tomógrafos nesses casos, possibilita a observação topográfica da lesão como um todo, além da constatação dos detalhes morfológicos do teciso ósseo alterado, bem como determinar com exatidão a extensão do mesmo.

A Tomografia Computadorizada de Feixe Cônico (TCFC) realizada com FOV reduzido parece ser melhor do que a Tomografia multislice nos casos de lesões crânio faciais, pois o FOV reduzido possibilita a formação de imagens de alta definição de áreas menores, sendo excelente para detectar alterações morfológicas decorrentes de doenças benignas e/ou malignas na cavidade oral. Por meio da TCFC podemos observar o grau de mineralização do tumor, além de avaliar a extensão do envolvimento de tecidos moles adjacentes quando este ocorrer. As áreas hemorrágicas, de necrose e não mineralizada também serão verificadas pela TCFC, porém aparecerão como áreas de baixa atenuação [4,5,8,9].

As características radiográficas dos OSJ dependem do comportamento osteogênico do tumor e do tipo celular predominante, podendo variar de puramente osteogênico (formação óssea) à osteolítico (destruição óssea), ou uma mistura de ambos. O subtipo osteoblástico apresenta quantidades variáveis de opacidades, normalmente em forma de nuvem, devido à sua matriz osteóide, enquanto os subtipos osteoblástico e condroblástico apresentam um padrão mais lítico pela maior composição de células fibroblásticas e cartilagem não mineralizada [1,4,7,10].

Desta forma, OSJ podem ser observados nas TC como áreas hiperdensas (como no presente relato de caso), hipodensas ou mistas, uniloculares, com destruição agressiva do osso cortical e eventual envolvimento dos tecidos moles

10.70614/pjcb4p68
Direitos autorais: © 2026 pelos autores. Creative Commons Attribution (CC BY) (https://creativecommons.org/licenses/by/4.0/).

adjacentes. Reações periosteais são comumente descritas nas lesões mais avançadas, incluindo o padrão em "raios de sol" (sunburst pattern), considerado por alguns autores como patognomônico, além do triângulo de Codman.

Lesões em estágios iniciais podem apresentar espessamento do espaço pericementário e da lâmina dura localizado nos elementos dentários envolvidos, mesmo na ausência de doença periodontal clínica, fato que pode distinguir o OSJ da displasia fibrosa (lesão fibroóssea) que comumente provoca estreitamento dessas estruturas, determinando uma imagem mal definida que se confunde com o osso anormal [1,3,4,7].

Com base na similaridade dos padrões radiográficos e histológicos, devem ser consideradas como hipóteses diagnósticas do OSJ (muitas delas aventadas no relato de caso), o fibroma cementoossificante (lesão fibroóssea), o granuloma central de células gigantes, o osteoblastoma (tumor ósseo) e a displasia fibrosa. Da mesma forma que o OSJ, o fibroma cementoossificante e o osteblastoma apresentam em suas massas tumorais, células fusiformes e mesenquimais que produzem osso imaturo, cartilagem e tecido fibroso, porém apenas o OSJ apresenta células neoplásicas pluripotentes, associadas às margens necróticas e à destruição cortical [2,6,7].

O granuloma central de células gigantes também deve ser considerado como diagnóstico diferencial, pois pode imitar o aspecto histológico das lesões fibroósseas [11,12]. As variações de densidade óssea, dentre elas o padrão radiográfico “vidro despolido” são comuns para todas as lesões, porém nas lesões fibroósseas esse aspecto só ocorre em lesões mais avançadas (estágio de maturação), o que pode ser um ponto de diferenciação já que nos tumores ósseos esse aspecto aparece mais prematuramente devido a velocidade de desenvolvimento [2,6,7,11,12]. A tabela 1, compara as principais características radiográficas das hipóteses diagnósticas do OSJ.

10.70614/pjcb4p68
Direitos autorais: © 2026 pelos autores. Creative Commons Attribution (CC BY) (https://creativecommons.org/licenses/by/4.0/).

Tabela 1. Principais características radiográficas para as hipóteses diagnósticas levantadas para este caso.

	Osteossarcoma	Relato de caso	Displasia Fibrosa	Neoplasia Mesenquimal	Osteoblastoma	Fibroma Cemento Ossificante
Hiperdensidade	Sim	Sim	Sim	Sim	Sim	Sim
Padrão lítico	Sim	Não	Sim	Sim	Sim	Não
Padrão misto	Sim	Sim	Sim	Sim	Sim	Sim
Expansão da cortical óssea	Sim	Sim	Talvez	Talvez	Talvez	Não
Deslocamento e/ou compressão do canal da mandíbula	Sim	Sim	Talvez	Sim	Talvez	Não
Aumento do espaço pericementário e lâmina dura	Sim	Sim	Não	Não	Sim	Não
Reabsorção radicular	Não	Não	Não	Não	Sim	Não
Reação periosteal	Talvez Padrão "Raios de sol" ou "Triângulo de Codman"	Não	Não	Não	Não	Não

Classificada como uma lesão óssea benigna de aspecto difuso, estável, não agressiva e de crescimento lento, a displasia fibrosa deve ser considerada como hipóteses diagnóstica não apenas pelas variações de seus aspectos radiográficos (vidro fosco - 56%, padrão homogêneo denso - 23% e padrão cístico - 21%) muito semelhantes às variações do OSJ, mas também pela possibilidade de alteração comportamental, tornando-se agressivas (crescimento rápido), com a presença de atipias, podendo estar associada a dor e a parestesia local [11,12]. A

10.70614/pjcb4p68
Direitos autorais: © 2026 pelos autores. Creative Commons Attribution (CC BY) (https://creativecommons.org/licenses/by/4.0/).

transformação maligna da displasia fibrosa é rara e compreende menos de 1% (0,4% - 1%) de todos os casos. Os osteossarcomas de baixo grau são os mais semelhantes à displasia fibrosa, pelas formações osteóides bem formadas, poucas mitoses e ausência de atipias acentuadas [11].

A similaridade histológica dessas lesões pode facilmente induzir patologistas ao erro diagnóstico. Exames imuno-histoquímicos (IHQ) feitos a partir de lâminas coradas com hematoxilina e eosina (H&E) podem ajudar na determinação do diagnóstico, descartando outras lesões com aparência histológica semelhante já que consegue determinar a origem celular do tumor, além da presença ou não de células neoplásicas diferenciadas [10]. Esse exame foi proposto no laudo da primeira biópsia realizado pela patologista odontológica do relato de caso, mas acabou não sendo realizado. A tabela 2 compara os aspectos clínicos e histológicos das hipóteses diagnósticas do OSJ, demonstrando a dificuldade do processo diagnóstico quando se utiliza apenas um aspecto da lesão.

Tabela 2. Comparação das características clínicas e histológicas das hipóteses diagnósticas consideradas

	Osteossarcoma	Relato de caso	Displasia Fibrosa	Neoplasia Mesenquimal	Osteoblastoma	Fibroma Cemento Ossificante
Aumento de volume local	Sim	Sim	Sim	Sim	Sim	Sim
Parestesia	Sim	Sim	Talvez	Não	Não	Não
Dor contínua ou intermitente	Sim	Sim	Talvez	Talvez	Talvez	Talvez
Deslocamento e/ou compressão do canal da mandíbula	Compressão	Compressão	Deslocamento	Não	Não	Não
Necrose e/ou Ulceração	Sim	Sim	Não	Talvez	Não	Não
Proliferação de células fusiformes	Sim	Sim	Sim	Sim	Sim	Sim
Atipias celulares	Sim	Sim	Talvez	Não	Não	Não

10.70614/pjcb4p68
Direitos autorais: © 2026 pelos autores. Creative Commons Attribution (CC BY) (https://creativecommons.org/licenses/by/4.0/).

CONCLUSÃO

Radiograficamente parece existir uma concordância na presença de variações na densidade óssea nos diversos tipos de osteossarcoma, existindo áreas radiopacas, radiotransparentes ou mistas, uniloculares, com destruição agressiva do osso cortical, associado a presença de reações periosteais no padrão em "raios de sol" (sunburst pattern) ou triângulo de Codman nas lesões mais avançadas. A presença de aumento do espaço pericentário e da lâmina dura sem a presença de alterações periodontais clínicas pode ser um achado radiográfico nos estágios iniciais da lesão. Este fato, associado ao comportamento agressivo e crescimento rápido da lesão podem sugerir a presença de uma neoplasia óssea, ao invés de uma lesão fibroóssea.

Com tantas hipóteses diagnósticas com características semelhantes, fica claro a importância da detecção dos detalhes histológicos e radiográficos para se obter um diagnóstico final assertivo. Desta forma, a acuidade dos profissionais que analisarão as imagens e as amostras teciduais devem ser levadas em consideração no processo diagnóstico. A preferência por patologistas e radiologistas odontológicos parece ser um ponto a ser considerado nesse processo, já que algumas características histológicas e radiográficas das lesões bucais são bastante peculiares, o que pode confundir alguns avaliadores menos experientes. Seguindo essa linha de pensamento, deveríamos tomar a TCFC realizada com FOV reduzido como exame de eleição nos casos de lesões crânio faciais, pois o FOV reduzido possibilita imagens com alta definição e riqueza de detalhes o que é primordial no processo diagnóstico desse tipo de lesão.

REFERÊNCIAS

1. Agrawal RR, Bhavthankar JD, Mandale MS, Patil PP. Osteosarcoma of Jaw with Varying Histomorphologic Patterns: Case Report. J Orthop Case Rep. 2017;7(1):61-4.

10.70614/pjcb4p68

Direitos autorais: © 2026 pelos autores. Creative Commons Attribution (CC BY) (https://creativecommons.org/licenses/by/4.0/).

2. Ahuja M, Mandal S, Mallya V, Khurana N, Meher R, Singh K. Osteosarcoma of the jaw: Primary versus secondary - A report of two cases. J Cancer Res Ther. 2023 Oct 01;19(7):2086-9.

3. Nakayama E, Sugiura K, Kobayashi I, Oobu K, Ishibashi H, Kanda S. The association between the computed tomography findings, histologic features, and outcome of osteosarcoma of the jaw. J Oral Maxillofac Surg. 2005 Mar;63(3):311-8.

4. Fox MG, Trota BM. Osteosarcoma: Review of the Various Types with Emphasis on Recent Advancements in Imaging. Semin Músculo-esquelético Radiol. 2013:123 - 36.

5. Souza DL, Wandelli VM, Rodrigues CD, Bauer EF, Junior LCdLD, Cesário FKOdS, et al. Importância da correta associação dos exames clínico, imaginológico e histopatológico no diagnóstico do osteossarcoma recima21 - Ciências Exatas e da Terra, Sociais, da Saúde, Humanas e Engenharia/Tecnologia. 2023 Sep; 4(11).

6. Lim J, Hinchy N, Odingo N, Colosi D, Mahdian M. An unusual presentation of osteoblastoma of the maxilla: A case report. Imaging Sci Dent. 2021 Dec;51(4):455-60.

7. Tahmasbi-Arashlow, Mehrnaz, Celeiro, Louise K, Nair MK, Cheng Y-SL, et al. Radiographic manifestations of fibroblastic osteosarcoma: A diagnostic challenge. Imaging Science in Dentistry. 2019 17 de julho de 2019 5.

8. Margiono EA, Andreani S. Case report of a very rare primary malignant bone tumor: Mixed type maxillary osteosarcoma. Radiol Case Rep. 2023 May;18(5):1680-5.

9. White S, Pharoah MJ. Radiologia Oral. 7th ed: Elsevier Editora Ltda; 2015.

10. Shah S, Mishra B, Tiwari N, Nikunj A. Osteosarcoma of jaws: Challenges in diagnosis. J Oral Maxillofac Pathol. 2020;24(3):589.

11. Davidova LA, Bhattacharyya I, Islam MN, Cohen DM, Fitzpatrick SG. An Analysis of Clinical and Histopathologic Features of Fibrous Dysplasia of the Jaws: A Series of 40 Cases and Review of Literature. Head Neck Pathol. 2020 Jun;14(2):353-61.

12. Obermeier KT, Hartung JT, Hildebrandt T, Dewenter I, Smolka W, Hesse E, et al. Fibrous Dysplasia of the Jaw: Advances in Imaging and Treatment. J Clin Med. 2023 Jun 17;12(12).

10.70614/pjcb4p68

Direitos autorais: © 2026 pelos autores. Creative Commons Attribution (CC BY) (https://creativecommons.org/licenses/by/4.0/).