IAES
Revista Clínica de Odontologia

Desafios e estratégias na cirurgia de canino incluso vestibular: relato de caso

Challenges and strategies in the surgical management of a buccally impacted canine: a case report

Recebido: 18-12-2025 | Aceito: 22-12-2025 | Publicado: 20-02-2026

Victor Oliveira de Andrade
E-mail: victorvoda19@gmail.com
Faculdade do Amazonas - IAES

Márcio Langbeck Castelo Branco
E-mail: marcio.langbeck@gmail.com
Faculdade do Amazonas – IAES

Fernando dos Santos Gonçalves Junior
E-mail: nando.contato92@gmail.com
Faculdade do Amazonas – IAES

Natalia Stefany da Silva Pereira
E-mail: stefanynatalia70@gmail.com
Faculdade do Amazonas – IAES

Alberto Tadeu do Nascimento Borges
E-mail: atadeuborges@gmail.com
Faculdade do Amazonas – IAES

Como citar: Andrade VO, Castelo Branco ML, Gonçalves Junior FS, Pereira NSS, Borges ATN. Revista Clínica de Odontologia. Desafios e estratégias na cirurgia de canino incluso vestibular: relato de caso. 2025(2):106-121.

RESUMO

Os caninos superiores desempenham papel essencial na função mastigatória, na guia de lateralidade mandibular e na estética do sorriso. Contudo, devido ao seu trajeto eruptivo complexo e ao fato de serem os últimos dentes permanentes a emergirem na arcada superior, apresentam alta predisposição à impactação, ficando atrás apenas dos terceiros molares em prevalência. Este trabalho teve como objetivo relatar um caso clínico de exodontia de canino superior incluso em posição vestibular, discutindo os desafios cirúrgicos, as estratégias adotadas e a relevância do planejamento individualizado. Paciente do gênero feminino, K.S.S de 27 anos, apresentou ausência clínica do dente 23 e mobilidade do incisivo lateral adjacente (22). Exames radiográficos evidenciaram inclusão ectópica vestibular do canino, em posição horizontalizada e com sobreposição radicular ao incisivo lateral. Diante da complexidade anatômica e do desinteresse da paciente por tracionamento ortodôntico, optou-se pela exodontia. O procedimento cirúrgico incluiu acesso vestibular, osteotomia, seccionamento radicular e remoção por técnicas de luxação controlada, seguido de sutura simples e protocolo farmacológico padrão. O pós-operatório evoluiu sem complicações, com cicatrização adequada. O caso evidencia que a correta avaliação clínica e radiográfica, associada ao domínio técnico-cirúrgico, é determinante

para o sucesso no manejo de dentes inclusos. Conclui-se que a cirurgia de remoção de caninos inclusos vestibulares, quando bem planejada e executada de forma conservadora, representa uma abordagem eficaz, segura e previsível, destacando a importância da individualização do tratamento para preservar função, estética e saúde periodontal.

Palavras-chave: Incluso. Cirurgia bucal. Exodontia. Odontologia. Erupção dentária.

ABSTRACT

Maxillary canines play a crucial role in mastication, mandibular guidance, and smile aesthetics. However, due to their complex eruptive path and the fact that they are among the last permanent teeth to emerge in the upper arch, they have a high predisposition to impaction, second only to third molars. This study aims to report a clinical case of surgical extraction of a maxillary canine impacted in the buccal region, discussing the surgical challenges, strategies adopted, and the relevance of individualized planning. A 27-year-old female patient presented with clinical absence of tooth 23 and mobility of the adjacent lateral incisor (22). Radiographic examination revealed an ectopic buccal impaction of the canine, in a horizontal position and overlapping the lateral incisor root. Considering the unfavorable position and the patient's refusal of orthodontic traction, extraction was chosen. The surgical procedure involved buccal access, osteotomy, root sectioning, and removal using controlled luxation techniques, followed by simple sutures and standard pharmacological protocol. Postoperative follow-up showed satisfactory tissue healing with no complications. This case highlights that accurate clinical and radiographic evaluation, combined with surgical expertise, is essential for the successful management of impacted teeth. It can be concluded that surgical removal of buccally impacted canines, when properly planned and conservatively executed, is an effective, safe, and predictable approach, emphasizing the importance of individualized treatment to preserve function, aesthetics, and periodontal health.

Keywords: Impacted. Oral surgery. Tooth extraction. Dentistry. Tooth eruption.

INTRODUÇÃO

Os caninos superiores permanentes exercem um papel fundamental na dentição humana, sendo essenciais para a manutenção de uma oclusão estável e eficiente. Esses dentes contribuem de maneira significativa para os movimentos de lateralidade mandibular, além de influenciarem positivamente na estética do sorriso e na harmonia do contorno facial[1,2].

10.70614/qmf3tg81

Direitos autorais: © 2024 pelos autores. Creative Commons Attribution (CC BY) (https://creativecommons.org/licenses/by/4.0/).

Durante o planejamento de determinados tratamentos ortodônticos ou cirúrgicos, é comum que o cirurgião-dentista identifique a presença de dentes impactados ou mal posicionados[3]. Essa condição ocorre com maior frequência na região dos caninos superiores, uma vez que esses dentes estão entre os últimos a irromperem na arcada dentária superior[4].

Os dentes inclusos geralmente são assintomáticos e frequentemente identificados de forma incidental em exames radiográficos. Dentes retidos por longos períodos devem ser avaliados por meio de exames de imagem e monitoramento clínico para determinação da causa. O diagnóstico precoce e a identificação precisam da posição do dente incluso são essenciais para um planejamento terapêutico eficaz e para a melhora do prognóstico[5,6].

Considera-se que um dente está impactado quando sua raiz já está completamente desenvolvida, mas ainda não emergiu no arco dental, o que pode ocorrer, devido à ausência de espaço, ao posicionamento inadequado dos demais dentes e pela mudança da posição do folículo dental, dada pela formação exagerada de alguma das raízes fazendo com que o dente não consiga seguir seu caminho natural de erupção impactando em alguma estrutura[6,7,8,9].

A literatura relata uma prevalência de dentes inclusos ou impactados variando entre 0,8% e 3,6% na população geral. O diagnóstico geralmente é realizado após o período esperado para a erupção dentária, quando se observa a ausência clínica do dente na arcada. Os dentes mais frequentemente afetados, em ordem decrescente de incidência, são os terceiros molares superiores e inferiores, os caninos superiores, os pré-molares inferiores e superiores, os incisivos centrais superiores e os dentes supranumerários[10].

Os caninos superiores representam o segundo grupo dentário com maior prevalência de impactação, ficando atrás apenas dos terceiros molares[11]. Embora possam ocorrer em ambas as arcadas, a maxila apresenta predisposição significativamente maior, com uma proporção de 10:1 em relação à mandíbula e incidência populacional de cerca de 2%. Essas impactações são duas vezes mais

10.70614/qmf3tg81
Direitos autorais: © 2024 pelos autores. Creative Commons Attribution (CC BY) (https://creativecommons.org/licenses/by/4.0/).

frequentes em mulheres e podem ocorrer de forma unilateral ou bilateral. Aproximadamente 80 a 90% dos caninos impactados localizam-se na região palatina, enquanto 10 a 20% estão na região vestibular[12].

A etiologia da impactação de caninos ainda não é compreendida. Duas hipóteses são amplamente aceitas: a teoria da orientação, que atribui a impactação a desvios na trajetória eruptiva, e a teoria genética, que considera fatores hereditários como determinantes. Além de trauma, dentes supranumerários, arcada atrésica. No entanto, nenhuma dessas abordagens, de forma isolada, consegue explicar de forma satisfatória todos os casos[13].

Diversas complicações podem decorrer da impactação de um canino. Esse quadro pode provocar, por exemplo, a reabsorção das raízes dos dentes contíguos (sendo o incisivo lateral o mais comumente afetado), a formação de cistos, uma redução no comprimento da arcada dentária, bem como episódios de infecção e dor, relacionada à compressão de estruturas vásculo-nervosas[12,14]. A exodontia é indicada nesses casos em que há reabsorção radicular de dentes adjacentes, confirmação radiográfica de cistos ou tumores, presença de dor ou de dentes supranumerários[15].

Dentes impactados também podem estar associados a alterações patológicas que comprometem os tecidos dentários e periapicais, representando risco à saúde bucal do paciente. Dentre essas lesões, destacam-se pela sua prevalência e comportamento expansivo o cisto dentígero, o ameloblastoma e o tumor odontogênico adenomatóide, entre outros[9].

Os estudos de Warford indicam que a posição mesial da cúspide do canino permanente é um dos principais fatores prognósticos para sua impactação, sendo que quanto mais mesial sua localização em relação ao incisivo lateral, maior o risco de ocorrência, classificando em setores I, II, III e IV o que reforça a importância da avaliação da posição dentária para o diagnóstico precoce e o planejamento terapêutico adequado[16].

10.70614/qmf3tg81
Direitos autorais: © 2024 pelos autores. Creative Commons Attribution (CC BY) (https://creativecommons.org/licenses/by/4.0/).

O diagnóstico dos caninos inclusos é realizado por meio de avaliação clínica e radiográfica. O prognóstico do tratamento está diretamente relacionado à posição do dente em relação às estruturas nobres e aos dentes adjacentes, bem como à sua profundidade no processo alveolar[12].

O manejo dos caninos inclusos deve ser individualizado, considerando fatores como idade do paciente, estágio de desenvolvimento craniofacial, condições locais e expectativas estéticas e funcionais. A abordagem conservadora, baseada na exposição cirúrgica associada à tração ortodôntica, mostra-se mais favorável em pacientes jovens, permitindo a condução do dente incluso até a arcada quando não há impedimentos anatômicos ou patológicos. Em situações específicas, como durante a dentição mista e quando as condições biológicas são adequadas, o autotransplante dentário pode representar uma alternativa terapêutica viável. Por outro lado, quando o dente apresenta anquilose, alterações radiculares, reabsorções internas ou externas, risco de comprometimento dos dentes adjacentes, ou quando a ausência do canino não interfere negativamente na estética e na função, a exodontia passa a ser a conduta mais indicada[17].

A opção pela não intervenção também pode ser considerada nos casos em que o paciente recusa o tratamento, não há sinais de patologia associada, o canino decíduo permanece funcionalmente estável ou o dente incluso encontra-se profundamente localizado sem repercussões clínicas. Nesses contextos, torna-se imprescindível o acompanhamento clínico e radiográfico periódico, com o objetivo de prevenir ou identificar precocemente possíveis alterações patológicas ou reabsorções nos dentes vizinhos[17].

A localização precisa do canino superior é essencial para o planejamento cirúrgico, para isso, a avaliação por imagem pode incluir exames bidimensionais — como radiografias panorâmicas, periapicais e oclusais 15. Também é fundamental considerar a capacitação técnica do cirurgião-dentista para a

10.70614/qmf3tg81
Direitos autorais: © 2024 pelos autores. Creative Commons Attribution (CC BY) (https://creativecommons.org/licenses/by/4.0/).

execução das manobras cirúrgicas, bem como o conhecimento das fases da reparação tecidual[18,19].

Este trabalho teve como objetivo discutir os aspectos relacionados a caninos inclusos e sintetizar os conhecimentos mais recentes sobre a técnica cirúrgica de retalho vestibular aplicada à exodontia de caninos superiores retidos por vestibular.

RELATO DE CASO

Paciente do gênero feminino, K.S.S 27 anos, compareceu à clínica-escola de cirurgia oral da Faculdade do Amazonas - IAES, relatando mobilidade no incisivo lateral esquerdo (elemento 22) e ausência do canino esquerdo (elemento 23), onde relatou:" esse dente nunca nasceu". A paciente não apresentava queixas dolorosas e negava traumas locais ou episódios infecciosos anteriores. A história pregressa e histórico de doença atual não revelaram comorbidades ou uso contínuo de medicamentos.

Ao exame bucal, observou-se ausência clínica do dente 23, com presença de espaço no arco, sem sinais de inflamação gengival ou alteração de mucosa. Radiografias panorâmicas iniciais confirmaram a presença de um canino incluso na região vestibular (Figura 1), com angulação desfavorável com classificação IV de Warford, sugerindo uma posição ectópica alta. Realizando a técnica de Clark para melhor identificação da posição do elemento dentário.



Figura 1 - Radiografia Panoramica Inicial

10.70614/qmf3tg81
Direitos autorais: © 2024 pelos autores. Creative Commons Attribution (CC BY) (https://creativecommons.org/licenses/by/4.0/).

Após análise clínica e radiográfica, constatou-se a presença de canino superior incluso em posição ectópica vestibular, com significativa inclinação e sobreposição da raiz do incisivo lateral. A possibilidade de tracionamento ortodôntico discutiu-se com a paciente, no entanto, ela demonstrou desinteresse em seguir um tratamento prolongado e multidisciplinar, devido ao tempo envolvido, ao custo e à complexidade do processo.

Além disso, o posicionamento desfavorável do dente, com comprometimento do incisivo lateral adjacente e possível comprometimento do arco, tornou o prognóstico do tracionamento reservado pelo fato de um demorado tratamento ortodôntico. Considerando o quadro clínico, a preferência da paciente e a viabilidade cirúrgica, optou-se pela exodontia do elemento incluso como forma de tratamento definitivo. O plano de tratamento incluiu:

1. Remoção cirúrgica do canino incluso: utilizando acesso vestibular, com a preservação dos tecidos duros e moles.

2. Monitoramento pós-operatório rigoroso: para garantir a correta reparação tecidual e prevenir complicações.

O procedimento iniciou-se com a montagem da mesa e antissepsia extraoral (Figuras 2 e 3), por seguinte anestesia local por infiltração utilizando articaína® 4% com epinefrina 1:100.000, administrada na região do nervo alveolar superior anterior e nervo nasopalatino, além de anestesia dos nervos infraorbitário bilateral (Figura 4).

Após antissepsia rigorosa do campo operatório, realizou-se incisão intrassucular com cabo bisturi #3 e lâmina #15 no aspecto vestibular estendendo-se do elemento 23 ao 13, seguida por elevação meticulosa de retalho mucoperiosteal tipo Widman modificado (Figuras 5 e 6) utilizando descolador de Molt 2-4 (Golgran®) e afastador de Minessota (Golgran®), com especial cuidado para preservação da vascularização das papilas interdentais (Figura 7).

10.70614/qmf3tg81
Direitos autorais: © 2024 pelos autores. Creative Commons Attribution (CC BY) (https://creativecommons.org/licenses/by/4.0/).



Figura 2 - Montagem da Mesa

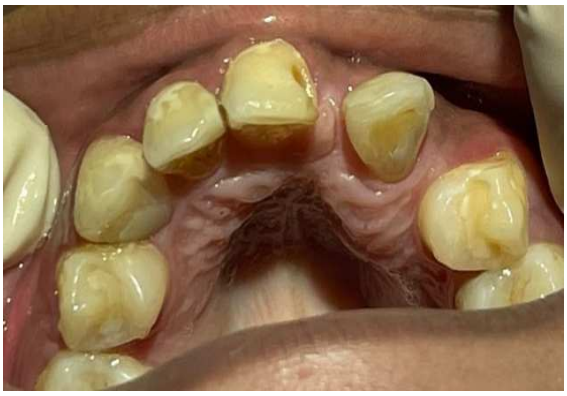

Figura 3 - Aspecto Inicial da Mucosa



Figura 4 - Técnica anestésica



Figura 5 - Sindesmotomia



Figura 6 - Retalho Rebatido

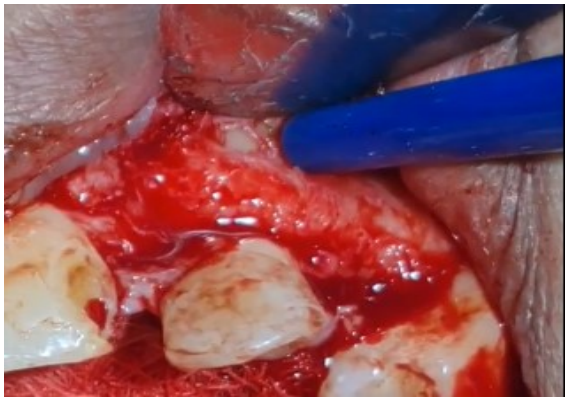

Figura 7 - Visualização do elemento 23

10.70614/qmf3tg81

Direitos autorais: © 2024 pelos autores. Creative Commons Attribution (CC BY) (https://creativecommons.org/licenses/by/4.0/).

A osteotomia vestibular foi executada com broca esférica de carbono #6 sob irrigação contínua com solução fisiológica 0,9%, expondo aproximadamente dois terços da coroa dental (Figura 8) e revelando a necessidade de seccionamento radicular devido à morfologia desfavorável e estreito espaço inter-radicular (Figura 9). A coronectomia foi realizada com caneta de alta rotação e broca Zekrya sob irrigação com soro fisiologico abundante, dividindo a raiz em porção coronária e apical após confirmação radiográfica periapical da posição do corte (Figuras 10 e 11).

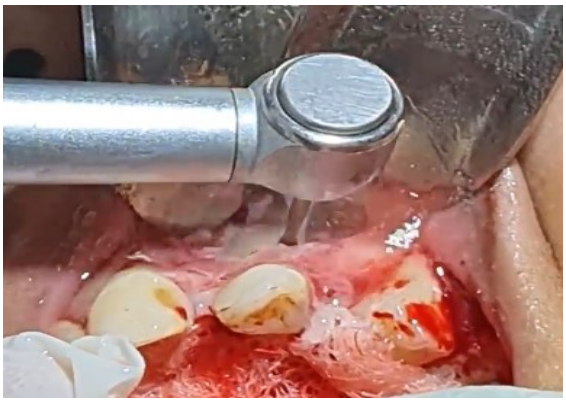

Figura 8 - Osteotomia com broca Carbide cirúrgica #06

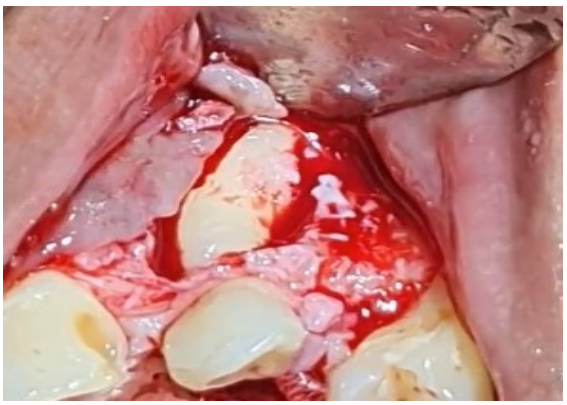

Figura 9 – Visualização porção coronária e radicular



Figura 10 – Coronectomia com broca Zekrya



Figura 11 – Coronectomia Finalizada

Para a luxação dos fragmentos, empregou-se sequência estratégica de elevadores: inicialmente o Heidbrink #3 (Golgran®) para mobilização da porção coronária, seguido pelo Seldin reta (Golgran®) para remoção do ápice radicular

10.70614/qmf3tg81

Direitos autorais: © 2024 pelos autores. Creative Commons Attribution (CC BY) (https://creativecommons.org/licenses/by/4.0/).

(Figuras 12 e 13). A técnica combinada de rotação e tração controlada permitiu a extração completa sem danos às estruturas adjacentes, com verificação visual e palpatoria da integridade das paredes alveolares (Figuras 13 e 14).



Figura 12 – Elevador Heidbrink #3 para extração da porção coronária

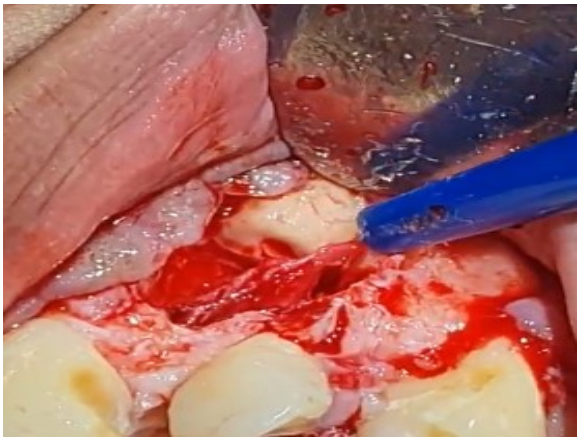

Figura 13 – Aspecto da cavidade por remoção da porção coronária



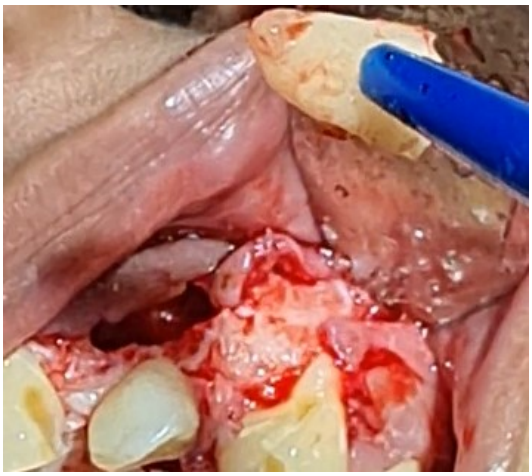

Figuras 14 e 15 – Exérese completa do elemento dentário

Após a remocão do elemento 23 foi observado se havia fragmentos (Figura 16) e logo em seguida o alvéolo foi submetido à curetagem minuciosa e irrigação pulsátil com solução salina estéril, removendo completamente restos de tecido de granulação e fragmentos ósseos. O reposicionamento do retalho foi realizado com adaptação passiva, seguido por sutura tensionada com fio de nylon 3-0 em pontos interrompidos simples, garantindo estabilidade do coágulo e adequada aproximação das bordas (Figuras 17 e 18).

10.70614/qmf3tg81

Direitos autorais: © 2024 pelos autores. Creative Commons Attribution (CC BY) (https://creativecommons.org/licenses/by/4.0/).



Figura 16 – Elemento 23 e Capuz Pericoronário

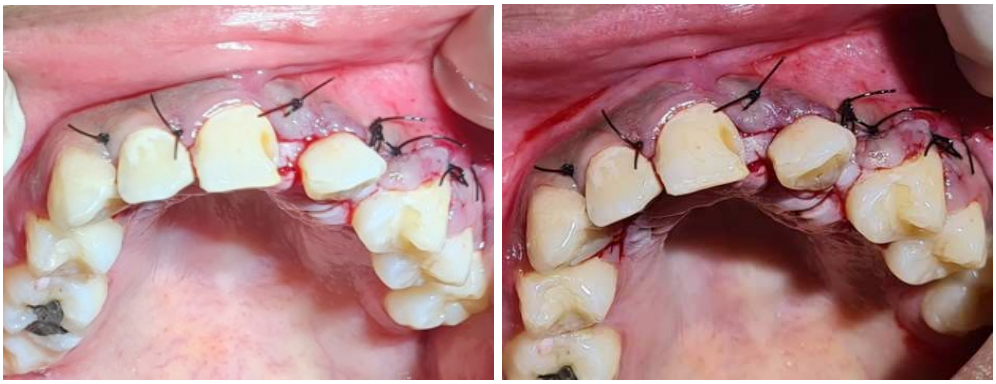

Figuras 17 e 18 – Aspecto final da sutura

1. Amoxicilina 875mg + clavulanato de potássio 125mg
2. Dexametasona 4mg
3. Tylex® 30mg (codeína + paracetamol)

No 7º dia pós-operatório, observou-se cicatrização tecidual dentro dos parâmetros esperados: ausência de sinais flogísticos (eritema, edema ou secreção purulenta), tecido de granulação rosado recobrindo o leito cirúrgico e adaptação adequada das margens gengivais. Os pontos de sutura foram removidos neste momento, não sendo verificada deiscência ou necrose tecidual.

DISCUSSÃO

A correta erupção e posicionamento dos caninos superiores constituem elementos fundamentais para o desenvolvimento de uma oclusão funcional e

10.70614/qmf3tg81
Direitos autorais: © 2024 pelos autores. Creative Commons Attribution (CC BY) (https://creativecommons.org/licenses/by/4.0/).

harmonia estética do sorriso. Quando este processo é comprometido, resultando em impactação dentária, diversas complicações podem ocorrer, incluindo: mal posicionamento dentário, reabsorções radiculares de dentes adjacentes, perda de espaço na arcada, formação de lesões císticas associadas ao dente incluso e processos infecciosos recorrentes. Estas alterações representam desafios significativos para o tratamento ortodôntico, podendo comprometer tanto a função mastigatória quanto o resultado estético final[19].No caso relatado, a paciente relatou que apresentava mobilidade dentária no elemento 22 evidenciando comprometimento dos dentes vizinhos.

Os caninos superiores permanentes representam o segundo grupo dentário mais frequentemente envolvido em casos de impactação, com incidência variando entre 1% a 3,5% na população geral. Nota-se significativa predominância no gênero feminino (1,17% versus 0,51% nos homens) e ocorrência bilateral em 17-45% dos casos[20,21]. O que foi confirmado no caso relatado, uma vez que se trata de uma paciente do sexo feminino com impactação do elemento 23.

O estudo realizado por Warford demonstrou que a localização da cúspide canina nos setores anatômicos constitui o fator prognóstico mais relevante para impactação, superando em importância a avaliação da angulação dentária. Observou-se uma relação diretamente proporcional entre a posição mesial da cúspide e o risco de impactação - quanto mais mesial sua localização, maior a probabilidade de ocorrência do problema. A análise dos dados revelou que quando esta estrutura se posiciona especificamente nos setores II, III ou IV (Figura 13), há 82% de probabilidade de impactação, destacando a avaliação setorial como método fundamental para o diagnóstico precoce e planejamento de intervenções ortodônticas adequadas[16]. No caso da paciente, a coroa do canino já havia ultrapassado o setor IV o que pode ter levado a impactação dental.

A localização do canino incluso na arcada dentária determina diretamente os riscos cirúrgicos e potenciais complicações pós-operatórias. Os principais

10.70614/qmf3tg81
Direitos autorais: © 2024 pelos autores. Creative Commons Attribution (CC BY) (https://creativecommons.org/licenses/by/4.0/).

riscos incluem: lesões às raízes dos dentes vizinhos, migração de fragmentos radiculares para o interior do seio maxilar ou cavidade nasal, além da formação de comunicações anormais entre a cavidade oral e os seios paranasais. Adicionalmente, quando o dente impactado se encontra próximo a estruturas neurovasculares, podem ocorrer alterações na cicatrização tecidual, processos álgicos, tumefação local, hemorragias e alterações de sensibilidade na região[23,24,25].

No relato de caso em questão, a exodontia foi considerada a abordagem terapêutica mais adequada, embora tenha sido realizada uma avaliação conjunta com a equipe de ortodontia sobre a possibilidade de tracionamento ortodôntico. Essa decisão levou em consideração a importância funcional dos caninos no sistema estomatognático, que desempenham papéis cruciais como guias oclusais durante os movimentos mandibulares, proteção neural através de seu sistema proprioceptivo especializado e manutenção da harmonia estética entre os segmentos anterior e posterior da arcada dentária. A escolha final pelo procedimento cirúrgico baseou-se na análise integrada dessas funções essenciais com as particularidades anatômicas, clínicas e financeira apresentadas pelo paciente, priorizando sempre os melhores resultados funcionais e estéticos a longo prazo[26,27,28].

CONCLUSÃO

A cirurgia de remoção do canino incluso vestibular, realizada com técnica cirúrgica conservadora e planejamento radiográfico detalhado, demonstrou ser uma abordagem eficaz e segura para o tratamento de dentes inclusos em posição desfavorável.

REFERÊNCIAS

10.70614/qmf3tg81

Direitos autorais: © 2024 pelos autores. Creative Commons Attribution (CC BY) (https://creativecommons.org/licenses/by/4.0/).

1. SOARES LC. Tracionamento de caninos superiores impactados [monografia]. Minas Gerais: Faculdade de Odontologia - UFMG; 2012.

2. CAPPELLETTE M, CAPPELLETTE JUNIOR M, FERNANDES LCM, OLIVEIRA AP, YAMAMOTO LH, SHIDO FT, et al. Caninos permanentes retidos por palatino: diagnóstico e terapêutica - uma sugestão técnica de tratamento. R Dental Press Ortodon Facial. 2008;13(1):60-73.

3. MATSUI RH, KAMITSUJI IKN, BELLINI LPF, ORTOLANI CLF, FALTIN JUNIOR K. Caninos não irrompidos - alternativas de tratamento. Rev Inst Ciênc Saúde. 2007;25(1):75-83.

4. MARTINS DR, KAWAKAMI RY, HENRIQUES JFC, JANSON GRP. Impactação dentária: condutas clínicas - apresentação de casos clínicos. R Dental Press Ortodon Facial. 1998;3(1):12-22.

5. SIMÃO TM, NEVES MJG, YAMATE EM, CREPALDI MV, BURGUER RC. Tracionamento ortodôntico de caninos superiores impactados por palatino. Revista Faipe. 2012;2(1):29-40.

6. AL-ABDALLAH M, ALHADIDI A, HAMMAD M, DAR-ODEH N. What factors affect the severity of permanent tooth impaction? BMC Oral Health. 2018;18(1):184-90.

7. MARCHIORO EM, HANHN L. Método alternativo de tracionamento de caninos superiores impactados. J Bras Ortodon Ortop Facial. 2002;7(40):273-8.

8. VALENTE C. Técnicas cirúrgicas para dentes inclusos e/ou impactados. In: VALENTE C. Técnicas cirúrgicas bucais e maxilofaciais. Rio de Janeiro: Revinter; 2003. p.185-211.

9. BARUAH DJ, MARIKENCHANNANAVAR A, DURGEKAR SG. Mini-implant and modified Nance button assisted alignment of a horizontally impacted maxillary canine: a case report. Turkish J Orthod. 2021;34(1):68-75.

10. GHALI GE, LARSEN PE, WAITE PD, MILORO M. Peterson's Principles of Oral and Maxillofacial Surgery. 3rd ed. Rio de Janeiro: Elsevier; 2016.

11. AL-ABDALLAH M, ALHADIDI A, HAMMAD M, DAR-ODEH N. What factors affect the severity of permanent tooth impaction? BMC Oral Health. 2018;18(1):184-90.

12. DIAS DS, et al. Tracionamento ortodôntico de canino permanente superior: relato de caso clínico. REAS. 2020;Suppl(41):1-8.

10.70614/qmf3tg81

Direitos autorais: © 2024 pelos autores. Creative Commons Attribution (CC BY) (https://creativecommons.org/licenses/by/4.0/).

13. MILANI RA, MILANI KZC, ARAÚJO FM. Protocolo Milani para técnica Vista em tracionamento de caninos impactados. Orthoscience. 2020;13(49):79-84.

14. ALBERTO PL. Surgical exposure of impacted teeth. Oral Maxillofac Surg Clin North Am. 2020;32(4):561-70.

15. DAMANTE SC, et al. Tracionamento de caninos inclusos: diagnóstico e terapêutica. Arch Health Invest. 2017;6(12):580-5.

16. WARFORD JH, GRANDHI RK, TIRA DE. Prediction of maxillary canine impaction using sectors and angular measurement. Am J Orthod Dentofacial Orthop. 2003;124(6):651-5.

17. CAMPELLO BS, NUNES KS, SANTOS JSB, RODRIGUES AG, ROSA MRP. Fundamentos para o tratamento de caninos inclusos em maxila: revisão de literatura. Braz J Dev. 2022;8(8):59030-59043. doi:10.34117/bjdv8n8-271.

18. SAJNANI AK, KING NM. Early prediction of maxillary canine impaction from panoramic radiographs. Am J Orthod Dentofacial Orthop. 2012;142(1):45-51.

19. SAJNANI AK, KING NM. Complications associated with the occurrence and treatment of impacted maxillary canines. Singapore Dent J. 2014;35:53-7.

20. GAETTI-JARDIM EC, et al. Condutas terapêuticas para caninos inclusos. UNOPAR Científica Ciências Biológicas e da Saúde. 2012;14(1):51-6.

21. BAGHERI SC, BELL RB, KHAN HA. Current Therapy in Oral and Maxillofacial Surgery. Rio de Janeiro: Elsevier; 2013.

22. PECK S, PECK L, KATAJA M. The palatally displaced canine as a dental anomaly of genetic origin. Angle Orthod. 1994;64(4):249-56.

23. BISHARA SE. Clinical management of impacted maxillary canines. Semin Orthod. 1998;4(2):87-98.

24. BISHARA SE. Impacted maxillary canines: a review. Am J Orthod Dentofacial Orthop. 1992;101:159-71.

25. WARFORD JH, GRANDHI RK, TIRA DE. Prediction of maxillary canine impaction using sectors and angular measurement. Am J Orthod Dentofacial Orthop. 2003;124(6):651-5.

10.70614/qmf3tg81

Direitos autorais: © 2024 pelos autores. Creative Commons Attribution (CC BY) (https://creativecommons.org/licenses/by/4.0/).

26. JACOBY H. The etiology of maxillary canine impactions. Am J Orthod. 1983;84(2):125-32.

27. ANAVI Y, ALLON DM, AVISHAI G, CALDERON S, ISRAEL TA. Complications of maxillary sinus augmentations in a selective series of patients. Oral Surg Oral Med Oral Pathol Oral Radiol Endod. 2008;106(1):34-8.

28. OBERLI K, BOMSTEIN MM, ARX T. Periapical surgery and the maxillary sinus: radiographic parameters for clinical outcome. Oral Surg Oral Med Oral Pathol Oral Radiol Endod. 2007;103(6):848-53.

10.70614/qmf3tg81

Direitos autorais: © 2024 pelos autores. Creative Commons Attribution (CC BY) (https://creativecommons.org/licenses/by/4.0/).