IAES
Revista Clínica de Odontologia

Remoção de um dente supranumerário na região de pré-molares inferior: relato de caso

Removal of a supernumerary tooth in the mandibular premolar region: a case report

Recebido: 18-12-2025 | Aceito: 26-12-2025 | Publicado: 20-02-2026

Izabely de Oliveira Carvalho
E-mail: izabellycarvalho19@icloud.com
Faculdade do Amazonas - IAES

Márcio Lopes Linhares
E-mail: marciolinhares74@gmail.com
Faculdade do Amazonas – IAES

Luã Lopes Borges
E-mail: lua.diretoria.iaes@gmail.com
Faculdade do Amazonas – IAES

Aliene dos Santos Pereira
E-mail: aliene_majofi@hotmail.com
Faculdade do Amazonas – IAES

Elisangela Rodrigues Araújo
E-mail: elisrodriguesaraujo31@gmail.com
Faculdade do Amazonas – IAES

Como citar: Carvalho IO, Linhares ML, Borges LL, Pereira AS, Araújo ER. Revista Clínica de Odontologia. Remoção de um dente supranumerário na região de pré-molares inferior: relato de caso. 2025(2):53-64.

RESUMO

Os dentes supranumerários constituem uma anomalia de desenvolvimento caracterizada pela presença de elementos dentários além da fórmula normal. Sua ocorrência pode gerar alterações funcionais e estéticas, como retenção prolongada de dentes decíduos, impactação, desvios de erupção e má oclusão, tornando fundamental o diagnóstico precoce. O uso de exames de imagem, especialmente radiografias panorâmicas e tomografia computadorizada de feixe cônico, é essencial para determinar a localização, morfologia e relação desses dentes com as estruturas adjacentes, orientando o planejamento terapêutico. O presente trabalho descreve um caso clínico de paciente adulto que apresentava dentes supranumerários em mandíbula, detectados por meio de exame periapical e confirmado com radiografia panorâmica. O tratamento adotado consistiu na extração cirúrgica dos dentes supranumerários e do elemento 34, com o objetivo de restabelecer função, prevenir complicações ortodônticas e promover adequada harmonia na arcada dentária. O manejo cirúrgico foi planejado considerando a posição dos dentes, a proximidade de estruturas anatômicas e a preservação óssea, seguindo protocolo de exodontia conservadora. O caso reforça a importância da avaliação radiológica detalhada e da intervenção

oportuna, especialmente em situações em que há risco de danos funcionais ou comprometimento estético. Conclui-se que a detecção antecipada e o tratamento adequado dos dentes supranumerários contribuem significativamente para evitar sequelas, facilitar o alinhamento dental e garantir melhor prognóstico aos pacientes.

Palavras-chave: Dentes supranumerários. Cirurgia oral. Diagnóstico por imagem.

ABSTRACT

Supernumerary teeth are a developmental anomaly characterized by the presence of dental elements exceeding the normal dental formula. Their occurrence may lead to functional and aesthetic alterations, such as prolonged retention of deciduous teeth, impaction, eruption deviations, and malocclusion, making early diagnosis essential. The use of imaging examinations, especially panoramic radiography and cone-beam computed tomography, is fundamental to determine the location, morphology, and relationship of these teeth with adjacent structures, guiding therapeutic planning. This study describes a clinical case of an adult patient presenting supernumerary teeth in the mandible, initially detected by periapical examination and confirmed by panoramic radiography. The treatment consisted of the surgical extraction of the supernumerary teeth and tooth 34, aiming to restore function, prevent orthodontic complications, and promote adequate dental arch harmony. Surgical management was planned considering tooth position, proximity to anatomical structures, and bone preservation, following a conservative extraction protocol. This case highlights the importance of detailed radiological evaluation and timely intervention, especially in situations involving the risk of functional impairment or aesthetic compromise. It is concluded that early detection and appropriate treatment of supernumerary teeth significantly contribute to the prevention of sequelae, facilitate dental alignment, and ensure a better prognosis for patients.

Keywords: Supernumerary teeth. Oral surgery. Diagnostic imaging.

INTRODUÇÃO

Dentes supranumerários referem-se à condição em que há dentes adicionais na cavidade bucal, sendo uma anomalia relativamente comum na área da odontologia. Podem ocorrer tanto na dentição temporária quanto na permanente e geralmente são mais comuns na parte anterior da maxila. Embora frequentemente não apresentem sintomas, esses dentes extras podem levar a complicações, como má oclusão, impactação e desalinhamento dental, o que

10.70614/k8xavm78

Direitos autorais: © 2024 pelos autores. Creative Commons Attribution (CC BY) (https://creativecommons.org/licenses/by/4.0/).

destaca a necessidade de sua identificação e tratamento precoces. Em muitos casos, a presença desses dentes pode prejudicar o desenvolvimento adequado da arcada dentária, resultando em dificuldades funcionais e estéticas[1,2].

Pesquisas epidemiológicas revelam que a taxa de dentes supranumerários no Brasil acompanha a tendência mundial, variando de 0,1% a 3,8% da população. Em vista disso, essa condição é ligeiramente mais prevalente em indivíduos do sexo masculino em comparação ao sexo feminino, sendo os mesiodens – localizados entre os incisivos centrais superiores – os mais comuns. Em crianças brasileiras, a ocorrência dessa anomalia é mais frequente na dentição permanente, o que enfatiza a importância de um monitoramento rigoroso em programas de saúde bucal voltados para a infância[3–5].

A frequência de dentes supranumerários apresenta variações significativas com base em fatores demográficos e genéticos. Quando ocorre de forma isolada normalmente afeta indivíduos que não têm um histórico de outras anomalias dentárias.[4,6]

A etiologia dessa patologia continua em evolução, uma vez que, as teorias predominantes indicam que os fatores genéticos têm um papel crucial na formação desses dentes adicionais. A presença de mutações genéticas e hereditariedade está frequentemente ligada à manifestação de dentes supranumerários, podendo ser observada em várias gerações familiares. Outras explicações para essa condição apontam que a hiperatividade da lâmina dentária, que é responsável pela formação dos dentes, pode levar ao surgimento de dentes extras durante o estágio embrionário. No entanto, existem lacunas importantes na compreensão abrangente dos mecanismos que originam essa anomalia[7,8].

A identificação de dentes supranumerários é frequentemente realizada por meio de exame clínico, como a radiografia panorâmica e a tomografia computadorizada de feixe cônico. O reconhecimento precoce dessa condição é crucial para evitar complicações, incluindo o desalinhamento dos dentes e a impactação de dentes vizinhos. Nos casos em que há dentes inclusos ou

10.70614/k8xavm78
Direitos autorais: © 2024 pelos autores. Creative Commons Attribution (CC BY) (https://creativecommons.org/licenses/by/4.0/).

impactados, é necessário realizar exames de imagem mais detalhados para um planejamento cirúrgico eficaz. Ademais, a detecção antecipada de dentes supranumerários em crianças pode ajudar a evitar o surgimento de problemas ortodônticos[9,10].

O manejo dos dentes depende da sua localização, do impacto que exercem sobre a arcada dentária e das complicações associadas. Quando esses dentes extras prejudicam o alinhamento dental ou dificultam a erupção de dentes permanentes, a extração cirúrgica é normalmente indicada. Em situações menos complicadas, podese adotar uma abordagem mais conservadora, acompanhando o desenvolvimento do dente para determinar se uma intervenção futura é necessária. Por outro lado, casos mais complexos, como aqueles relacionados a múltiplos dentes supranumerários ou sérias complicações ortodônticas, demandam um planejamento colaborativo entre ortodontistas, cirurgiões e radiologistas[9,11].

OBJETIVO

O objetivo desse trabalho é relatar um caso clínico de remoção cirúrgica de dente supranumerário na região de pré-molares inferiores, destacando a importância do diagnóstico por imagem e do planejamento cirúrgico adequado para prevenção de complicações funcionais e oclusais.

RELATO DE CASO

Paciente J.O.C gênero masculino, 21 anos de idade, compareceu na Faculdade de Odontologia do Amazonas – IAES se queixando de um incomodo na região lingual do lado esquerdo da mandíbula, durante a anamnese paciente relatou não ter nenhum tipo de problema sistêmico, durante o exame clinico intrabucal não foi observado nenhum tipo patologia presente, no raio-x

10.70614/k8xavm78
Direitos autorais: © 2024 pelos autores. Creative Commons Attribution (CC BY) (https://creativecommons.org/licenses/by/4.0/).

periapical observou-se a presença um dente supranumerário entre os pré-molares inferiores (Figura 01). Foi solicitado ao paciente que realizasse uma tomografia computadorizada para poder localizar em qual região o dente supranumerário se encontrava, o resultado da tomografia mostrou que o elemento supranumerário localizava-se na região lingual de mandíbula (Figura 02).

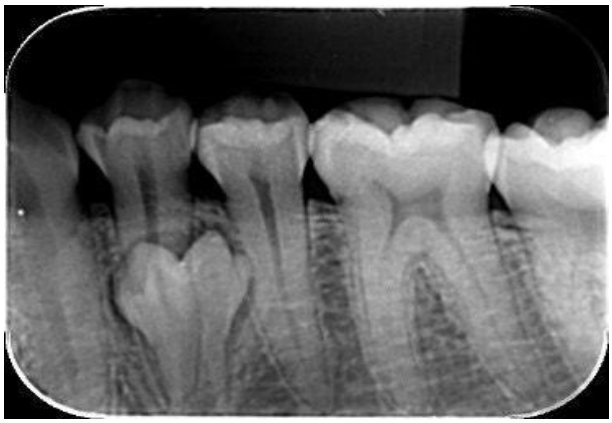

Figura 1- Radiografia periapical

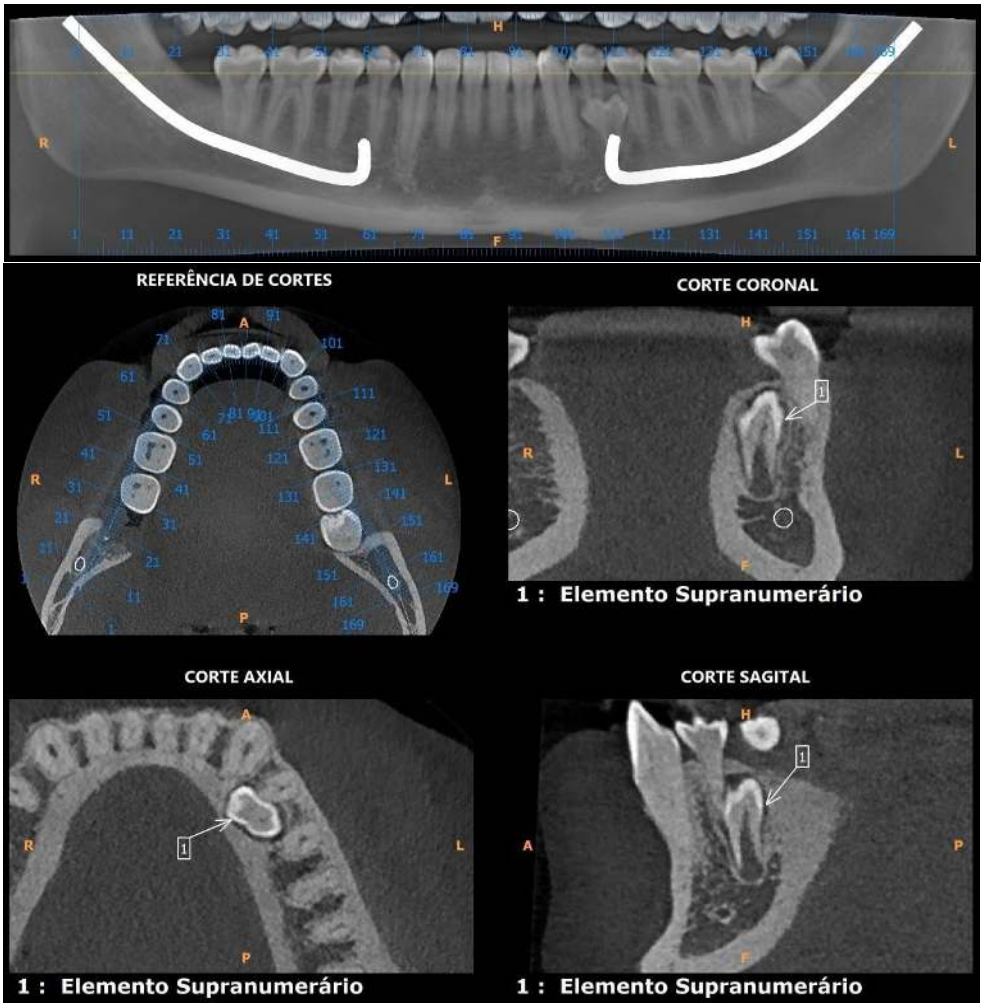

Figura 2 - Tomografia Computadorizada

10.70614/k8xavm78

Direitos autorais: © 2024 pelos autores. Creative Commons Attribution (CC BY) (https://creativecommons.org/licenses/by/4.0/).

Foi realizada a antissepsia da cavidade bucal com digluconato de clorexidina a 0,12%, (Riohex®, Rioquímica, São José do Rio Preto – SP) bochechado por 1 minuto, com a finalidade de reduzir os microrganismos na cavidade oral. Seguindo a técnica anestésica do bloqueio do nervo alveolar inferior, nervo bucal e infiltrativa, empregando solução anestésica articaína 4% associado a epinefrina 1:100.000 (Articaíne, Nova DFL©, Rio de Janeiro – RJ), seguido da incisão do retalho mucoperiosteal de Newman realizada com a lâmina de bisturi n° 15 (Solidor®, Lamelid©, Guarulhos – SP) e o descolamento do retalho foi realizado com o descolador de Molt e Seldin, expondo o tecido ósseo adjacente inferior para início da osteotomia. (Figura 4, 5 e 6).



Figura 3 – Mesa Cirúrgica



Figura 4- Anestesia



Figura 5 – Confecção do retalho de Newman



Figura 6 – Osteotomia

10.70614/k8xavm78

Direitos autorais: © 2024 pelos autores. Creative Commons Attribution (CC BY) (https://creativecommons.org/licenses/by/4.0/).

Após a osteotomia com o uso da broca Zecrya para a visualização do elemento supranumerário, utilizou-se a alavanca do tipo red brinck, para sua remoção mantendo a integridade da coroa e raiz dentaria e finalizando com a sutura utilizando fio Nylon 3,0 ponto a ponto, e festonado, promovendo estabilidade tecidual e favorecendo o processo de cicatrização. (Figuras 7, 8 e 9).



Figura 7 – Remoção do dente supranumerário



Figura 8 – Dente removido



9 – Sutura

Após a cirurgia, o paciente foi orientado com os cuidados pós-operatório e foi feita a prescrição medicamentosa, onde foi prescrito um antibiótico de primeira escolha para paciente sem risco de endocardite infecciosa (Amoxicilina 500mg de 8/8h durante 7 dias, e anti-inflamatório Dexametasona 4mg de 08/08h, durante 3 dias e um analgésico Dipirona Sódica 500mg de 6/6h nas primeiras 24h se houvesse dor). Entretanto, o paciente não apresentou dor pós-cirúrgica e após 7 dias foi feito a remoção da sutura onde pode-se observar aspecto clínico da região, evidenciando mucosa íntegra, ausência de sinais inflamatórios e boa reparação tecidual (Figura 10).

10.70614/k8xavm78

Direitos autorais: © 2024 pelos autores. Creative Commons Attribution (CC BY) (https://creativecommons.org/licenses/by/4.0/).



Figura 10 - Pós-operatório após 7 dias

DISCUSSÃO

A literatura odontológica apresenta consenso quanto ao fato de que os dentes supranumerários representam uma anomalia de desenvolvimento relativamente comum, mas ainda cercada de controvérsias em relação à sua etiologia, momento ideal de intervenção e conduta mais conservadora ou cirúrgica. Estudos apontam prevalência variável entre 0,1% e 3,8% da população, especialmente em regiões anteriores da maxila, conforme citado por Coli et al.[1]. Entretanto, autores como Brinkmann et al.[2] destacam que essa prevalência pode ser subestimada, principalmente em populações onde o acesso a exames de imagem tridimensionais ainda é limitado.

Em relação à etiologia, parte significativa dos pesquisadores defende que fatores genéticos desempenham papel determinante. Neville et al.[4] descrevem que mutações hereditárias e distúrbios na lâmina dentária são mecanismos fortemente associados ao surgimento de dentes adicionais. Contudo, Rocha et al.[7] argumentam que a hiperatividade da lâmina dentária isoladamente não explica todos os casos, especialmente aqueles de múltiplos supranumerários sem histórico familiar. Assim, embora exista um predomínio da teoria genética, ainda não há consenso absoluto sobre os mecanismos etiopatogênicos, sendo reconhecido que a explicação provavelmente é multifatorial.

10.70614/k8xavm78

Direitos autorais: © 2024 pelos autores. Creative Commons Attribution (CC BY) (https://creativecommons.org/licenses/by/4.0/).

No que diz respeito ao diagnóstico, há unanimidade sobre a importância dos exames radiográficos. Enquanto radiografias periapicais e panorâmicas são amplamente utilizadas como primeira abordagem, diversos autores apontam vantagens superiores da tomografia computadorizada de feixe cônico (TCFC). Silva et al.[1] e Oliveira et al. (2023) reforçam que a TCFC fornece maior precisão na avaliação tridimensional, permitindo identificar localização espacial, profundidade, articulação com raízes adjacentes e relação com estruturas nobres. Por outro lado, alguns autores defendem que a TCFC deve ser indicada apenas quando houver dúvida diagnóstica, visando reduzir exposição radiológica desnecessária, sobretudo em crianças. Essa divergência evidencia a necessidade de individualização da escolha do exame de acordo com a complexidade do caso.

Quanto ao tratamento, há diferentes posicionamentos sobre o momento ideal para remoção de dentes supranumerários. Autores como Amaral et al.[6] defendem a intervenção precoce ainda na dentição mista, argumentando que ela favorece a erupção espontânea dos dentes permanentes e evita complicações ortodônticas futuras. Em contrapartida, Morais et al.[3] destacam que a remoção muito precoce pode causar danos às estruturas em formação, sendo mais prudente aguardar completude radicular dos incisivos, quando não houver risco evidente de impactação. Assim, permanece uma discordância na literatura entre abordagem cirúrgica imediata e manejo conservador com monitoramento radiográfico periódico.

No presente caso clínico, observado no arquivo fornecido, optou-se pela remoção cirúrgica devido à localização lingual do dente supranumerário e ao desconforto relatado pelo paciente. Essa conduta está alinhada à literatura mais atual, que recomenda intervenção quando o supranumerário causa sintomatologia, risco de patologia associada, alteração funcional ou potencial interferência na oclusão. Além disso, o uso da TCFC permitiu definir com precisão a posição lingual, fundamental para o planejamento da osteotomia, reforçando a importância da imagem tridimensional em casos de difícil acesso.

10.70614/k8xavm78
Direitos autorais: © 2024 pelos autores. Creative Commons Attribution (CC BY) (https://creativecommons.org/licenses/by/4.0/).

Outro ponto de divergência nos estudos se refere à técnica cirúrgica e extensão da osteotomia. Pesquisadores como Sanz-Alonso et al.[2] defendem abordagens minimamente invasivas sempre que possível, visando menor trauma tecidual e melhor pós-operatório. Entretanto, em situações como supranumerários inclusos profundamente ou com proximidade de estruturas anatômicas, muitos autores admitem que abordagens convencionais com retalhos ampliados são necessárias. No caso relatado, a realização de retalho de Newman e osteotomia foi adequada à posição lingual do elemento, compatível com protocolos descritos por Fonseca e Manzi[9].

Por fim, há concordância na literatura sobre os benefícios do acompanhamento pós-operatório, evitando infecções, deiscências e complicações tardias. O prognóstico geralmente é favorável quando o diagnóstico é realizado precocemente e a conduta é bem planejada. No caso em questão, observou-se reparação tecidual adequada após sete dias, corroborando o que Morais et al.[3] descrevem sobre o bom potencial cicatricial em cirurgias realizadas com técnica conservadora e manipulação mínima dos tecidos.

Diante dos argumentos apresentados, percebe-se que, embora existam divergências específicas — especialmente quanto à etiologia exata e ao momento ideal de intervenção cirúrgica —, a literatura converge ao afirmar que o manejo dos dentes supranumerários deve ser individualizado. O caso analisado reforça que a intervenção bem planejada, com base em exames de imagem adequados e técnica cirúrgica precisa, resulta em excelente prognóstico, alinhando-se às recomendações dos principais autores da área.

CONCLUSÃO

Conclui-se que a cirurgia e o diagnóstico precoce do dente supranumerário, tanto na dentição decídua quanto na permanente, possibilitam um tratamento mais conservador e com melhores resultados, prevenindo

10.70614/k8xavm78
Direitos autorais: © 2024 pelos autores. Creative Commons Attribution (CC BY) (https://creativecommons.org/licenses/by/4.0/).

complicações estéticas e funcionais e reduzindo a necessidade de intervenções mais complexas, como tracionamentos dentários e ortodontia corretiva. O caso apresentado demonstrou que a remoção cirúrgica conservadora, associada ao acompanhamento clínico adequado, resulta em um prognóstico favorável, com erupção natural do dente permanente e restauração da função e da estética do paciente.

REFERÊNCIAS

1. Coli AA, Gomes L de S, Dos Santos I, Silva GFS, Genu KAP. Ocorrência de dentes supranumerários: uma revisão da literatura. Brazilian J Heal Rev. 2023;6(5):21086–93.

2. Brinkmann Natalia; Martín-Ares, María; Sanz-Alonso, Javier; Marino, Juan Santos; Suárez García, Maria Jesús; Dorado, Cristina Barona; MartínezGonzález, Jose María JCBMR. Epidemiological Features and Clinical Repercussions of Supernumerary Teeth in a Multicenter Study: A Review of 518 Patients with Hyperdontia in Spanish Population. Eur J Dent. 2020;14(03):415–22.

3. Morais LA, Delbem ACB, Cunha RF, Sampaio C, Santana JS, Guisso LP, et al. Diagnóstico e tratamento de dente supranumerário em paciente pediátrico: relato de caso. Arch Heal Investig. 2024 May 23;13(5):1610–5.

4. Neville BW, Damm DD, Allen CM, Bouquot JE. Patologia Oral e Maxilofacial. 3a. ed. Rio de Janeiro: 2009.

5. Anthonappa RP, King NM, Rabie ABM. Diagnostic tool used to predict the prevalence of supernumerary teeth: a meta-analysis. Dentomaxillofac Radiol, 2012; 41 (6): 444-449

6. Amaral DC, Gomes CC, Carvalho JG. Melhor oportunidade cirúrgica para remoção de dente supranumerário mesiodens em paciente infantil. Sci Invest Dent 2017; 22(1):30-32.

7. Rocha SC, Vidigal BL, Pereira AC, Fonseca MS, Manzi FR. Etiologia, Diagnóstico e Tratamento do Mesiodens – Relato de Caso Clínico Atípico. Arq bras odontol. 2012;8(2):49-54.

10.70614/k8xavm78

Direitos autorais: © 2024 pelos autores. Creative Commons Attribution (CC BY) (https://creativecommons.org/licenses/by/4.0/).

8. Anthonappa RP, King NM, Rabie ABM. Diagnostic tools used to predict the prevalence of supernumerary teeth: a meta-analysis. Dentomaxillofac Radiol. 2012;41(6):444–449.

9. Fonseca RJ, Manzi FR. Cirurgia Bucomaxilofacial. 3ª ed. Rio de Janeiro: Elsevier; 2012.

10.70614/k8xavm78

Direitos autorais: © 2024 pelos autores. Creative Commons Attribution (CC BY) (https://creativecommons.org/licenses/by/4.0/).