Revista Clínica de Odontologia

# Exodontia de terceiro molar superior erupcionado: relato de caso

Recebido: 16-01-2024 | Aceito: 20-03-2024 | Publicado: 16-10-2024

**Fabiana Babilônia Marques**
Faculdade do Amazonas (IAES), Brasil.
E-mail: fabibabilonia098@gmail.com

**Guilherme Motta Antunes Ferreira**
Faculdade do Amazonas (IAES), Brasil.
E-mail: guimottantferreira@gmail.com

**Kathleen Rebelo de Sousa**
Faculdade do Amazonas (IAES), Brasil.
E-mail: kathleenrebelo@gmail.com

**Lizete Karla Filgueiras de Souza**
Faculdade do Amazonas (IAES), Brasil.
E-mail: lizetefilgueiras@hotmail.com

**Marcela Lopes Linhares**
Faculdade do Amazonas (IAES), Brasil.
E-mail: marcelalinhares@gmail.com

**Natália Stefany da Silva Pereira**
Faculdade do Amazonas (IAES), Brasil.
E-mail: stefanynatalia70@gmail.com

**Luciana Aleixo dos Santos de Melo**
Faculdade do Amazonas (IAES), Brasil.
E-mail: meloaleixoluciana@hotmail.com

*Como citar*: Marques FB, Ferreira GMA, Sousa KR, Souza LKF, Linhares ML, Pereira NSS, et al. Exodontia de terceiro molar superior erupcionado: relato de caso. Revista Clínica de Odontologia. 2023;5(2):111-120.

## RESUMO

O terceiro molar, muitas vezes conhecido como dente do siso, é o dente mais posterior em cada quadrante da dentição permanente e não está presente na dentição decídua. Os terceiros molares representam 90% dos componentes dentários impactados negativamente, com caninos superiores, pré-molares e dentes supranumerários perfazendo os 10% restantes. A razão mais frequente para a remoção do terceiro molar é a infecção persistente ao redor do dente. Acredita-se que a operação cirúrgica mais frequente seja a exodontia do terceiro molar. Alguns fatores, como idade do paciente, experiência do cirurgião e localização odontológica, podem ter impacto sobre o surgimento de complicações durante a operação ou durante o processo de cicatrização. O objetivo deste trabalho foi relatar um caso clínico de exodontia de terceiro molar superior erupcionado. Paciente AFAS, gênero feminino, leucoderma, 16 anos, compareceu à clínica integrada da Faculdade do Amazonas – IAES com o seu responsável com a queixa principal: “Quero tirar meu dente que está nascendo atrás porque sinto dor e incômodo”. A classificação do terceiro molar se classificou quanto a angulação de Winter como vertical e Classe A de Pell e Gregory. O tratamento proposto foi a exodontia do elemento dentário 28. Conclui-se que é fundamental um diagnóstico correto para a

exodontia de terceiro molar superior, uma vez que é por meio do estabelecimento deste que o cirurgião-dentista vai ser capaz de selecionar as melhores técnicas e materiais.

**Palavras-chave:** Cirurgia Bucal. Exodontia. Dente Do Siso.

## ABSTRACT

The third molar, often known as the wisdom tooth, is the most posterior tooth in each quadrant of the permanent dentition and is not present in the primary dentition. Third molars represent 90% of negatively impacted dental components, with upper canines, premolars and supernumerary teeth making up the remaining 10%. The most common reason for third molar removal is persistent infection around the tooth. It is believed that the most frequent surgical operation is third molar extraction. Some factors, such as the patient's age, surgeon's experience and dental location, may have an impact on the emergence of complications during the operation or during the healing process. The objective of this work was to report a clinical case of extraction of an erupted upper third molar. Patient AFAS, female, Caucasian, 16 years old, attended the integrated clinic at Faculdade do Amazonas – IAES with her guardian with the main complaint: "I want to remove my tooth that is emerging in the back because I feel pain and discomfort". The classification of the third molar was classified according to Winter's angulation as vertical and Class A by Pell and Gregory. The proposed treatment was the extraction of tooth element 28. It is concluded that a correct diagnosis is essential for the extraction of the upper third molar, since it is through this establishment that the dental surgeon will be able to select the best techniques and materials.

**Keywords:** Oral Surgery. Extraction. Wisdom Tooth.

## INTRODUÇÃO

O terceiro molar, ou siso, é o dente mais distal localizado em cada quadrante da dentição permanente e está ausente na dentição decídua. Os terceiros molares costumam irromper entre os 18 e os 25 anos de idade. Cada dente é anatomicamente dividido em uma coroa e uma raiz pela junção amelocementária. A coroa é a porção externa exposta na cavidade oral que possui 5 superfícies livres, nomeadas em mesial, distal, vestibular, lingual e oclusal, referindo-se às superfícies anterior, posterior, lateral, medial e oclusal, respectivamente [1,2].

Os terceiros molares, especialmente os inferiores, são onde os dentes impactados são mais comuns. Os terceiros molares representam 90% dos componentes dentários impactados negativamente, com caninos superiores, pré-molares e dentes supranumerários perfazendo os 10% restantes. A falta de espaço no arco dental é o principal fator etiológico, porém, hereditariedade, tendência evolutiva, alterações

10.70614/j7txwh61

**Direitos autorais**: © 2024 pelos autores. Creative Commons Attribution (CC BY) (https://creativecommons.org/licenses/by/4.0/).

patológicas, traumatismos, alterações sistêmicas e algumas síndromes podem estar associadas [1,3].

Os terceiros molares superiores podem ter uma estreita relação anatômica com o assoalho do seio maxilar, dependendo do comprimento e divergência de suas raízes e do grau de pneumatização do seio maxilar. Esta estreita relação aumenta o risco de desenvolver sinusite odontogênica, bem como uma fístula oroantral após a extração dentária [4,5].

A classificação de Winter (1926), Pell e Gregory (1933) é uma abordagem sistemática e amplamente utilizada para a categorização de terceiros molares inclusos, fornecendo orientação valiosa para a realização de exodontias bem-sucedidas. Winter classificou os dentes inclusos quanto à angulação em: vertical, horizontal, mesio angular, disto angular e invertido. Pell & Gregory classificaram em 1933 os dentes retidos em relação ao plano oclusal do segundo molar adjacente em posição A, B e C e em relação ao bordo anterior do ramo mandibular em Classes I, II, e III [4,5].

Existem muitas indicações para a remoção do terceiro molar, sendo a mais comum a infecção recorrente ao redor do dente quando ele tenta irromper, mas é impactado contra o osso ou tecidos moles (pericoronarite). Outras indicações incluem cárie irrecuperável, cárie no dente adjacente, patologia pulpar e periapical, fratura do dente e desenvolvimento de cisto, entre outros [6,7].

A cirurgia do terceiro molar é conhecida por ser o procedimento cirúrgico oral mais comum. Embora os procedimentos cirúrgicos para extração de terceiros molares inferiores estejam bem estabelecidos, a dificuldade de extração dentária e a frequência de complicações pós-operatórias diferem dependendo do histórico do paciente. O procedimento pode ser realizado sob anestesia (local ou geral) ou sedação intravenosa. Geralmente, essas cirurgias não apresentam dificuldades, mas às vezes podem resultar em complicações, sendo relatado na literatura uma frequência de 4,6-30,9% após a extração do elemento [8–11].

O índice de complicações pode ser reduzido prestando atenção aos detalhes cirúrgicos, como preparação do paciente, assepsia, manuseio cuidadoso dos tecidos, controle da força de instrumentais, gerenciamento da hemostasia e instruções pós-operatórias suficientes [9,12].

10.70614/j7txwh61
**Direitos autorais**: © 2024 pelos autores. Creative Commons Attribution (CC BY) (https://creativecommons.org/licenses/by/4.0/).

As complicações que podem ocorrer no intraoperatório ou se desenvolver durante o período pós-operatório, tendo alguns fatores como a idade do paciente, experiência do cirurgião e posição dental. As complicações pós-operatórias comuns da extração do terceiro molar incluem inchaço, dor, sintomas da articulação temporomandibular, como trismo, hemorragia, uma cavidade seca, infecção e alterações sensitivas relacionadas ao nervo alveolar inferior ou lingual [12,13].

Vale ressaltar que o método de exame de imagem mais comumente usado no diagnóstico pré-operatório para determinar a posição dos dentes do siso é a radiografia panorâmica. O diagnóstico por raios-x permite um diagnóstico adequado, além de estabelecer a metodologia para o manejo clínico. Devido às limitações da radiografia panorâmica, a tomografia computadorizada de feixe cônico (TCFC) é cada vez mais utilizada [6,14].

Na cirurgia do terceiro molar, a TCFC oferece uma compreensão completa da relação 3D entre o terceiro molar e o canal alveolar inferior. A estrutura óssea e dentária em imagens transversais pode ser claramente exibida na TCFC, bem como sua relação espacial. Além disso, a posição vestíbulo-lingual das estruturas de tecido duro sobrepostas pode ser demonstrada, bem como o tipo de impactação do terceiro molar e o número e morfologia específicos da(s) raiz(es) [15,16].

O objetivo deste trabalho foi relatar um caso clínico de exodontia de terceiro molar superior erupcionado, elemento 28.

## RELATO DE CASO

Paciente AFAS, gênero feminino, leucoderma, 16 anos, compareceu à clínica integrada da Faculdade do Amazonas – IAES com o seu responsável com a queixa principal: “Quero tirar meu dente que está nascendo atrás porque sinto dor e incômodo”. Durante anamnese o responsável pela paciente relatou que a adolescente apresentava sintomatologia dolorosa e não foi observada nenhuma alteração sistêmica.

Foi solicitado exame radiográfico panorâmico (Figura 1) e foi possível observar que o elemento dentário 28 estava erupcionado. A paciente e sua responsável aceitaram em participar do relato de caso assinando Termo de Consentimento Livre e Esclarecido,

10.70614/j7txwh61
**Direitos autorais**: © 2024 pelos autores. Creative Commons Attribution (CC BY) (https://creativecommons.org/licenses/by/4.0/).

Termo de Assentimento, autorização de uso de imagem e o trabalho foi submetido e aprovado pelo Comitê de Ética em Pesquisa da Universidade do Estado do Amazonas (UEA) sob o nº CAAE: 70841823.8.0000.5016.



Figura 1 – Radiografia panorâmica inicial

A classificação do terceiro molar se classificou quanto a angulação de Winter como vertical e Classe A de Pell e Gregory. O tratamento proposto foi a exodontia do elemento dentário 28. Ao iniciar a cirurgia, foi realizada a antissepsia intraoral com Digluconato de Clorexidina a 0,12% e extraoral com Digluconato de Clorexidina a 2%. Em seguida foi executada anestesia por bloqueio do nervo alveolar superior posterior (NASP), palatino maior e infiltrativas com lidocaína 2% e com vasoconstritor Epinefrina 1:100.000, foi utilizada agulha gengival curta (Figura 3).



Figura 2 – Antissepsia extraoral



Figura 3 – Anestesias

Foi executada incisão relaxante de Newmann na região mesial do segundo molar com lâmina número 15C, em seguida descolamento total do retalho gengival (Figura 4) para exposição do elemento dentário com auxílio do descolador de Molt número 9 (Quinelato®).

10.70614/j7txwh61

**Direitos autorais**: © 2024 pelos autores. Creative Commons Attribution (CC BY) (https://creativecommons.org/licenses/by/4.0/).

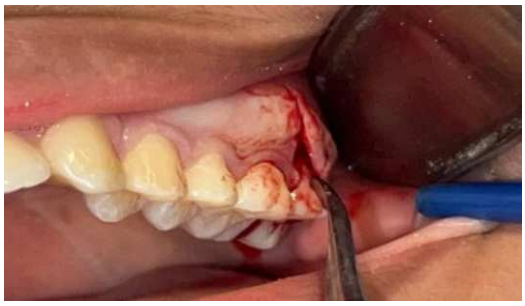

Figura 4 – Descolamento do tecido

Para facilitar a remoção do elemento dentário, optou-se pela luxação do elemento com Alavanca Apical Reta 304 (Millennium®) (Figura 5). Para remoção do elemento do alvéolo foi utilizado fórceps 18L (Golgran®)(Figura 6 A), na sequência, realizou a curetagem para a remoção de possíveis cistos e para o desbridamento do alvéolo com Cureta de Lucas (Quinelato®) e soro fisiológico em abundância. Após remoção do elemento dentário, realizou-se irrigação abundante com soro fisiológico 0,9%, a fim de remover qualquer tipo de resíduo, regularização dos bordos do campo cirúrgico (Figura 6 B), reposicionamento do retalho e sutura utilizando fio de Nylon 4-0 (Figura 6 C).



Figura 5 - Luxação com alavanca apical reta

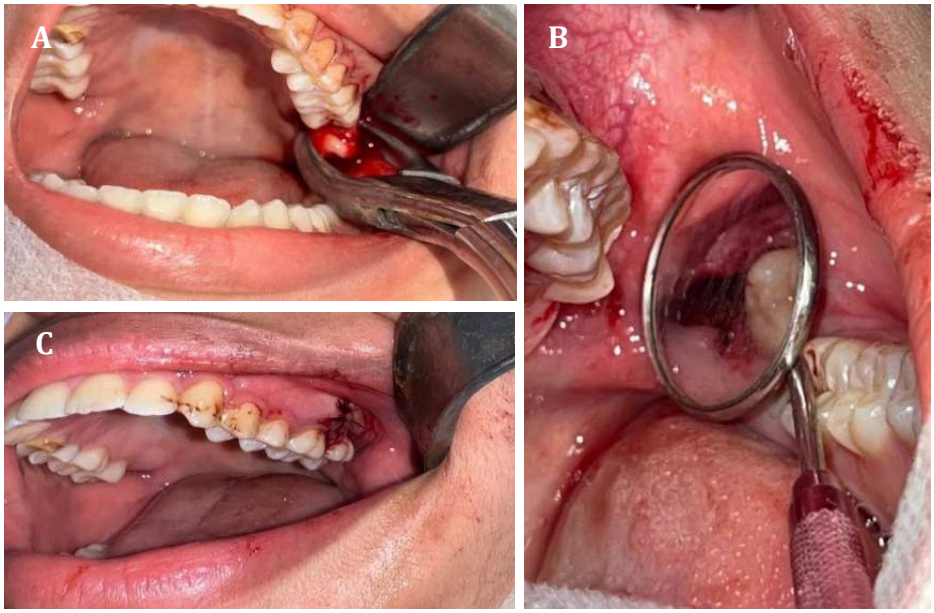


Figura 6 – (A) Remoção do elemento do alvéolo; (B) – Vista do campo cirúrgico após exodontia do elemento 28; (C) – Síntese cirúrgica.

10.70614/j7txwh61

**Direitos autorais**: © 2024 pelos autores. Creative Commons Attribution (CC BY) (https://creativecommons.org/licenses/by/4.0/).

Não houve nenhuma complicação pré, intra e pós-cirúrgico. Foi administrado no pós-operatório Amoxicilina 500 mg de 8 em 8 horas, durante 5 dias, Nimesulida 100 mg de 12 em 12 horas, durante 3 dias e dipirona 500 mg de 6 em 6 horas, durante 2 dias.

Após 7 dias a paciente retornou à clínica com sua responsável para a remoção dos pontos, onde observou-se uma boa cicatrização e os tecidos dentro da normalidade, atendendo assim as expectativas sobre o procedimento e produzindo um resultado favorável.

## DISCUSSÃO

A extração de terceiros molares é considerada um dos procedimentos cirúrgicos mais comuns realizados na clínica odontológica. Embora não haja evidências científicas que apoiem ou sugiram a remoção profilática dessa operação, ela é amplamente discutida [17,18]. Shruthi *et al.* [19] e Santana et al. [20] complementam que a extração profilática dos terceiros molares previne alguns problemas na saúde bucal, podendo estar associados a doenças periodontais, lesões de cárie, reabsorção das raízes dos dentes adjacente, periocoronarite, aparecimento de cistos, tumores odontogênicos e dor. No presente caso, foi realizado a exodontia do terceiro molar superior (elemento 28) de forma profilática.

Segundo Iwata *et al.* [18], os terceiros molares superiores geralmente irrompem no final da adolescência e são frequentemente considerados para extração por volta dos 20 anos do paciente. Sklavos *et al.* [21] por outro lado, reitera que existem casos em que o terceiro molar superior não irrompe devido a várias condições bucais, incluindo a dentição. No presente caso, o dente da paciente estava erupcionado e foi feito exodontia com 16 anos.

No estudo de Camargo *et al.* [17], mais de 75% dos cirurgiões que participaram do estudo acreditam que o terceiro molar pode causar defeitos periodontais na face distal do segundo molar ou do dente adjacente, e mais de 63% não acreditam que o terceiro molar possa causar apinhamento dentário. Enquanto Matsuda e Yoshimura [22] acreditam que a condição impactada e o estado de desenvolvimento dentário dos terceiros molares superiores e as características anatômicas do assoalho do seio maxilar podem estar relacionados à perfuração oroantral. No presente caso clínico a paciente não apresentou defeitos periodontais nem perfuração oroantral.

10.70614/j7txwh61
**Direitos autorais**: © 2024 pelos autores. Creative Commons Attribution (CC BY) (https://creativecommons.org/licenses/by/4.0/).

Matsuda e Yoshimura [22] reiteraram a importância de exames de imagens, incluindo Tomografia Computadorizada de Feixe Cônico (TCFC), em vários campos da odontologia, pois tem sido reconhecida nos últimos anos, que o exame de imagem pré-operatório antes da extração de terceiros molares superiores pode fornecer informações clínicas úteis para o procedimento de exodontia. No presente caso, foi realizado a ortopantomografia antes de definir o tratamento proposto ideal para a paciente.

Para Matsuda *et al.* [23], a dor pós-operatória aguda após a extração cirúrgica de um terceiro molar demonstrou ser principalmente inflamatória. Assim, o uso de antiinflamatórios não esteróides (AINEs) neste contexto é apropriado e pode ser eficaz. Vários tipos de AINEs são usados, mas quase nenhuma informação existe sobre porque a preferência é dada a um em detrimento de outro. Acrescentam Miron *et al.* [24], que a nimesulida, foi mais eficaz do que os outros AINEs na redução da gravidade da dor no dia e após a cirurgia, no retardo do tempo até a intensidade máxima da dor. No presente caso optou-se pela nimesulida, além da dipirona a amoxicilina.

Para Lauro *et al.* [25] e Sologova *et al.* [26], a técnica cirúrgica, juntamente com todos os procedimentos cirúrgicos que envolvem a extração de terceiros molares, requer a aplicação de princípios fundamentais da cirurgia, bem como o uso de técnicas e táticas pré-operatórias, intraoperatórias e pós-operatórias específicas para cada caso. Estes são componentes cruciais para minimizar danos e riscos em cirurgias de terceiros molares e, posteriormente, alcançar o sucesso esperado [27]. No presente caso, a exodontia do terceiro molar superior foi realizado e obteve-se um resultado favorável, sem complicações intra e pós-operatória.

## CONCLUSÃO

Pôde-se concluir, perante as questões expostas no caso relatado, que é fundamental um diagnóstico correto para a exodontia de terceiros molares superiores, uma vez que é por meio do estabelecimento deste que o cirurgião-dentista vai ser capaz de selecionar as melhores técnicas e materiais, sempre levando em consideração as particularidades do caso e que seja aplicada a conduta comportamental adequada, para que assim seja obtido excelentes resultados. Com base nisso, o presente trabalho apresentou excelentes resultados.

10.70614/j7txwh61
**Direitos autorais**: © 2024 pelos autores. Creative Commons Attribution (CC BY) (https://creativecommons.org/licenses/by/4.0/).

## REFERÊNCIAS


1. Loureiro RM, Sumi D V., Tames HLVC, Ribeiro SPP, Soares CR, Gomes RLE, et al. Cross-sectional imaging of third molar–related abnormalities. AJNR Am J Neuroradiol. 2020 Nov 1;41(11):1966.

2. Brunello G, De Biagi M, Crepaldi G, Rodrigues FI, Sivolella S. An observational cohort study on delayed-onset infections after mandibular third-molar extractions. Int J Dent. 2017;2017.

3. Wang D, Lin T, Wang Y, Sun C, Yang L, Jiang H, et al. Radiographic features of anatomic relationship between impacted third molar and inferior alveolar canal on coronal CBCT images: risk factors for nerve injury after tooth extraction. Arch Med Sci. 2018;14(3):532.

4. Whyte A, Boeddinghaus R. Imaging of odontogenic sinusitis. Clin Radiol. 2019 Jul 1;74(7):503–16.

5. Shakir F, Miloro M, Ventura N, Kolokythas A. What information do patients recall from the third molar surgical consultation? Int J Oral Maxillofac Surg. 2020 Jun 1;49(6):822–6.

6. Bailey E, Kashbour W, Shah N, Worthington H V., Renton TF, Coulthard P. Surgical techniques for the removal of mandibular wisdom teeth. Cochrane Database Syst Rev. 2020 Jul 26;2020(7).

7. Patel P, Shah J, Dudhia B, Butala P, Jani Y, MacWan R. Comparison of panoramic radiograph and cone beam computed tomography findings for impacted mandibular third molar root and inferior alveolar nerve canal relation. Indian J Dent Res. 2020 Jan 1;31(1):91–102.

8. McArdle LW, Patel N, Jones J, McDonald F. The mesially impacted mandibular third molar: The incidence and consequences of distal cervical caries in the mandibular second molar. Surgeon. 2018 Apr 1;16(2):67–73.

9. Leung YY, Hung KF, Li DTS, Yeung AWK. Application of cone beam computed tomography in risk assessment of lower third molar surgery. Diagnostics. 2023 Mar 1;13(5).

10. Yamada SI, Hasegawa T, Yoshimura N, Hakoyama Y, Nitta T, Hirahara N, et al. Prevalence of and risk factors for postoperative complications after lower third molar extraction: A multicenter prospective observational study in Japan. Medicine (Baltimore). 2022 Aug 8;101(32):E29989.

11. Jerjes W, Upile T, Kafas P, Abbas S, Rob J, McCarthy E, et al. Third molar surgery: the patient's and the clinician's perspective. Int Arch Med. 2009;2(1):32.

12. Sayed N, Bakathir A, Pasha M, Al-Sudairy S. Complications of Third Molar Extraction: A retrospective study from a tertiary healthcare centre in Oman. Sultan Qaboos Univ Med J. 2019 Aug 1;19(3):e230.

13. Chen YW, Chi LY, Lee OKS. Revisit incidence of complications after impacted mandibular third molar extraction: A nationwide population-based cohort study. PLoS One. 2021 Feb 1;16(2).

14. Yeung AWK, Tanaka R, Jacobs R, Bornstein MM. Awareness and practice of 2D and 3D diagnostic imaging among dentists in Hong Kong. Br Dent J. 2020 May 1;228(9):701–9.

15. Sasaki H, Hirai K, M. Martins C, Furusho H, Battaglino R, Hashimoto K. Interrelationship Between Periapical Lesion and Systemic Metabolic Disorders. Curr Pharm Des. 2016;22(15):2204–15.

16. Schriber M, Rivola M, Leung YY, Bornstein MM, Suter VGA. Risk factors for external root resorption of maxillary second molars due to impacted third molars as evaluated using cone beam computed tomography. Int J Oral Maxillofac Surg. 2020 May 1;49(5):666–72.


10.70614/j7txwh61

**Direitos autorais**: © 2024 pelos autores. Creative Commons Attribution (CC BY) (https://creativecommons.org/licenses/by/4.0/).

17. Camargo IB, Melo AR, Fernandes AV, Cunningham LL, Laureano Filho JR, Van Sickels JE. Decision making in third molar surgery: a survey of Brazilian oral and maxillofacial surgeons. Int Dent J. 2015 Aug 1;65(4):169.

18. Iwata E, Hasegawa T, Kobayashi M, Tachibana A, Takata N, Oko T, et al. Can CT predict the development of oroantral fistula in patients undergoing maxillary third molar removal? Oral Maxillofac Surg. 2021 Mar 1;25(1):7–17.
Shruthi TM, Shetty A, Imran M, Akash K, Ahmed F, Ahmed N. Removal of displaced maxillary third molar using modified gillie's temporal approach. Ann Maxillofac Surg. 2020 Jan 1;10(1):210.

19. Santana BCM, Silva SS, Caldas AS, Yamashita RK. Remoção cirúrgica preventiva dos terceiros molares: uma revisão de literatura. Facit Bus Technol J. 2021 Nov 18;1(31):17–26.

20. Sklavos A, Delpachitra S, Jaunay T, Kumar R, Chandu A. Degree of compression of the inferior alveolar canal on cone-beam computed tomography and outcomes of postoperative nerve injury in mandibular third molar surgery. J Oral Maxillofac Surg. 2021 May 1;79(5):974–80.

21. Matsuda S, Yoshimura H. Maxillary third molars with horizontal impaction: A crosssectional study using computed tomography in young Japanese patients. J Int Med Res. 2022 Feb 1;50(2):1–6.

22. Matsuda S, Yoshimura H, Yoshida H, Sano K. Breakage and migration of a highspeed dental hand-piece bur during mandibular third molar extraction: Two case reports. Medicine (Baltimore). 2020;99(7).

23. Miron MI, Florea CT, Lungeanu D, Todea CD. Diagnostic Aspects of an Included Third Molar in an 88-Year-Old Patient: A Case Report and Literature Review. Diagnostics. 2022 Sep 1;12(9).

24. Lauro AE Di, Boariu M, Sammartino P, Scotto F, Gasparro R, Stratul S-I, et al. Lower third molar inclusion associated with paraesthesia: A case report. Exp Ther Med. 2021 Jun 3;22(2).

25. Sologova D, Diachkova E, Gor I, Sologova S, Grigorevskikh E, Arazashvili L, et al. Antibiotics Efficiency in the Infection Complications Prevention after Third Molar Extraction: A Systematic Review. Dent J. 2022 Apr 1;10(4).

26. Santos DR, Quesada GAT. Prevalência de terceiros molares e suas respectivas posições segundo as classificações de Winter e de Pell e Gregory. Rev Cir e Traumatol Buco-Maxilo-Facial. 2008;5458(1):83–92

10.70614/j7txwh61

**Direitos autorais**: © 2024 pelos autores. Creative Commons Attribution (CC BY) (https://creativecommons.org/licenses/by/4.0/).