IAES
Revista Clínica de Odontologia

Biópsia excisional com enucleação total de lesão na mandíbula: relato de caso

Excisional biopsy with total enucleation of a mandibular lesion: a case report

Recebido: 06-01-2026 | Aceito: 26-01-2026 | Publicado: 20-02-2026

Ana Clara Silva Ribeiro
Graduanda em Odontologia
Universidade de Rio Verde – UNIRV
Rio Verde – GO, Brasil
E-mail: ana.c.s.ribeiro@academico.unirv.edu.br
ORCID: 0009-0009-3854-4904

Pedro Henrique Justino Oliveira Limirio
Doutor em Odontologia
Universidade Federal de Uberlândia – UFU
Uberlândia – MG, Brasil
E-mail: pedro.justino@unirv.edu.br
ORCID: 0000-0002-0089-3772

Como citar: Ribeiro ACS, Limirio PHJO. Revista Clínica de Odontologia. Biópsia excisional com enucleação total de lesão na mandíbula: relato de caso. 2025(2):16-28.

RESUMO

A cavidade óssea idiopática, também denominada cisto ósseo simples ou traumático, é uma lesão rara, benigna e não neoplásica, caracterizada pela ausência de revestimento epitelial. Geralmente assintomática, é diagnosticada de forma incidental em exames radiográficos, apresentando-se como uma área radiolúcida unilocular de margens bem definidas. O presente estudo tem como objetivo relatar um caso de cavidade óssea idiopática diagnosticada em paciente do sexo masculino, 15 anos de idade, com lesão intraóssea localizada na região parasinfisária esquerda da mandíbula, entre os dentes 31 e 34. A avaliação clínica não evidenciou alterações sistêmicas, e os dentes adjacentes responderam positivamente aos testes de vitalidade pulpar. Os exames de imagem revelaram lesão radiolúcida com halo cortical, sendo levantadas hipóteses diagnósticas de queratocisto odontogênico e ameloblastoma. Optou-se pela realização de biópsia excisional com enucleação total da lesão, sob anestesia local, associada à curetagem da cavidade e à aplicação de membrana de fibrina rica em plaquetas (PRF) para favorecer a regeneração tecidual. O exame histopatológico confirmou o diagnóstico de cavidade óssea idiopática. O paciente permanece em acompanhamento clínico e radiográfico, apresentando evolução satisfatória, sem sinais de recidiva até o momento. O relato reforça a importância da correlação entre os achados clínicos, radiográficos e histopatológicos, bem como da abordagem cirúrgica conservadora como opção terapêutica segura e eficaz para essa condição.

Palavras-chave: Cisto ósseo simples. Mandíbula. Biópsia.

ABSTRACT

Idiopathic bone cavity, also known as a simple or traumatic bone cyst, is a rare, benign, and non-neoplastic lesion characterized by the absence of epithelial lining. It is usually asymptomatic and incidentally detected during radiographic examinations, presenting as a well-defined unilocular radiolucent area. This study aims to report a case of idiopathic bone cavity diagnosed in a 15-year-old male patient with an intraosseous lesion located in the left parasymphyseal region of the mandible, between teeth 31 and 34. Clinical evaluation revealed no systemic alterations, and the adjacent teeth responded positively to pulp vitality tests. Imaging examinations demonstrated a radiolucent lesion with a cortical halo, leading to diagnostic hypotheses of odontogenic keratocyst and ameloblastoma. An excisional biopsy with total enucleation of the lesion was performed under local anesthesia, followed by curettage of the cavity and placement of a platelet-rich fibrin (PRF) membrane to promote tissue regeneration. Histopathological analysis confirmed the diagnosis of idiopathic bone cavity. The patient remains under clinical and radiographic follow-up, showing satisfactory postoperative evolution with no signs of recurrence to date. This case report highlights the importance of correlating clinical, radiographic, and histopathological findings, as well as the effectiveness of conservative surgical management as a safe and reliable treatment option for this condition.

Keywords: Bone cyst. Mandible. Biopsy.

INTRODUÇÃO

O complexo maxilofacial pode ser acometido por diferentes tipos de alterações patológicas, incluindo cistos, neoplasias e processos inflamatórios, cada uma com características clínicas e radiográficas próprias[1]. As patologias adquiridas que acometem os ossos maxilares podem ser classificadas de acordo com sua natureza, englobando lesões inflamatórias, císticas, neoplásicas benignas ou malignas, fibro-ósseas, vasculares, alterações metabólicas e traumáticas[2].

Entre as lesões intraósseas, destacam-se os cistos ósseos simples, considerados alterações benignas e não neoplásicas, caracterizadas pela presença de uma cavidade óssea única, geralmente sem revestimento epitelial, sendo frequentemente diagnosticados de forma incidental em exames radiográficos de rotina[3]. A etiopatogenia dessa lesão ainda não está completamente esclarecida,

10.70614/xgkdf471

Direitos autorais: © 2024 pelos autores. Creative Commons Attribution (CC BY) (https://creativecommons.org/licenses/by/4.0/).

motivo pelo qual é classificada como um pseudocisto intraósseo, podendo apresentar-se vazia ou contendo líquido seroso ou sanguinolento quando explorada cirurgicamente[4].

Do ponto de vista clínico, muitas lesões císticas dos maxilares apresentam comportamento assintomático, porém, dependendo de sua extensão e localização, podem provocar deslocamento dentário, reabsorção radicular, dor ou parestesia, além de apresentarem potencial de recidiva[5]. Dessa forma, o diagnóstico preciso é fundamental para o adequado planejamento terapêutico e para a prevenção de tratamentos desnecessários ou inadequados[6].

Nesse contexto, os exames de imagem desempenham papel essencial no diagnóstico das lesões intraósseas. A radiografia panorâmica é amplamente utilizada por permitir uma visualização geral dos ossos maxilares e das estruturas adjacentes, sendo especialmente útil na identificação inicial de alterações ósseas[7]. No entanto, por se tratar de um exame bidimensional, apresenta limitações quanto à avaliação precisa da extensão e das relações anatômicas da lesão[8].

A tomografia computadorizada de feixe cônico (TCFC), por sua vez, fornece imagens tridimensionais de alta resolução, permitindo avaliação detalhada do tamanho, dos limites e da relação da lesão com estruturas anatômicas importantes, sendo considerada um exame complementar de grande valor no diagnóstico e no planejamento cirúrgico de lesões císticas e tumorais dos maxilares[9,10].

O diagnóstico definitivo das lesões intraósseas dos maxilares deve ser baseado na correlação entre os achados clínicos, radiográficos e histopatológicos, sendo a biópsia um procedimento fundamental para a confirmação diagnóstica e definição da conduta terapêutica mais adequada[11, 12].

Diante disso, relatos de caso assumem importância na literatura científica por contribuírem para a compreensão do comportamento clínico dessas lesões e

10.70614/xgkdf471
Direitos autorais: © 2024 pelos autores. Creative Commons Attribution (CC BY) (https://creativecommons.org/licenses/by/4.0/).

das abordagens terapêuticas empregadas. Assim, o presente relato de caso tem como objetivo descrever e discutir a realização de biópsia excisional com enucleação total de uma lesão intraóssea na mandíbula, enfatizando os aspectos clínicos, radiográficos e cirúrgicos envolvidos no manejo dessa condição.

OBJETIVO

O presente relato de caso tem como objetivo relatar e discutir um caso clínico de biópsia excisional com enucleação total de lesão intraóssea na região parasinfisária esquerda da mandíbula, entre os dentes 31 e 34, abordando os achados radiográficos e tomográficos, o procedimento cirúrgico realizado, o laudo histopatológico obtido e comparando os resultados com a literatura científica para análise do prognóstico.

METODOLOGIA

Trata-se de um relato de caso clínico, de caráter descritivo e observacional, desenvolvido em ambiente clínico de ensino, envolvendo um paciente submetido à investigação diagnóstica e tratamento cirúrgico de lesão intraóssea em mandíbula.

O estudo foi submetido ao Comitê de Ética em Pesquisa e aprovado conforme a Resolução nº 466/12 do Conselho Nacional de Saúde, sob parecer nº 7.611.416, CAAE nº 88898625.2.0000.5077. O responsável legal pelo paciente foi devidamente esclarecido sobre os objetivos, riscos e benefícios do procedimento, autorizando sua participação por meio da assinatura do Termo de Consentimento Livre e Esclarecido.

Os procedimentos metodológicos incluíram anamnese, exame clínico extraoral e intraoral, realização de testes de vitalidade pulpar nos dentes adjacentes e solicitação de exames de imagem, incluindo radiografia panorâmica

10.70614/xgkdf471
Direitos autorais: © 2024 pelos autores. Creative Commons Attribution (CC BY) (https://creativecommons.org/licenses/by/4.0/).

e tomografia computadorizada de feixe cônico, para avaliação da extensão e características da lesão.

A conduta terapêutica consistiu na realização de biópsia excisional com enucleação total da lesão, sob anestesia local, seguida de curetagem da cavidade óssea. Como medida adjuvante para favorecer a regeneração óssea e tecidual, foi utilizada membrana de fibrina rica em plaquetas (PRF).

O material obtido foi acondicionado em solução de formol a 10% e encaminhado para análise histopatológica em laboratório especializado. O acompanhamento clínico e radiográfico foi realizado de forma periódica, com o objetivo de avaliar a cicatrização, a regeneração óssea e a possível recidiva da lesão.

RELATO DE CASO

Paciente do sexo masculino, 15 anos de idade, foi encaminhado para avaliação odontológica após a identificação incidental de uma lesão intraóssea em mandíbula durante exame radiográfico de rotina. Na anamnese, não foram relatadas alterações sistêmicas relevantes. Ao exame clínico extraoral, não se observaram assimetrias faciais ou sinais de comprometimento neurossensorial. No exame intraoral, constatou-se discreto aumento de volume na região de fundo de vestíbulo inferior esquerdo.

A avaliação radiográfica evidenciou uma lesão radiolúcida unilocular, com margens bem definidas e halo cortical, localizada na região parasinfisária esquerda da mandíbula, entre os dentes 31 e 34 (Figura 1). Os dentes adjacentes responderam positivamente aos testes de vitalidade pulpar, não sendo observados sinais de reabsorção radicular ou deslocamento dentário. A tomografia computadorizada de feixe cônico revelou melhor delimitação da lesão e confirmou seu caráter intraósseo (Figura 2). Com base nesses achados,

10.70614/xgkdf471
Direitos autorais: © 2024 pelos autores. Creative Commons Attribution (CC BY) (https://creativecommons.org/licenses/by/4.0/).

estabeleceram-se como hipóteses diagnósticas o queratocisto odontogênico e o ameloblastoma.

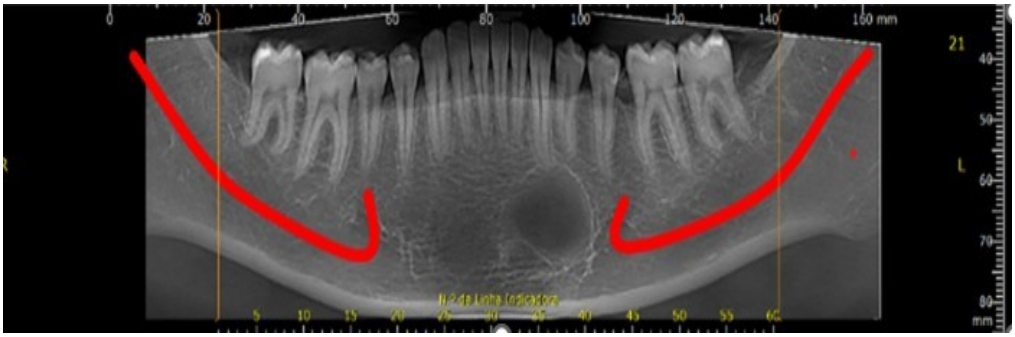

Figura 1: Radiografia panorâmica

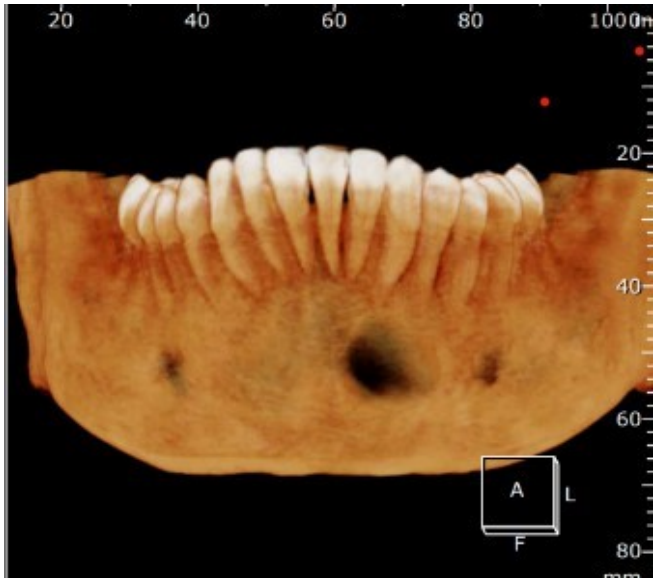

Figura 2: Reconstrução em tomografia computadorizada de feixe cônico (TCFC) em 3D, mostrando a lesão radiolúcida em região anterior de mandíbula.

Optou-se pela realização de biópsia excisional com enucleação total da lesão. Durante o procedimento cirúrgico, realizou-se punção aspirativa inicial, obtendo-se pequena quantidade de conteúdo sanguinolento (Figura 3). Em seguida, foi confeccionado retalho mucoperiosteal na região dos dentes 31 a 34, com acesso à cortical óssea e exposição da cavidade intraóssea. A lesão foi cuidadosamente enucleada, seguida de curetagem e exploração da cavidade óssea para remoção completa do conteúdo (Figura 4).

10.70614/xgkdf471
Direitos autorais: © 2024 pelos autores. Creative Commons Attribution (CC BY) (https://creativecommons.org/licenses/by/4.0/).



Figura 3: Punção aspirativa inicial demonstrando presença de conteúdo sanguinolento em pequena quantidade

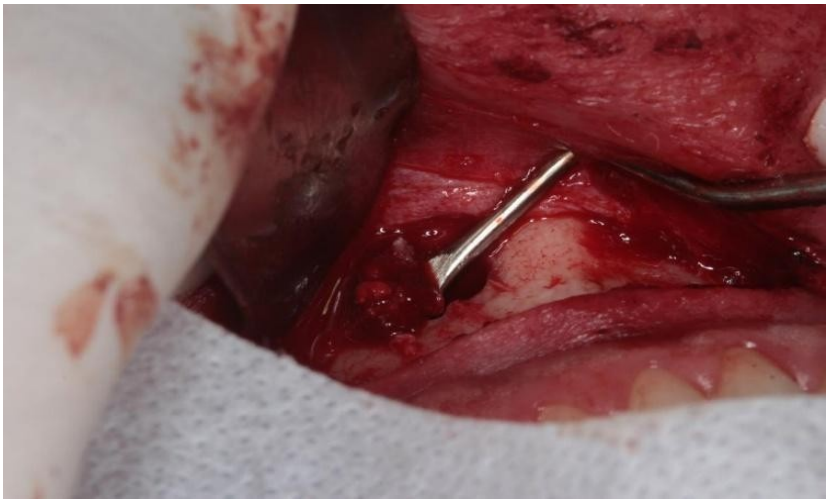

Figura 4: Etapa de curetagem e exploração da cavidade óssea para a remoção completa do conteúdo da lesão

Após a enucleação, observou-se a cavidade óssea resultante (Figura 5), sendo realizada nova punção aspirativa, que evidenciou a presença de líquido seroso em seu interior (Figura 6). A cavidade foi irrigada e preenchida com membrana de fibrina rica em plaquetas (PRF), previamente preparada, com o objetivo de favorecer a regeneração óssea e tecidual (Figuras 7 e 8). Ao final do procedimento, realizou-se sutura dos tecidos moles.

10.70614/xgkdf471

Direitos autorais: © 2024 pelos autores. Creative Commons Attribution (CC BY) (https://creativecommons.org/licenses/by/4.0/).

O material removido foi encaminhado para análise histopatológica, cujo resultado confirmou o diagnóstico de cavidade óssea idiopática. O paciente evoluiu satisfatoriamente no pós-operatório, apresentando adequada cicatrização e ausência de sinais clínicos ou radiográficos de recidiva durante o período de acompanhamento.



Figura 5: Cavidade pós remoção completa da lesão

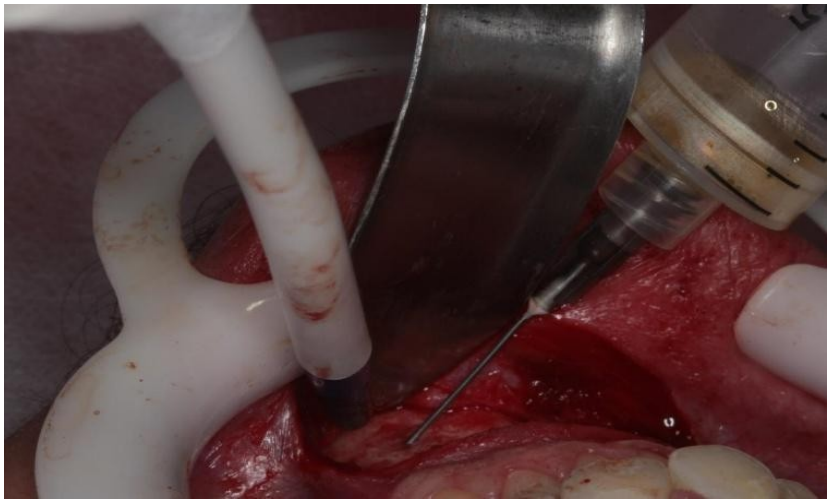

Figura 6: Nova punção aspirativa em cavidade intraóssea, evidenciando conteúdo líquido seroso

10.70614/xgkdf471

Direitos autorais: © 2024 pelos autores. Creative Commons Attribution (CC BY) (https://creativecommons.org/licenses/by/4.0/).



Figura 7: Membrana de fibrina rica em plaquetas (PRF) obtida e preparada em placa metálica estéril



Figura 8: Posicionamento da membrana de PRF na cavidade intraóssea previamente preparada, visando estimular regeneração óssea e tecidual

DISCUSSÃO

A cavidade óssea idiopática, também denominada cisto ósseo simples ou traumático, é considerada uma lesão rara, benigna e não neoplásica, caracterizada pela ausência de revestimento epitelial, sendo classificada como um pseudocisto intraósseo[3],[4]. Essa condição acomete predominantemente indivíduos jovens, com maior incidência nas duas primeiras décadas de vida, e

10.70614/xgkdf471

Direitos autorais: © 2024 pelos autores. Creative Commons Attribution (CC BY) (https://creativecommons.org/licenses/by/4.0/).

apresenta predileção pela mandíbula, embora possa ocorrer em diferentes regiões dos maxilares[3], [13].

Na maioria dos casos, a cavidade óssea idiopática é assintomática e descoberta incidentalmente durante exames radiográficos de rotina, apresentando-se como uma imagem radiolúcida unilocular, bem delimitada, que pode conter ar, sangue ou líquido seroso em seu interior[3], [14]. Esses achados estão de acordo com os observados no presente relato, no qual a lesão foi identificada de forma incidental, sem manifestações clínicas significativas.

Apesar dos achados clínicos e radiográficos auxiliarem na suspeita diagnóstica, a confirmação definitiva da cavidade óssea idiopática depende da exploração cirúrgica associada à análise histopatológica, uma vez que suas características radiográficas podem se assemelhar às de outras lesões císticas ou neoplásicas dos maxilares[4], [11]. Entre os principais diagnósticos diferenciais destacam-se o queratocisto odontogênico, o ameloblastoma e a periodontite apical crônica, especialmente quando a lesão se encontra próxima às raízes dentárias[12], [15].

Embora geralmente não provoque alterações significativas nos dentes adjacentes, há relatos na literatura de casos associados a deslocamento dentário e reabsorção radicular severa, reforçando a importância da avaliação radiográfica criteriosa associada aos testes de vitalidade pulpar[16]. No presente caso, os dentes adjacentes apresentaram resposta positiva aos testes de vitalidade, o que contribuiu para a exclusão de alterações de origem endodôntica.

O tratamento mais amplamente recomendado para a cavidade óssea idiopática consiste na exploração cirúrgica associada à curetagem da cavidade óssea, procedimento considerado conservador, eficaz e associado a baixa taxa de recorrência[3], [13]. Essa abordagem promove sangramento local e formação de coágulo, favorecendo o processo de reparo ósseo, sendo considerada o tratamento de escolha para essa condição quando acompanhada de controle clínico e radiográfico periódico[14].

10.70614/xgkdf471
Direitos autorais: © 2024 pelos autores. Creative Commons Attribution (CC BY) (https://creativecommons.org/licenses/by/4.0/).

Dessa forma, o presente relato reforça a importância da correlação entre os achados clínicos, radiográficos e histopatológicos para o correto diagnóstico da cavidade óssea idiopática, além de evidenciar que a abordagem cirúrgica conservadora representa uma alternativa terapêutica segura e previsível no manejo dessa lesão.

CONSIDERAÇÕES FINAIS

A cavidade óssea idiopática é uma lesão rara, geralmente assintomática e diagnosticada de forma incidental, predominando em pacientes jovens. A avaliação clínica e radiográfica detalhada, associada a testes de vitalidade dos dentes adjacentes, mostrou-se fundamental para o correto diagnóstico diferencial, evitando intervenções desnecessárias. O manejo conservador, por meio de exploração cirúrgica limitada e curetagem, demonstrou ser eficaz, apresentando baixa taxa de recorrência. O acompanhamento clínico e radiográfico periódico é essencial para monitorar a evolução da lesão e assegurar resultados satisfatórios.

Relatos de casos como este contribuem para a literatura odontológica ao exemplificar a apresentação clínica, o diagnóstico e o tratamento da cavidade óssea idiopática. Dessa forma, reforçam a importância de protocolos diagnósticos precisos e de condutas terapêuticas conservadoras no manejo seguro da lesão.

REFERÊNCIAS

1. Almeida TE, et al. Diagnóstico da cavidade óssea idiopática: uma revisão sistemática da literatura. Res Soc Dev. 2020;9(10):e109107656.

2. Choi SY, et al. Analysis of the fluid contents of simple bone cyst in the mandible. Sci Rep. 2022;12(1):1–7.

10.70614/xgkdf471

Direitos autorais: © 2024 pelos autores. Creative Commons Attribution (CC BY) (https://creativecommons.org/licenses/by/4.0/).

3. De Luca HH, et al. Percepção dos ortodontistas na identificação de lesões intraósseas observadas em radiografias panorâmicas. Ciênc Atual. 2015;5(1):1–8.

4. Discacciati ED, De Faria VMC, Garcia NG, et al. Idiopathic bone cavity: case series involving children and adolescents. J Investig Clin Dent. 2012;3(2):103–8.

5. Ghadhab N, et al. Imaging specificities of simple mandibular bone cysts: a three-case report. Radiol Case Rep. 2025;20(11):5466–73.

6. Imanimoghaddam M, et al. Simple bone cyst of the mandible: report of two cases. Iran J Radiol. 2011;8(1):43.

7. Jeong HG, et al. Effect of decompression in patients with multiple mandibular cysts based on three-dimensional computed tomography analysis. Oral Surg Oral Med Oral Pathol Oral Radiol. 2017;123:445–52.

8. Javadian Langaroodi A, et al. Intraosseous benign lesions of the jaws: a radiographic study. Iran J Radiol. 2014;11(1):e7683.

9. Kwon YJ, et al. Effect of decompression in mandibular cystic lesions based on three-dimensional volumetric analysis. Medicina (Kaunas). 2020;56:602.

10. Lima LB, et al. Simple bone cyst: description of 60 cases seen at a Brazilian School of Dentistry and review of international literature. Med Oral Patol Oral Cir Bucal. 2020;25(5):e616–25.

11. Lucena IM, et al. Recidiva de cisto ósseo simples: relato de caso e breve revisão da literatura. Rev Diagn Oral. 2020;5:1–7.

12. Peker E, et al. A 5-year retrospective study of biopsies of mandibular lesions with assessment of concordance between clinical and histopathological diagnoses. J Oral Maxillofac Pathol. 2016;20:78–85.

13. Rezende LNM. Avaliação da influência de dados clínicos na formação das hipóteses de diagnóstico de lesões intraósseas em radiografias panorâmicas [tese]. Uberlândia: Universidade Federal de Uberlândia; 2023.

14. Roma LG, et al. Idiopathic bone cavity: clinicopathologic features from a case series with emphasis on differential diagnosis of chronic apical periodontitis. J Endod. 2021;47(2):221–5.

10.70614/xgkdf471

Direitos autorais: © 2024 pelos autores. Creative Commons Attribution (CC BY) (https://creativecommons.org/licenses/by/4.0/).

15. Sane VD, et al. Cone beam computed tomography heralding new vistas in appropriate diagnosis and efficient management of incidentally found impacted mesiodens. J Craniofac Surg. 2017;28(2):e105–6.

16. Valente NA, et al. A importância da TCFC no diagnóstico e localização de dentes supranumerários. Rev Bras Odontol. 2016;73(1):55–9.

10.70614/xgkdf471

Direitos autorais: © 2024 pelos autores. Creative Commons Attribution (CC BY) (https://creativecommons.org/licenses/by/4.0/).