Revista Clínica de Odontologia

Remoção de odontoma composto com enxerto ósseo associado a tracionamento de canino: relato de caso

Recebido: 15-01-2024 | Aceito: 20-03-2024 | Publicado: 16-10-2024

Giovana Arruda Damasceno de Araújo
Faculdade do Amazonas (IAES), Brasil.
E-mail: giarruda2001@gmail.com

Fernando dos Santos Gonçalves Junior
Faculdade do Amazonas (IAES), Brasil.
E-mail: nando.contato92@gmail.com

Luã Lopes Borges
Faculdade do Amazonas (IAES), Brasil.
E-mail: lua.diretoria.iaes@gmail.com

Alberto Tadeu do Nascimento Borges
Faculdade do Amazonas (IAES), Brasil.
E-mail: atadeuborges@gmail.com

Zobélia Maria de Souza Lopes
Faculdade do Amazonas (IAES), Brasil.
E-mail: zobelialopes@gmail.com

Como citar: Araújo GAD, Gonçalves Júnior FS, Borges LL, Borges ATN, Lopes ZML. Revista Clínica de Odontologia. Remoção de odontoma composto com enxerto ósseo associado a tracionamento de canino: relato de caso. 2023;5(2):5-12.

RESUMO

Os odontomas são tumores benéficos odontogênicos sem conduta agressiva e de crescimento tardio, podendo ocasionar na progressão da dentição e da oclusão do paciente sérios problemas. A presença de dentes impactados pode, portanto, promover ou apresentar-se associado a lesões como odontoma. No caso de um dente impactado associado a uma lesão, os profissionais se deparam com duas situações coexistentes que devem ser tratadas de forma otimizada para a lesão e decisões envolvidas por meio de testes diagnósticos e conhecimento sobre a prevalência e patogenicidade da lesão e opções de tratamento e decidir o destino mais indicado para o dente impactado envolvido. Paciente K.A.P.S., sexo masculino, leucoderma, 13 anos, compareceu à clínica integrada da Faculdade do Amazonas – IAES com a queixa principal "Quero colocar aparelho para arrumar os dentes". Durante a anamnese o paciente afirmou não possuir alterações sistêmicas e não ter realizado tratamento ortodôntico anteriormente. O tratamento proposto foi a exérese total da lesão associado a enxertagem óssea do elemento 73 além do tracionamento ortodôntico do elemento 33. O objetivo deste trabalho foi relatar um caso clínico de remoção de odontoma composto com posterior enxertia óssea associado a tracionamento ortodôntico. Concluiu-se que a abordagem terapêutica integrada, envolvendo a excisão de odontoma composto, seguida da aplicação de enxerto ósseo e tracionamento ortodôntico subsequente, resultou em um desfecho clínico favorável.

Palavras-chave: Anomalias Dentárias. Odontoma. Dente Impactado.

ABSTRACT

Odontomas are beneficial odontogenic tumors without aggressive behavior and late growth, which can cause serious problems in the progression of the patient's dentition and occlusion. The presence of impacted teeth can, therefore, promote or be associated with injuries such as odontoma. In the case of an impacted tooth associated with an injury, professionals are faced with two coexisting situations that must be treated optimally for the injury and decisions involved through diagnostic testing and knowledge about the prevalence and pathogenicity of the injury and treatment options. and decide the most appropriate destination for the impacted tooth involved. Patient K.A.P.S., male, Caucasian, 13 years old, attended the integrated clinic at Faculdade do Amazonas – IAES with the main complaint "I want to get braces to straighten my teeth". During the anamnesis, the patient stated that he had no systemic changes and had not previously undergone orthodontic treatment. The proposed treatment was total excision of the lesion associated with bone grafting of element 73 in addition to orthodontic traction of element 33. The objective of this work was to report a clinical case of removal of a compound odontoma with subsequent bone grafting associated with orthodontic traction. It was concluded that the integrated therapeutic approach, involving the excision of a compound odontoma, followed by the application of a bone graft and subsequent orthodontic traction, resulted in a favorable clinical outcome.

Keywords: Dental Anomalies. Odontoma. Impacted Tooth.

INTRODUÇÃO

Os odontomas são tumores benéficos odontogênicos sem conduta agressiva e de crescimento tardio, podendo ocasionar na progressão da dentição e da oclusão do paciente sérios problemas[1,2].

Os odontomas, segundo a Organização Mundial de Saúde (OMS), podem ser apontados em dois tipos predominantes: composto e complexo, a literatura ainda relata outro tipo de odontoma que apresenta ligação das características do composto e complexo simultaneamente, deminando-se assim como odontoma misto[3,4].

O tipo complexo, radiograficamente, corresponde a uma massa amorfa de dimensão variada, que não se aparenta com a morfologia de um dente, já o tipo composto constitui-se em estruturas radiopacas que se assemelha a dentículos, com grandeza e quantias variáveis[5]. Ressalta-se que em ambos os

10.70614/2pw5yw71
Direitos autorais: © 2024 pelos autores. Creative Commons Attribution (CC BY) (https://creativecommons.org/licenses/by/4.0/).

casos, são envolvidos por um justo halo radiolúcido que condiz com a cápsula do tecido conjuntivo(5,6).

Sua etiologia ainda é insólita, no entanto, estudos destacam que trauma na dentição decídua, hiperatividade dos odontoblastos, anomalias hereditárias, como a síndrome de Gardner ou alterações nos componentes genéticos causadores pelo desenvolvimento dentário são possíveis fatores etiológicos(1,7).

Quanto às suas alterações morfo-histológica, o odontoma pode ser categorizado quanto à sua posição, isto é, periférico quando se posiciona no interior dos tecidos moles que envolve os dentes e tendem a esfoliar ou central quando se posiciona no interior do osso(8,9).

No maior número dos casos os odontomas compostos são identificados com maior periodicidade do que os odontoma complexos, sendo possível que alguns odontomas compostos não sejam subjugados a exame microscópio visto que o profissional se sente seguro com o diagnóstico radiográfico e clínico(10,11).

O tratamento é a remoção cirúrgica da lesão. Habitualmente, a técnica aplicada para a extração de dentes inclusos é a mesma para a remoção dos odontomas (12). Estes sendo pequenos ou médios, normalmente, podem ser enucleados em razão de serem separados do osso circundado por uma zona de tecido conjuntivo (12). Porém, o acesso de grandes odontomas pode ser um contratempo, principalmente para aqueles localizados em áreas mais escavas(13).

O elemento dentário intitulado incluso é aquele impedido de se posicionar na arcada, após o processo de desenvolvimento, já o impactado é quando esta inclusão foi determinada por alguma barreira mecânica, como dentes adjacentes, tumores e cistos benignos(14,15).

Os caninos são dentes de extrema importância para se atingir uma boa oclusão e estética, visto que irão possibilitar movimentos de desoclusão lateral. São mais sucessíveis na arcada superior e prepoderante no sexo feminino(16). Eles possuem maior probabilidade de ficarem inclusos ou semi-inclusos, perdendo

10.70614/2pw5yw71
Direitos autorais: © 2024 pelos autores. Creative Commons Attribution (CC BY) (https://creativecommons.org/licenses/by/4.0/).

apenas para os terceiros molares em função de serem um dos últimos dentes a erupcionarem [17].

Sua impactação pode estar correlacionado à sua largura, seu extenso caminho para erupcionar, comprimento desvantajoso do arco, dilaceração, anquilose, alterações patológicas, radicular, dentre outros[16,18].

A presença de dentes impactados pode, portanto, promover ou apresentar-se associado a lesões como odontoma, tumor odontogênico, cisto dentígero, ameloblastoma e ceratocístico (TOC)[2]. Apesar de a incidência geral de cistos e tumores odontogênicos em tordo de dentes impactados não seja alta, a identificação prematura de cistos, impactações, reabsorções e supranumerários simplifica a intervenção dos profissionais da área e muitas vezes pode evitar contratempos maiores[19].

No caso de um dente impactado associado a uma lesão, os profissionais se deparam com duas situações coexistentes que devem ser tratadas de forma otimizada para a lesão e decisões envolvidas por meio de testes diagnósticos e conhecimento sobre a prevalência e patogenicidade da lesão e opções de tratamento e decidir o destino mais indicado para o dente impactado envolvido, a extração ou o seu aproveitamento[7]. A identificação precoce pode precaver ou diminuir a destruição em grande escala dos maxilares e melhorar o índice de aproveitamento de dentes impactados[19].

Segundo Nascimento et al.,[14] o sucesso do tratamento restaurador de dentes impactados depende da comunicação entre as profissões cirúrgica e ortodôntica para promover o melhor prognóstico e longevidade do procedimento realizado[11]. Portanto, o ortodontista decide sobre a possibilidade de tratamento ortodôntico prévio ao procedimento cirúrgico, e quando houver a possibilidade, será realizado um tracionamento dentário para manter o elemento na boca e manter a função, porém, se este tratamento não for indicativo do cirurgião será realizada a avulsão[17].

10.70614/2pw5yw71
Direitos autorais: © 2024 pelos autores. Creative Commons Attribution (CC BY) (https://creativecommons.org/licenses/by/4.0/).

O objetivo deste trabalho foi relatar um caso clínico de remoção de odontoma composto com posterior enxertia óssea associado a tracionamento ortodôntico.

RELATO DE CASO

Paciente K.A.P.S., 13 anos, gênero masculino, leucoderma, procurou atendimento acompanhado de sua genitora na Clínica Integrada da Faculdade do Amazonas com queixa principal "Quero colocar aparelho para arrumar os dentes". Durante a avaliação, não relatou problemas de saúde sistêmicos e nunca havia passado por tratamento ortodôntico. Na anamnese a responsável informou que o paciente não possuía doenças sistêmicas e/ou uso de medicamentos constantes. No exame intrabucal, foi identificado um nódulo na região do dente 73 (Figura 1). Foi solicitado raio-x panorâmico e observou-se conglomerado de massa radiopaca delimitada, envoltos por um halo radiolúcido (Figura 2). Para auxiliar no diagnóstico e na avaliação mais precisa da relação da lesão com estruturas nobres foi solicitado tomografia-computadorizada levando a hipótese diagnóstica de odontoma composto (Figura 3).



Figura 1 – Aspecto clínico inicial do sorriso

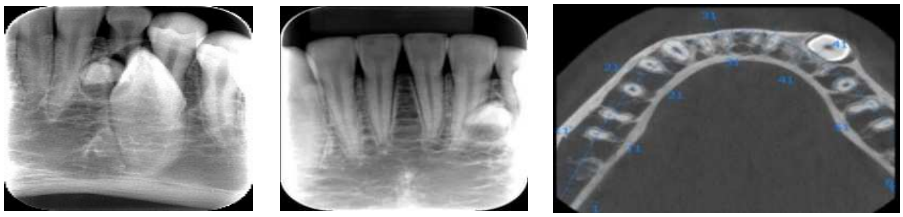

Figura 2 - Tomografia computadorizada

10.70614/2pw5yw71

Direitos autorais: © 2024 pelos autores. Creative Commons Attribution (CC BY) (https://creativecommons.org/licenses/by/4.0/).

O plano de tratamento proposto foi remoção de odontoma composto com posterior enxertia óssea associado a tracionamento ortodôntico do canino. O paciente e sua responsável aceitaram em participar do caso clínico assinando os termos: Termo de Consentimento Livre e Esclarecido (TCLE, Apêndice A), Termo de Assentimento Livre e Esclarecido (TALE, Apêndice B) e o presente estudo foi aprovado pelo Comitê de Ética (CEP) envolvendo Seres Humanos, sob nº CAAE: 70288923.3.0000.5015 (Anexo A).

O procedimento cirúrgico iniciou com anestesia local Articaína 4% com Epinefrina 1:100.000 (DFL®) nos nervos mentoniano, inferior posterior e infiltrativas. Em seguida, descolamento da região palatina com descolador de Molt (Golgran®) (Figura 3), remoção do odontoma (Figura 4), descolamento do tecido periodontal (Figura 5) lavagem com soro fisiológico, seguida de enxerto ósseo bovino (Lumina Bone, Criteria®) (Figura 6).



Figura 3 - Descolamento da região palatina

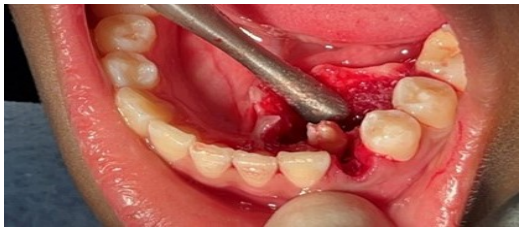

Figura 4 - Remoção do odontoma



Figura 5 - Descolamento do tecido periodontal



Figura 6 - Enxerto ósseo bovino

Em seguida, foi realizado a osteotomia ao redor do dente 33 (Figura 7), seguida de aplicação de ácido fosfórico 37% (Figura 8), sistema adesivo Single Bond (3M, ESPE®) (Figura 9), resina flow Opalis A2 (Figura 10), botão ortodôntico (Figura 11) e sutura simples com fio de Nylon 4.0 (Figura 12).

10.70614/2pw5yw71

Direitos autorais: © 2024 pelos autores. Creative Commons Attribution (CC BY) (https://creativecommons.org/licenses/by/4.0/).



Figura 7 - Osteotomia ao redor do dente 33



Figura 8 - Aplicação de ácido fosfórico 37%



Figura 9 - Sistema adesivo Single Bond



Figura 10 - Resina flow Opalis A2



Figura 11 - Botão ortodôntico



Figura 12 - Sutura simples

O acompanhamento do paciente foi realizado por um período de 16 meses e foi possível observar que o canino, que se encontrava impactado, já se encontrava quase em seu local de posição (Figura 13). No entanto, para dar continuidade ao tratamento o paciente foi encaminhado ao profissional ortodôntico.



Figura 13 - Aspecto após 16 meses

10.70614/2pw5yw71

Direitos autorais: © 2024 pelos autores. Creative Commons Attribution (CC BY) (https://creativecommons.org/licenses/by/4.0/).

DISCUSSÃO

Para Khalifa et al.[20], os odontomas são patologias assintomáticas que geralmente apresentam uma evolução lenta, alcançando proporções reduzidas na maioria dos casos. O autor destaca que, em sua pesquisa, a média de idade no momento do diagnóstico é de aproximadamente 14 anos, indicando uma prevalência significativa em pacientes jovens. Adicionalmente, Rocha et al.[21] afirmaram que a ocorrência de odontomas pode ser observada em qualquer faixa etária, sem predileção por sexo. Neste estudo, concordando com a prevalência do odontoma composto, o paciente tinha 13 anos.

Conforme destacado por Vizuete-Bolaños et al.[22], a retenção dos caninos pode ser categorizada com base no grau de penetração no osso, sendo classificada como intra-óssea quando totalmente cobertos por osso, ou subgengival quando parcialmente cobertos por tecido gengival. Diversos autores, como Mazur et al.[23] e Thompson[24], associam a falta de espaço no arco dental como um dos fatores etiológicos para a retenção de caninos. Além disso, apontam fatores locais, como a persistência do canino decíduo, o alargamento do espaço folicular, a aposição do canino e a presença de cistos e dentes supranumerários, como elementos contribuintes para essa condição clínica. Neste estudo, a possível impactação do canino foi devido a presença do odontoma composto.

A presença de odontomas destaca-se como uma das causas importantes de impactação dental, sendo frequentemente diagnosticada em exames radiográficos de rotina ou quando há a necessidade de investigar a falta de erupção de um dente permanente[11]. De acordo com Manfredini et al.[17], as observações de diversos estudiosos, radiograficamente, os odontomas compostos se apresentam como conjuntos de estruturas semelhantes aos dentes, com variações em forma e tamanho. Em contrapartida, os odontomas complexos são visualizados como massas radiopacas amorfas, envoltas por uma estreita zona radiolúcida. No presente caso, a detecção do odontoma foi evidenciado por

10.70614/2pw5yw71
Direitos autorais: © 2024 pelos autores. Creative Commons Attribution (CC BY) (https://creativecommons.org/licenses/by/4.0/).

meio de exames complementares (radiografia e tomografia) e concordando com os autores, a lesão tinha aspecto de massa radiopaca.

Para Samieirad et al.[18] existem diversas modalidades de tratamento para caninos impactados com odontomas, a saber, remoção do odontoma e enxertagem óssea, a extração do canino decíduo e a exposição cirúrgica subsequente a tracionamento ortodôntico, podendo estas serem utilizadas em conjunto. A exposição cirúrgica seguida de tracionamento ortodôntico é destacada como alternativa mais conservadora, empregando dispositivos ortodônticos para reposicionar o canino impactado no arco dentário. No presente caso, optou-se pela remoção do odontoma, enxerto ósseo e posterior tracionamento do elemento impactado, concordando assim com as técnicas empregadas na literatura.

Para Marya e Venugopal[13], assim como nos aspectos vinculados ao tracionamento ortodôntico dos caninos impactados, a abordagem terapêutica mais comum compreende a exposição cirúrgica, o condicionamento ácido e a fixação de acessórios ortodônticos. Dessa forma, é crucial um planejamento apropriado, especialmente no que se refere à mecânica empregada durante o tratamento, visando preservar as unidades de ancoragem e evitar possíveis comprometimentos. Neste caso, após feito a remoção do odontoma, optou-se pelo tracionamento do canino, seguindo os passos clínicos dos autores descritos[13].

No que diz respeito ao manejo do odontoma composto, Greco(25) afirma que na maioria das situações, após a remoção cirúrgica e raspagem, o cirurgião-dentista geralmente opta por esperar o dente incluso erupcionar naturalmente. Caso isso não ocorra, então é realizado o procedimento de tracionamento ortodôntico. No entanto, devido à extensão do defeito ósseo faz necessário a utilização de enxertos para induzir a formação óssea. Neste caso, concordando com os autores, utilizou-se enxerto ósseo para formação óssea.

10.70614/2pw5yw71
Direitos autorais: © 2024 pelos autores. Creative Commons Attribution (CC BY) (https://creativecommons.org/licenses/by/4.0/).

CONCLUSÃO

Concluiu-se que a abordagem terapêutica integrada, envolvendo a excisão de odontoma composto, seguida da aplicação de enxerto ósseo e tracionamento ortodôntico subsequente, resultou em um desfecho clínico favorável.

REFERÊNCIAS

1. Longo BC, Kuhn L, Tomasin M de FM, Neto AT, Grizza G, Souza MDB. Tratamento cirúrgico e ortodôntico de odontoma complexo em região anterior de maxila. J Bras Patol Med Lab. 2020;56: e23220:1–6.

2. Mazur M, Di Giorgio G, Ndokaj A, Jedliński M, Corridore D, Marasca B, et al. Characteristics, Diagnosis and Treatment of Compound Odontoma Associated with Impacted Teeth. Children. 2022 Oct 1;9(10).

3. Fernanades BDR, Marchiori DLS MG. Odontoma composto associado canino incluso no palato: relato de caso. Arch Heal Invest. 2019;8(11):697–700.

4. Soluk-Tekkeşin M, Balkan B, Akatay DK, Atalay B. A Rare Case of Peripheral Compound Odontoma and Review of the Literature. Head Neck Pathol. 2022;16(3):913.

5. Pereira LDA, Santos EA, Gusmão TB, Silva P, Oldack M, Silva LOR, et al. Composto associado a unidades dentárias decíduas retidas e permanentes impactados: relato de caso. 2021;10(2):62–7.

6. Elsayed LK, Khateeb SME, Alzahrani SA, Al-Harthi SS, Ba-Hattab R. Case Report: An association of the gubernacular canal, supernumerary tooth and odontoma with an impacted canine on cone-beam computed tomography. F1000Research. 2020;9:1–15.

7. Shi X, Tan X, Wang N, Li Y, Zhao Y, Xiao T. Surgical resection after orthodontic eruption: A case report of compound odontoma-induced impacted maxillary right central incisor. Heliyon. 2022 Aug 1;8(8):e10197.

8. Albuquerque PPAC, Duarte MF de B, Moreno MBP, Schneider LFJ, Moraes RR, Cesar PF, et al. Physicochemical Properties and Microshear Bond Strength of Experimental Self-adhesive Resin Cements to Dentin or Yttria-stabilized Tetragonal Zirconia Polycrystal. J Adhes Dent. 2019;21(2):133–41.

9. Soluk-Tekkesin M, Vered M. Ameloblastic Fibro-Odontoma: At the Crossroad Between "Developing Odontoma" and True Odontogenic Tumour. Head Neck Pathol. 2021 Dec 1;15(4):1202.

10.70614/2pw5yw71

Direitos autorais: © 2024 pelos autores. Creative Commons Attribution (CC BY) (https://creativecommons.org/licenses/by/4.0/).

10. Miranda AJC. Remoção cirúrgica de odontoma composto da maxila associado ao prf: relato de caso [trabalho de cocnlusão de curso - bacharelado]. Manaus. Faculdade de Odontologia - IAES: Curso de odontologia; 2020.

11. Levi-Duque F, Ardila CM. Association between odontoma size, age and gender: Multivariate analysis of retrospective data. J Clin Exp Dent. 2019;11(8):e701.

12. Cassaro G de carvalho. Odontoma complexo mandibular associado a canino incluso, tratamento cirúrgico com enxerto ósseo: relato de caso clínico [trabalho de conclusão de curso - bacharelado]. Londrina. Universidade Estadual de Londrina: Departamento de Odontologia; 2013.

13. Marya A, Venugopal A. Impaction caused by a rare erupted peripheral compound odontoma. Clin Case Reports. 2021 Nov 1;9(11).

14. Nascimento, Francyne baldo do; Parmagnani, anielle aparecida; Matheus, ricardo alves; Stabile, cecilia luiz pereira; Furtado denise de rosa. Dente impactado associado a odontoma composto: relato de caso. Rev UNINGÁ. 2019;56(S7):1–9.

15. Zidane FE, Azzouz Y, Fawzi R. Surgical management of compound odontoma associated with unerupted tooth: a case report. Pan Afr Med J. 2022 Oct 28;43(108).

16. Martins LHMP. Tracionamento de canino incluso por odontoma composto [trabalho de cocnlusão de curso - especialização]. Sete Lagoas. Faculdade Sete Lagoas: Curso de Especializaçaõ Latu Sensu; 2019.

17. Manfredini M, Ferrario S, Creminelli L, Kuhn E, Poli PP. Compound Odontoma Associated with Dentigerous Cyst Incidentally Detected in an Adult Patient: Tomography and Histological Features. Case Rep Dent. 2022;2022.

18. Samieirad S, Asadpour N, Mohtasham N, EbrahimZadeh N, Mahrokh FMZ, Tohidi E. A Giant Case of Complex Odontoma in the Posterior Mandible of a Young Adult Female: A Spectacular Case Report. World J Plast Surg. 2022 Mar 1;11(1):141.

19. Ribeiro ET, Bridi M das P, Pereira TCR, Velloso TRG, Salim MAA, Bertollo RM, et al. Dentes inclusos associados a cistos e tumores odontogênicos: condutas terapêuticas. Rev Bras Pesqui em Saúde/Brazilian J Heal Res. 2016;17(2):78–88.

20. Khalifa C, Omami M, Garma M, Slim A, Sioud S, Selmi J. Compound-complex odontoma: A rare case report. Clin case reports. 2022 Apr;10(4).

21. Rocha OKM, Barros CC, Silva LAB, Souza Júnior EF, Morais HHA, Miguel MC. Peripheral compound odontoma: A rare case report and literature review. J Cutan Pathol [Internet]. 2020 Aug 1 [cited 2023 Dec 4];47(8):720–4. Available from: https://pubmed.ncbi.nlm.nih.gov/32134132/

22. Vizuete-Bolaños MX, Salgado-Chavarria F, Ramírez-Martínez CM, Ramos-Nieto J de J, Vazquez-Dávalos NM. Compound odontoma associated with a calcifying odontogenic cyst. Case report and systematic review. J Stomatol oral Maxillofac Surg. 2022 Jun 1;123(3):e97–105.

23. Mazur M, Di Giorgio G, Ndokaj A, Jedliński M, Corridore D, Marasca B, et al. Characteristics, Diagnosis and Treatment of Compound Odontoma Associated with Impacted Teeth. Child (Basel, Switzerland). 2022 Oct 1;9(10).

24. Thompson LDR. Odontoma. Ear Nose Throat J. 2021 Sep 1;100(5_suppl):536S-537S.

10.70614/2pw5yw71

Direitos autorais: © 2024 pelos autores. Creative Commons Attribution (CC BY) (https://creativecommons.org/licenses/by/4.0/).

25. Greco M, Machoy M. Impacted Canine Management Using Aligners Supported by Orthodontic Temporary Anchorage Devices. Int J Environ Res Public Health. 2023 Jan 1;20(1).

10.70614/2pw5yw71

Direitos autorais: © 2024 pelos autores. Creative Commons Attribution (CC BY) (https://creativecommons.org/licenses/by/4.0/).