Levantamento de seio maxilar com enxerto associado a implantes imediatos: relato de caso

Maxillary sinus augmentation with grafting and immediate implant placement: case report

Recebido: 22-07-2025 | Aceito: 20-08-2025

Yatmil Josefina Campos Sotillo
E-mail: yatmilcampos01@gmail.com
Faculdade do Amazonas (IAES), Brasil

Jorge Alberto Carrazana Moya
E-mail: jorge.carrazana67@gmail.com
Faculdade do Amazonas (IAES), Brasil

Márcio Langbeck Castelo Branco
E-mail: marcio.langbeck@gmail.com
Faculdade do Amazonas (IAES), Brasil

Luciana Aleixo dos Santos de Melo
E-mail: meloaleixoluciana@hotmail.com
Faculdade do Amazonas (IAES), Brasil

Elisangela Rodrigues Araújo
Faculdade do Amazonas (IAES), Brasil.
E-mail: elesrodriguesaraujo31@gmail.com

Como citar: Sotillo YJC, Moya JAC, Castelo Branco ML, Melo LAS, Araújo ER. Revista Clínica de Odontologia. Levantamento de seio maxilar com enxerto associado a implantes imediatos: relato de caso. 2025(1):111-121.

RESUMO

A reabilitação através dos implantes dentários é uma realidade protética nas maxilas atróficas. Entretanto a reabsorção óssea e a pneumatização do seio maxilar dificultam a confecção de próteses e a instalar os implantes dentários. Dessa forma, foram inventados procedimentos cirúrgicos que facilitam o uso de implantes tais como a elevação do seio maxilar com enxerto ósseo. Neste trabalho, teve por objetivo apresentar o caso clínico da com arcada superior direita que se encontra em atrofia do rebordo alveolar, tanto em espessura como em altura. Paciente 39 anos, procurou atendimento na clínica de especialização da Faculdade do Amazonas – IAES, com queixa de ausência dentária. A opção terapêutica realizada foi a cirurgia reconstrutiva de maxila com levantamento de seio maxilar traumático através de janela cirúrgica, enxerto ósseo e implante imediato. Anestesia na região de pré-molar do lado superior direito, incisão sulcular e relaxante, parapapilar com objetivo de alcançar o seio maxilar, foi realizada abertura de janela óssea com peça reta (NSK), com broca esférica diamantada nº8 em 20.000 rpm e irrigação com soro fisiológico 80%. Inserção de biomaterial ósseo (Bio-Oss). Foi realizada a fresagem do alvéolo para instalação do implante, sempre atentando para o correto posicionamento mésio-distal e

vestíbulo-palatal durante essa etapa. A perfuração inicial foi realizada com broca lança na posição ideal, no espaço do elemento 14, seguida da fresa 2,0mm e 3,0mm de diâmetro. Em seguida, instalou-se um implante de 3,75mm de diâmetro x 13mm de altura (Titanium Fix 3,75 X 13 mm), e o segundo implante de 3,75 x 10mm (Titanium Fix 3,75 X 13 mm), com travamento de 60N, foi realizada sutura, medicação e administrado o pós-operatório do paciente.

Palavras-chave: Levantamento de assoalho do seio maxilar. Transplante ósseo. Implantes dentários.

ABSTRACT

Rehabilitation through dental implants is a prosthetic reality in atrophic jaws. However, bone resorption and pneumatization of the maxillary sinus make it difficult to make prostheses and install dental implants. In this way, surgical procedures were invented that facilitate the use of implants such as the elevation of the maxillary sinus with bone graft. The objective of this work was to present a clinical case of a woman with a right upper arch who has atrophy of the alveolar ridge, both in thickness and height. A 39-year-old patient sought care at the specialization clinic at Faculdade do Amazonas – IAES, complaining of missing teeth. The therapeutic option performed was reconstructive surgery of the maxilla with lifting of the traumatic maxillary sinus through a surgical window, bone graft and immediate implantation. Anesthesia in the premolar region on the upper right side, sulcular and relaxing incision, parapapillary in order to reach the maxillary sinus, bone window opening was performed with a straight piece (NSK), with a diamond spherical drill nº8 at 20,000 rpm and irrigation with saline physiological 80%. Insertion of bone biomaterial (Bio-Oss). The socket was drilled to install the implant, always paying attention to the correct mesio-distal and bucco-palatal positioning during this stage. The initial drilling was performed with a spear drill in the ideal position, in the space of element 14, followed by a 2.0mm and 3.0mm diameter drill. Then, an implant measuring 3.75 mm in diameter x 13 mm in height (Titanium Fix 3.75 X 13 mm) was installed, and the second implant measuring 3.75 x 10 mm (Titanium Fix 3.75 X 13 mm), with 60N locking, suturing, medication and the patient's postoperative period were administered.

Keywords: Maxillary sinus floor elevation; Bone transplantation. Dental implants.

INTRODUÇÃO

A utilização de implantes dentários tem sido a escolha na maioria dos casos para reabilitação dos espaços edêntulos. No entanto, nas regiões que houve perdas dentárias, ocorre um grau de reabsorção óssea, podendo variar de moderada à severa, o que muitas vezes impossibilita a instalação direta dos

10.70614/zd4a9m50

Direitos autorais: © 2025 pelos autores. Creative Commons Attribution (CC BY) (https://creativecommons.org/licenses/by/4.0/).

implantes. Dessa forma, deve-se lançar mão de reconstruções ósseas, seja com material autógeno, biomateriais ou associação de ambos [1].

A perda de dentes na região posterior da maxila e o avanço da idade do paciente, apresentam como consequências, além da reabsorção óssea do osso alveolar, a pneumatização dos seios maxilares, o que muitas vezes inviabiliza a instalação dos implantes. Além disso, a região posterior da maxila apresenta uma qualidade óssea deficiente, com cortical delgada e trabeculado extremamente poroso [2].

A reabilitação bucal com o uso de implantes dentários, nessa região, é frequentemente dificultada por essa deficiência quantitativa e qualitativa da estrutura óssea remanescente. Considerada como dificuldade adicional, no interior das cavidades dos seios maxilares, há restrições que podem complicar o posicionamento ideal dos implantes. Essas incluem, inclinações do assoalho da cavidade e a presença de septos ósseos na região [3].

Para minimizar e possibilitar a reabilitação na região posterior de maxila, podemos usar duas técnicas de levantamento do assoalho do seio maxilar: a abordagem através da confecção de uma janela óssea na parede lateral e a abordagem via alveolar [4].

A escolha da técnica a ser utilizada, será baseada na estrutura óssea residual remanescente e no quanto de levantamento do assoalho será necessário. O espaço criado abaixo da membrana é então enxertado e/ou implantado com o uso de osso autógeno, osso halógeno, biomateriais ou a combinação desses. Os implantes dentários podem ser inseridos durante o processo de enxertia, imediato, ou após um período de cicatrização primária que varia de quatro a 12 meses [5].

Na utilização do enxerto autógeno, apesar de ser considerado o padrão ouro por ter as qualidades de osteogênese, osteoindução e osteocondução, nos deparamos com algumas limitações como a quantidade requerida,

10.70614/zd4a9m50
Direitos autorais: © 2025 pelos autores. Creative Commons Attribution (CC BY) (https://creativecommons.org/licenses/by/4.0/).

principalmente por via intra bucal além de apresentar uma maior morbidade relacionada à necessidade de um segundo sítio doador e um maior desconforto ao paciente no pós-operatório [6]. Considerando esses fatores, os biomateriais, estão sendo amplamente utilizados, por apresentarem propriedades osteoindutoras e osteocondutoras e possuírem uma quantidade e tipo diversos, podem ser utilizados em qualquer tipo de reconstrução, visando a instalação de implantes, além de não proporcionar maior morbidade ao paciente e ter atualmente uma previsibilidade de resultados a longo prazo bastante satisfatório[7].

Nas reabilitações na região do seio maxilar, no qual o remanescente ósseo for maior ou igual a 4 mm de altura, na qual se consiga obter uma adequada estabilidade primária, fator imprescindível para o sucesso da osseointegração, o implante poderá ser realizado de maneira simultânea à colocação do enxerto ósseo, durante o levantamento da membrana de Schneide [8]. Já, no caso de um remanescente menor que 4 mm de altura, é indicada a realização inicialmente do enxerto ósseo, e, em seguida, após 6-10 meses dependendo do material utilizado, realizar a instalação do implante [9].

Portanto, o objetivo desse trabalho foi apresentar um relato de caso clínico de uma cirurgia de levantamento do seio maxilar, utilizando enxerto ósseo, com instalação imediata de implantes na região dos elementos 14 e 15.

RELATO DE CASO

Paciente A.R.S.S, do gênero masculino, 39 anos, compareceu à clínica de Especialização em Implantodontia da Faculdade do Amazonas – IAES, relatando queixa, “tenho vergonha de rir, por conta da falta de dente”. Na anamnese, paciente relatou não apresentar nenhum problema de saúde geral e não fazer uso de qualquer medicamento, sendo classificada como ASA I. Após avaliação clínica e radiográfica, constatou-se ausência dos elementos 14, 15, 16, 24, 25 e 26, seguido

10.70614/zd4a9m50
Direitos autorais: © 2025 pelos autores. Creative Commons Attribution (CC BY) (https://creativecommons.org/licenses/by/4.0/).

de pneumatizações do seio maxilar nestas regiões (Figura 1). O paciente foi instruído a assinatura dos termos intitulado pela universidade, que são eles: Termo de Consentimento Livre Esclarecido (TCLE) e Termo de uso de Imagem.

A radiografia panorâmica revelou um seio maxilar em amplo comprimento e pouco remanescente ósseo ao redor. O remanescente ósseo na região do dente 14 apresentava 5,20mm de altura residual e na região do elemento 15 apenas 1mm de altura óssea (Figura 1). Nessas condições a estabilidade primária com a instalação imediata do implante só seria permitida na região do dente 14 e a instalação do implante na região do elemento 15 após cirurgia de levantamento de seio maxilar.

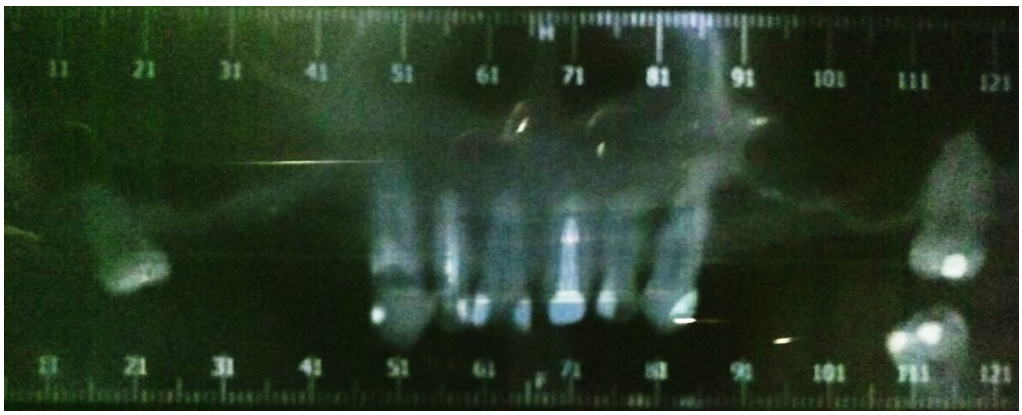

Figura 01 – Retalho Posicionado

Após anestesia da região dos nervos alveolar superior posterior e nervo alveolar superior médio com articaína 4% e epinefrina 1.100.000 (DFL, Brasil), procedeu-se a incisão supracrestal na região edêntula, intrasulcular e descolamento do periostéo, descolador de molt (Embramac, Campinas, São Paulo, Brasil). Após a confirmação da incisão com dissector, um retalho único foi rebatido. A janela da osteotomia foi realizada cuidadosamente através da técnica lateral na parede anterior vestibular do seio (Figura 2) com broca esférica diamantada nº 08, a 7 mm do início do rebordo (1mm do assoalho de seio maxilar), peça reta1:1(NSK), em 20.000 rpm e irrigação a 80% (Figura 2 e 3).

10.70614/zd4a9m50

Direitos autorais: © 2025 pelos autores. Creative Commons Attribution (CC BY) (https://creativecommons.org/licenses/by/4.0/).



Fig. 02 – Retalho Posicionado

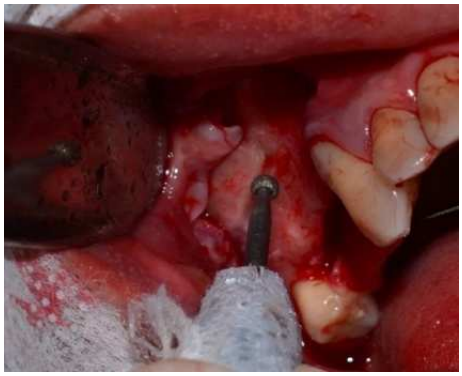

Fig. 03 – Osteotomia no seio Maxilar

Foi aberta uma janela óssea e descolada a mucosa do seio maxilar. O descolamento da mucosa do seio é realizado cuidadosamente. O enxerto ósseo (Bio-Oss) foi hidratado com soro fisiológico e foram inseridos dentro do seio, tomando cuidado para que a membrana se mantenha levantada (Figura 04 e 05).



Fig. 04 – Janela Cirúrgica



Fig. 05 – Inserção do enxerto Bio-oss

Com os sítios receptores preparados, a instalação dos implantes foi iniciada. O sistema utilizado na conexão de implantes era todos cilíndricos com superfície tratada e hexágono externo. Em sequência, foram realizadas as fresagens do alvéolo para instalação do implante, sempre atentando para o correto posicionamento mésio-distal e vestíbulo-palatal durante essa etapa. A perfuração inicial foi realizada com broca lança na posição ideal, no espaço do elemento 14, seguida da fresa 2,0mm e 3,0mm de diâmetro. Em seguida, instalou-se um implante de 3,75mm de diâmetro x 13mm de altura (Titanium Fix 3,75 X 13 mm), e o segundo implante de 3,75 x 10mm (Titanium Fix 3,75 X 13 mm), com travamento de 60N, foi realizada sutura de Nylon 4-0, medicação e administrado o pós-operatório do paciente.

10.70614/zd4a9m50

Direitos autorais: © 2025 pelos autores. Creative Commons Attribution (CC BY) (https://creativecommons.org/licenses/by/4.0/).

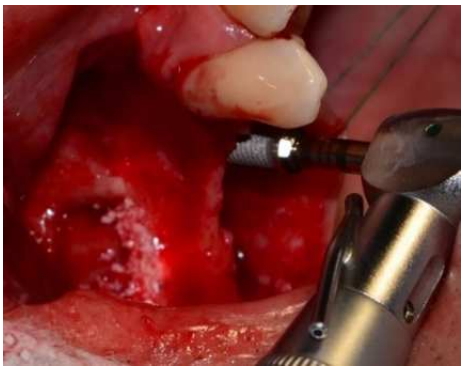

Fig. 06 – Colocação do primeiro Implante



Fig. 07 – Colocação do segundo Implante

Por fim, a janela cirúrgica foi preenchida com uma esponja de Fibrina para uma melhor absorção ao redor do osso e uma síntese dos tecidos com com Fio de Nylon 3-0, aproximação dos bordos e hemostasia da ferida cirúrgica.



Fig. 08 – Inserção da Esponja de Fibrina

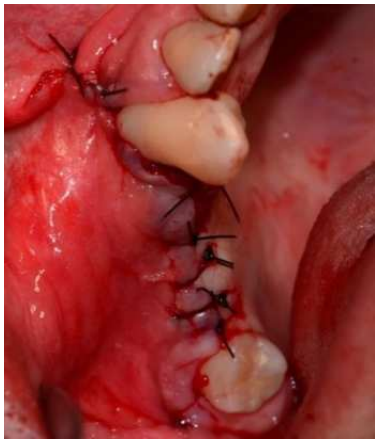

Fig. 09 – Síntese dos tecidos adjacentes

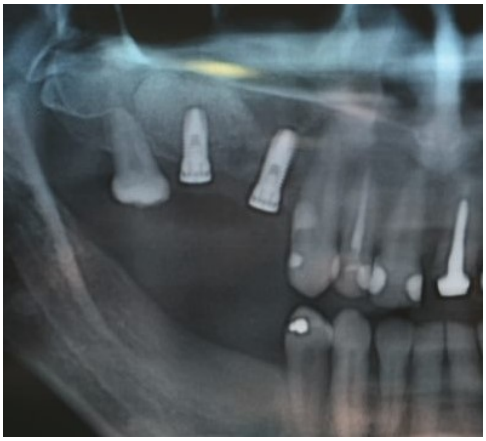

Fig. 10 – RX Final

10.70614/zd4a9m50

Direitos autorais: © 2025 pelos autores. Creative Commons Attribution (CC BY) (https://creativecommons.org/licenses/by/4.0/).

DISCUSSÃO

Com o advento da implantodontia, ficou implícita a necessidade de os profissionais conhecerem, dominarem, e alterarem de forma positiva, a fisiologia do tecido ósseo, visando a correção ou regeneração dos defeitos ósseos maxilares e permitindo com isso, a instalação de implantes dentários [10] [11]. Dessa forma, o procedimento de enxertia no seio maxilar exige um conhecimento anatômico preciso nesta região em virtude da relação do mesmo com estruturas anatômicas nobres e as características peculiares desta região. Entrando em acordo com o relato em questão onde foi necessário enxerto na região sob levantamento de seio maxilar [12] [13].

Pacientes que não possuem um rebordo com qualidade satisfatória para adaptar uma prótese foram criadas técnicas cirúrgicas capazes de preparar estas áreas para reabilitação protética. O levantamento de seio maxilar consiste em uma técnica de fácil execução, bom prognóstico e resultados satisfatórios. Dentro da literatura existem diferentes acessos para abordagem do seio maxilar. Neste caso, utilizamos a parede lateral por ser uma técnica fácil, que pode ser realizada ambulatorialmente, e possibilita acesso direto ao seio maxilar [3] [11] [13]. Diante disso, corrobora com o relato em questão onde o paciente possuía pouco remanescente ósseo no rebordo do seio maxilar.

A técnica de levantamento do seio maxilar tem sido uma excelente opção no tratamento dentário com enxerto. Com a perda do elemento dental, os estímulos que mantêm o osso alveolar desaparecem e este entra em processo degenerativo. Primeiramente, provocando o estreitamento da largura da crista óssea e, a reabsorção causada por extrações precoces ocorre com maior intensidade nas regiões posteriores dos maxilares.

O seio maxilar é o maior de todos os seios paranasais, possui um formato piramidal, cuja base coincide com a parede nasal lateral e o ápice encontra-se direcionado para o processo zigomático da maxila. O seio maxilar possui assoalho que é formado em parte pelo processo alveolar do maxilar e em parte

10.70614/zd4a9m50
Direitos autorais: © 2025 pelos autores. Creative Commons Attribution (CC BY) (https://creativecommons.org/licenses/by/4.0/).

pelo palato duro, podendo exibir depressões e reentrâncias nas regiões de pré-molares e molares, sendo este osso medular presente acima e entre os alvéolos passível de sofrer deiscências e reabsorções o que causa projeções de raízes dentro do seio [14] [15] [16]. No relato em questão o seio maxilar sofreu uma pneumatização por conta da ausência dentária nessa região.

Na região posterior da maxila é indicada a cirurgia de levantamento de assoalho de seio, quando houver de 3 a 5 milímetros de altura óssea vertical presentes entre a crista do rebordo e o assoalho sinusal, e a largura óssea disponível for maior que 5 milímetros. Quando a altura for menor que 3 mm, comprometendo a estabilidade e o paralelismo dos implantes, é mais aconselhável que sejam utilizados enxertos em bloco ao invés dos enxertos particulados [16] [17] [18]. Corroborando com o caso em questão, pois na porção que foi colocado o segundo implante, havia 1mm de espessura óssea para suporte reabilitador.

Esta técnica foi desenvolvida devido à necessidade de reabilitação da maxila com implantes dentários osseointegrados. O que define a técnica a ser usada é a quantidade e a qualidade de osso alveolar remanescente, dispondo-se de duas técnicas cirúrgicas distintas: Técnica da Abertura de Janela Lateral com Enxerto Ósseo e a Técnica de Elevação Atraumática do Seio Maxilar com Osteótomos de Summers [19] [20]. O levantamento de seio traumático foi escolhido, visto a necessidade de reabilitação e pouco remanescente ósseo da região.

Os implantes com superfícies texturizadas apresentam maior formação de osso na interface de contato osso-implante do que os implantes sem tratamento de superfície, e isso se deve a melhora das propriedades osteocondutoras. Apesar disso, implantes sem tratamento de superfície, apenas usinados, colocados por osseodensificação demonstram maior formação de osso na região de contato ossoimplante e ao redor das roscas do implante, assim como maior torque de inserção do que implantes com tratamento de superfícies, jateamento e ataque ácido, instalados via técnica convencional [21] [22]. Os implantes que foram utilizados respeitaram os limites ósseos e osseointegraram com um travamento em 60N.

10.70614/zd4a9m50
Direitos autorais: © 2025 pelos autores. Creative Commons Attribution (CC BY) (https://creativecommons.org/licenses/by/4.0/).

Quando se avalia sucesso e taxa de sobrevida de terapias com implantes dentários a estabilidade primária do implante é um fator crucial a ser analisado. Estudos demonstram que a estabilidade primária é um dos pré-requisitos para a osseointegração. Diante disso, que um implante é passível de receber carga mastigatória imediata se a estabilidade do implante for satisfatória, sendo assim quanto mais precisa for a mensuração da estabilidade primária melhor serão as considerações sobre o prognóstico [23] [24]. Corroborando com o relato, paciente ficou em observação até o complemento da fase protética.

CONCLUSÃO

Dessa forma, concluiu-se que o levantamento de seio maxilar com enxerto ósseo para colocação de implantes imediatos é uma técnica de sucesso, pois possui baixa morbidade, diminuição do tempo cirúrgico para, apenas, uma sessão e reabilita estética e funcionalmente o paciente, e as complicações resultam apenas em debilitação temporária.

REFERÊNCIAS

1. FRANCISCO C. RICARDO F, ANA L, JOÃO C., E ANTÓNIO F. Levantamento do seio maxilar pela técnica da janela lateral: tipos enxertos. Ver port estomatol med dent cir maxilo fac. 2017;53(3):190– 196.

2. BOYNE, P. J., JAMES, R. A. Graft of the maxillary sinus floor with autogenous marrow and bone. J Oral Surg, 1980; 38:613-616.

3. CANULLO L, CLAUDIA D. Sinus Lift a Nanocrystal.ine Hydroxypatite Silica Gel in Severely Resorbed Maxillae: Histological Preliminary Study. Clin Implant Dent Relat Res. 2019;11:7–13.

4. FONSECA, R. J. Reconstructive and implant surgery. W. B. Saunders Company, Philadelphia, 261-273, 2017.

5. PIRES R., BRUNA L. Avaliação de Diferentes Técnicas de Levantamento de Seio Maxilar (Sinus Lift) Destinadas à Implantodontia: Revisão de Literatura./ Bruna Massiganni Pires. – 2015.24f.

6. HALLMANN, M. , SENNERBY, L., LUNDGREN, S. A clinical and histologic evaluation of implant integration in the posterior maxilla after sinus floor augmentation with autogenous bone, bovine hydroxyapatite or a 20: 80 mixture. Int I Oral Maxillofac Implants, 2015; 17: 635-643.

7. SMILER, D. G. et al., Sinus lift grafts and endosseous implants.Treatment of the atrophic posterior maxilla. Dent Clin North Am., v.36, n.1, 151-188, 2012.

10.70614/zd4a9m50

Direitos autorais: © 2025 pelos autores. Creative Commons Attribution (CC BY) (https://creativecommons.org/licenses/by/4.0/).

8. GALLON, S. M. Estudo Comparativo em Enxerto Ósseo Autógeno em Tíbia de Coelho, realizado com Laser de Er,Cr: Ysgg ou com Brocas 701. São Paulo: Instituto de Pesquisas Energéticas e Nucleares. Autarquia Associada à Universidade de São Paulo, 2016.

9. NAVARRO, J. A. C. Anatomia cirúrgica do nariz, dos seios paranasais e da fossa pterigopalatina, com interesse na cirurgia estético funcional. In: COLOMBINI, N. E. P. Cirurgia da face – Interpretação funcional e estética. Rio de Janeiro: Ed. Revinter, Cap. 51, v. 3, p. 1046-60, 2012.

10. MISCH, C.E. Maxillary sinus augmentation for endosseous implants: Organized alternative treatment plans. Int J Oral Implant. V.4, p.49-58, 2017.

11. AL-NAWAS B, SCHIEGNITZ E. AUGMENTATION procedures using bone substitute materials or autogenous bone—a systematic review and meta-analysis. Eur J Oral Implantol. 2014; 7(2):219-34.

12. ALSAADI G, QUIRYNEN M, MICHIELS K, JACOBS R, VAN STEENBERGHE D. A biomechanical assessment of the relation between the oral implant stability at insertion and subjective bone quality assessment. Journal of Clinical Periodontology. 2017;34(4):359-66.

13. ARAUJO MG, SUKEKAVA F, WENNSTROM JL, LINDHE J. Ridge alterations following implant placement in fresh extraction sockets: an experimental study in the dog. J Clin Periodontol. 2015; 32:645–52.

14. JAVED F, AHMED HB, CRESPI R, ROMANOS GE. Role of primary stability for successful osseointegration of dental implants: Factors of influence and evaluation. Interv Med Appl Sci. 2016;5(4):162–7.

15. LAGES F, DOUGLAS-DE OLIVEIRA D, COSTA F. Relationship between implant stability measurements obtained by insertion torque and resonance frequency analysis: A systematic review. Clinical Implant Dentistry and Related Research. 2017;20(1):26-33.

16. LIOUBAVINA-HACK N, NIKLAUS PL, THORKILD K. Significance of primary stability for osseointegration of dental implants. Clin Oral Implants Res. 2016; 17(3): 244-50.

17. ZITZMANN, N. V., SCHÄRER, P. Sinus elevation procedures in the resorbed posterior maxilla. Oral Surg Oral Med Oral Pathol, 2018; 85,1: 8-17.

18. RAGHOEBAR, G. M. et al. Bone grafting of the floor of the maxillary sinus for the placement of endossoeous implants. Br J Oral Maxillofac Surg, 2019; 35:117-135.

19. ROSSI Jr, R., GARG, A. K. Implantodontia – bases clínicas e cirúrgicas. Robe editorial, São Paulo, 182- 185, 2016.

20. BRITO, F. B. Levantamento de Seio Maxilar. São José do Rio Preto-SP: Monografia apresentada ao Curso de Especialização Lato Sensu em Dentística da UNORP/UNIPÓS- Centro Universitário do Norte Paulista – UNORP, 2017.

21. WATZEK, Georg; ULM, Christian W.; HAAS, Robert. Anatonic and Thysiologic fundamentals of sinus floor Augmentation. In: JENSEN, Ole T. The sinus boné graft. Chicago: Quintessence, 2019.

22. EMTIAZ S, CARAMÊS JM, PRAGOSA A. An alternative sinus floor elevation procedure: trephine osteotomy. Implant Dent. 2006 v.15, n.2, p.171-177. 2016.

23. GARG AK, VALCANAIA TDC. Elevação do assoalho do seio maxilar através de enxerto, para colocação de implantes dentais: anatomia, fisiologia e procedimentos. BCI jan/mar 2015; 6(1): 53-64.

24. BORNSTEIN, M. M. et al. Performance of dental implants after staged sinus floor elevation procedures:5-year results of a prospective study in partially edentulous patients. The Authors. Journal compilation, 2018.

10.70614/zd4a9m50

Direitos autorais: © 2025 pelos autores. Creative Commons Attribution (CC BY) (https://creativecommons.org/licenses/by/4.0/).