Revista Clínica de Odontologia

Reanatomização em resina composta de dentes anteriores conoides associado a clareamento dental: relato de caso

Recebido: 11-01-2024 | Aceito: 14-03-2024 | Publicado: 15-05-2024

Riane Coelho de Azevedo Souza
Faculdade do Amazonas (IAES), Brasil.
E-mail: riane.azvdo18@gmail.com

Fernando dos Santos Gonçalves Junior
Faculdade do Amazonas (IAES), Brasil.
E-mail: nando.contato92@gmail.com

Márcio Lopes Linhares
Faculdade do Amazonas (IAES), Brasil.
E-mail: marciolinhares74@gmail.com

Natália Stefany da Silva Pereira
Faculdade do Amazonas (IAES), Brasil.
E-mail: stefanynatalia70@gmail.com

Luã Lopes Borges
Faculdade do Amazonas (IAES), Brasil.
E-mail: lua.diretoria.iaes@gmail.com

Como citar: Souza RCA, Gonçalves Júnior FS, Linhares ML, Pereira NSP, Borges LL. Reanatomização em resina composta de dentes anteriores conoides associado a clareamento dental: relato de caso. Revista Clínica de Odontologia. 2023;5(2):63-76.

RESUMO

A estética do sorriso, influenciada por forma, cor e textura, é vital para o bem-estar físico e emocional. Anomalias dentárias, como hipodontia e dentes conoides, afetam a autoestima. A busca por procedimentos odontológicos estéticos cresce, sendo crucial o planejamento multidisciplinar para restaurar a harmonia. No caso de incisivos laterais conoides, as técnicas restauradoras diretas com resina composta são vantajosas, preservando estrutura dentária. A comunicação eficaz com o paciente é essencial, respeitando suas preferências e informando sobre opções terapêuticas. A odontologia, ao evoluir, não só promove saúde bucal, mas integra estética, função e biologia no tratamento. O presente trabalho teve por objetivo relatar um caso de reanatomização estética dentária de tratamento interdisciplinar entre restauração direta de resina composta em paciente que apresentava anomalia dentária de dente conoide e clareamento dental com intuito de melhorar o sorriso da paciente e consequentemente aumentar sua autoestima. Concluiu-se que a aplicação de um tratamento interdisciplinar, envolvendo clareamento dental e fechamento de diastema com a técnica direta de resina composta, revelou-se altamente eficaz. Essa abordagem não apenas contribuiu para a melhoria significativa da aparência estética dos dentes da paciente, mas também resultou em um ganho expressivo de autoestima.

Palavras-chave: Estética Dentária. Anomalias Dentárias. Resinas Compostas.

ABSTRACT

The aesthetics of a smile, influenced by shape, color, and texture, is crucial for both physical and emotional well-being. Dental anomalies, such as hypodontia and conoid teeth, impact self-esteem. The demand for aesthetic dental procedures is growing, emphasizing the need for multidisciplinary planning to restore harmony. In the case of conoid lateral incisors, direct restorative techniques with composite resin offer advantages, preserving dental structure. Effective communication with the patient, respecting preferences, and informing about therapeutic options is essential. Dentistry, evolving beyond oral health promotion, integrates aesthetics, function, and biology in treatment. This study aimed to report a case of interdisciplinary aesthetic dental reanatomization, involving direct composite resin restoration and teeth whitening to enhance the patient's smile and boost self-esteem. The interdisciplinary approach, combining teeth whitening and diastema closure with direct composite resin, proved highly effective, significantly improving the patient's dental appearance and self-esteem.

Keywords: Dental Aesthetics. Dental Anomalies. Composite Resins.

INTRODUÇÃO

A estética refere-se ao olhar de beleza em sua forma, contorno, textura e cor, que é único para cada indivíduo. Um sorriso harmonioso está associado ao bem-estar físico, psicológico, socioeconômico e profissional. Um sorriso desequilibrado causa dano emocional ao produzir insegurança devido à preocupação, timidez ou até mesmo isolamento social [1,2].

Porém, é fato que algumas anomalias na cavidade oral são indesejadas e podem representar, para alguns indivíduos, fatores limitantes às relações sociais. A busca por procedimentos estéticos tem aumentado significativamente desde então, uma vez insatisfeita com irregularidades no sorriso, ou movidas apenas pelo desejo de melhorar a aparência, muitas pessoas buscam o tratamento odontológico. Dessa forma, a Odontologia encontra-se em contínuo avanço, não só contribuindo para a manutenção da saúde bucal, mas também fornecendo recursos para associar estética, aspectos funcionais e biológicos [3,4].

Uma vez visto que a aparência do sorriso está diretamente relacionada à autoestima, ao psicológico e à autoaceitação do indivíduo na sociedade, inúmeros fatores podem influenciar negativamente na harmonia do sorriso, dentre eles, destacam-se as anomalias dentárias. Podem estar relacionados a alterações de forma, tamanho, posição, cor e textura dos dentes anteriores superiores e extrema exposição gengival [5,6].

10.70614/9ehj0909

Direitos autorais: © 2024 pelos autores. Creative Commons Attribution (CC BY) (https://creativecommons.org/licenses/by/4.0/).

A hipodontia é uma anomalia caracterizada pela falta de desenvolvimento de um ou mais dentes e está relacionada à microdontia. Os incisivos laterais superiores são os mais comumente afetados pela microdontia. As mulheres são mais acometidas e essa anomalia é mais frequente na dentição permanente, entre 0,8% e 8,4%. Normalmente, os dentes laterais afetados apresentam uma coroa em forma de cone sobre uma raiz de comprimento normal [7,8].

Dentes conoides geralmente estão associados a diastemas e conferem um aspecto infantilizado ao sorriso. Para corrigir essa desarmonia, é importante que o cirurgião-dentista faça um diagnóstico correto e um planejamento estético-funcional de acordo com a necessidade e condições do paciente [9,10].

Existem diversas modalidades clínicas para abordar questões relacionadas à posição, alinhamento, simetria, proporção, forma, textura superficial e cor dos dentes [11]. Dentro do contexto de Bellotti, Costa e Camarini[12], em vista da eficácia cientificamente comprovada do clareamento dental, a aplicação dessa técnica antes das restaurações estéticas possibilita resultados favoráveis. Isso ocorre ao aumentar o valor e o brilho do esmalte, realçando as características de translucidez, e simultaneamente reduzindo a necessidade de desgastes do substrato dentário para a restauração final [8,9].

O planejamento para restabelecer as características anatômicas dos incisivos conoides deve ser multidisciplinar. Dentre os tratamentos existentes, destacam-se as áreas: dentística (restaurações diretas e indiretas), periodontia (gengivoplastia) e ortodontia (aparelho ortodôntico) [7,13].

Técnicas restauradoras diretas usando resina composta é uma opção para o tratamento de incisivos laterais conoides. Apresentam vantagens sobre as indiretas, pois há preservação da estrutura dentária, menor custo, menor número de consultas, facilidade para eventuais reparos e reversibilidade do tratamento. O sucesso da técnica está diretamente relacionado ao planejamento, habilidade profissional, tipo de colagem, qualidade da resina composta e fotopolimerização [5,14].

A capacidade de comunicação com o paciente e a equipe de saúde é essencial para o sucesso do tratamento integrado de harmonização do sorriso. Esta comunicação deve ser estabelecida de duas formas: em primeiro lugar, respeitando a vontade do paciente e,

10.70614/9ehj0909
Direitos autorais: © 2024 pelos autores. Creative Commons Attribution (CC BY) (https://creativecommons.org/licenses/by/4.0/).

em segundo lugar, informando-o das opções terapêuticas disponíveis e das suas potenciais limitações [1,6].

Com base no exposto, o presente trabalho teve por objetivo relatar um caso de reanatomização estética dentária de tratamento interdisciplinar entre restauração direta de resina composta em paciente que apresentava anomalia dentária de dente conoide e clareamento dental com intuito de melhorar o sorriso da paciente e consequentemente aumentar sua autoestima.

RELATO DE CASO

Paciente FOM, gênero feminino, 35 anos, cor parda, procurou a clínica integrada da Faculdade do Amazonas – IAES com a queixa principal de insatisfação com a estética do seu dente, o que impactava negativamente sua autoestima. Durante a anamnese, ela informou que não fazia uso de medicamentos e não tinha histórico de doenças sistêmicas. No exame intrabucal, observou-se uma anomalia de forma e tamanho nos incisivos laterais superiores (12 e 22) e incisivos centrais superiores (11 e 21), além de um contorno gengival desarmônico (Figura 1 A, B, C e D).

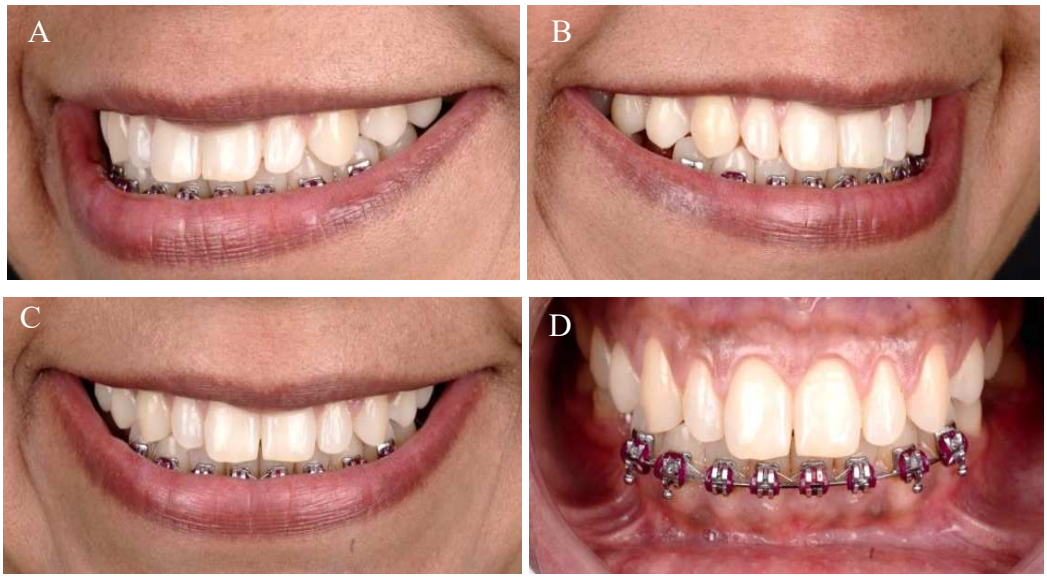

Figura 1 - Aspecto inicial do sorisso: lateral esquerdo (A), lateral direito (B), frontal (C) e aspecto clínico intrabuccal (D)

10.70614/9ehj0909
Direitos autorais: © 2024 pelos autores. Creative Commons Attribution (CC BY) (https://creativecommons.org/licenses/by/4.0/).

O tratamento planejado para a paciente foram duas sessões de clareamento dentário e reanatomização dos incisivos laterais superiores (12 e 22) e incisivos centrais superiores (11 e 21) através da técnica direta de resina composta.

Na sequência a paciente foi informada sobre os riscos e benefícios do presente caso clínico e aceitou em participar com assinatura do Termo de Consentimento Livre e Esclarecido (TCLE) e autorização de uso de imagem. O presente trabalho foi previamente submetido à Plataforma Brasil e aprovado por meio do Comitê de Ética do Centro Universitário Nilton Lins sob nº CAAE 71116023.0.0000.5015.

A paciente foi encaminhada para a para realização da gengivoplastia em consultório e após feito, retornou para início do tratamento. Deu-se início a realização da técnica de clareamento dental. Primeiramente foi feito a profilaxia com pasta profilática (3M®) e pedra-pomes (Maquira®) (Figura 2). Em seguida lavando e secando para a confecção da barreira gengival (Top Dam, FGM®), cobrindo a gengiva marginal e as papilas interdentais (Figura 3), após a correta adaptação, foi fotopolimerizada utilizando 20 a 30 segundos para cada grupo de 3 dentes de acordo com fabricante. Para aplicação do peróxido de hidrogênio a 35% (Whiteness HP Blue 35, FGM®), foi misturado as duas faces do gel clareador com as seringas conectadas, assim aplicando em toda face vestibular dos dentes (Figura 4). Foram realizadas duas sessões e obteve-se a cor A2 da escala de cores (Vita®) (Figura 5).



Figura 3 - Profilaxia



Figura 3 - Barreira gengival



Figura 4 – Aplicação do gel clareador



Figura 5 – Aspecto após 2 sessões de clareamento

10.70614/9ehj0909

Direitos autorais: © 2024 pelos autores. Creative Commons Attribution (CC BY) (https://creativecommons.org/licenses/by/4.0/).

Na sessão subsequente, o protocolo restaurador teve início com a profilaxia utilizando pedra-pomes e água, seguida pela seleção da cor da resina. Após a escolha da cor, pequenos incrementos de resina nas cores selecionadas foram aplicados e fotopolimerizados por 20 segundos na superfície vestibular dos dentes. A aplicação incluiu resina de dentina na porção cervical e esmalte na incisal, sem condicionamento prévio para aferição da cor com os dentes úmidos. A cor escolhida para os dentes foi Filtek^{MR} Z350 XT A2E (3M, ESPE®) (Figura 6).

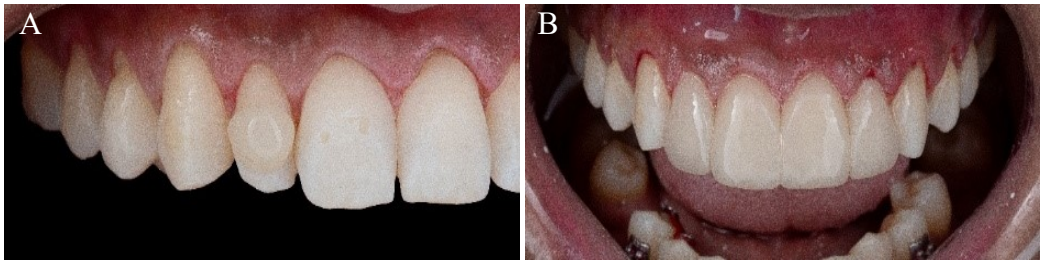

Figura 6 - Seleção da cor da resina na cor Filtek^{MR} Z350 XT A2E (A-B)

O procedimento restaurador teve início com a aplicação de ácido fosfórico a 37% por 30 segundos nos elementos 11, 21, 12 e 22, seguido por um tempo de lavagem de 60 segundos (Figuras 7-8). Após a lavagem do ácido, o dente foi seco com um leve jato de ar e algodão estéril. Em seguida, aplicou-se o adesivo fotopolimerizável (Single Bond 2, 3M ESPE®), que foi fotopolimerizado por 20 segundos. Os incisivos laterais superiores e incisivos centrais superiores passaram por um procedimento de reanatomização utilizando a técnica direta (Figuras 9-10), em que foram aplicados incrementos de resina com a espátula nº 1 (Quinelato®), nº 2 (Golgran®) e nº 3 (Millenium®), seguido pela fotopolimerização por 30 segundos em cada dente. Esse processo foi repetido nos dentes 11 e 21 (Figuras 11-12).



Figura 7 - Ácido fosfórico a 37% nos elementos 11 e 21



Figura 8 - Ácido fosfórico a 37% nos elementos 12 e 22

10.70614/9ehj0909

Direitos autorais: © 2024 pelos autores. Creative Commons Attribution (CC BY) (https://creativecommons.org/licenses/by/4.0/).



Figura 9 – Aplicação do adesivo



Figura 10 – Inserção da resina nº 1



Figura 11 - Espátula nº 2



Figura 12 - Espátula nº 3

Após a fotopolimerização da camada de resina, foi aplicada uma camada de esmalte que se estende desde a borda incisal até a restauração completa do dente para reproduzir todo o relevo anatômico superficial. Essa linha contínua e suave marca o início das faces proximais. Nessa etapa, a utilizou-se um pincel seco e macio (Keramik®) nº 724 para criar uma textura superficial (Figura 13).



Figura 13 - Uso do pincel para criar textura

Os excessos grosseiros foram removidos com lâmina de bisturi nº 12 e tiras de lixa de papel nas proximais (Figura 14) e o acabamento da restauração foi iniciado com ponta diamantada 3118FF (KG Sorensen®) na região palatina (Figura 15). Em seguida, a ponta diamantada 3216F (KG Sorensen®) e 2200FF cônica (KG Sorensen®), foram usadas nas regiões cervical, proximal e incisal (Figuras 16-17).

10.70614/9ehj0909

Direitos autorais: © 2024 pelos autores. Creative Commons Attribution (CC BY) (https://creativecommons.org/licenses/by/4.0/).



Figura 14 - Aspecto após restauração



Figura 15 - Ponta diamantada 3118FF



Figura 16 - ponta diamantada 3216F



Figura 17 - ponta diamantada 2200

Para o polimento da restauração utilizou-se disco de lixa Sof-Lex Pop On (3M®) R335 (Figura 18). Na sequência, utilizou-se disco espiral SR204 (Dhpro®) remoção de irregularidades e pré-polimento (Figura 19). Em seguida, com disco espiral SR204EF (Dhpro®) para pré-polimento das resinas (Figura 20) e na sequência, utilizou disco espiral SR204UF (Dhpro®) para aspecto de polidor e dar brilho a resina (Figura 21). Aplicou-se a taça de polimento bun120 (FlexiCups®) para polir áreas específicas, garantindo uma superfície mais homogênea (Figura 22) e foi utilizado taça polimento subgengival PS001 (Jiffy Polisher®) (Figura 23) para polir cuidadosamente os espaços interproximais. Para um polimento mais delicado utilizou-se escova Ultra-Brush de Pelo de Cabra (American Burrs®) (Figura 24).



Figura 18 - Disco de lixa



Figura 19 - Disco espiral SR204



Figura 20 - Disco espiral SR204



Figura 21 - Disco espiral para polimento SR204

10.70614/9ehj0909

Direitos autorais: © 2024 pelos autores. Creative Commons Attribution (CC BY) (https://creativecommons.org/licenses/by/4.0/).



Figura 22 - Taça de polimento bun120



Figura 23 - Taça polimento subgengival



Figura 24 - Escova Ultra-Brush de Pelo de Cabra

Para finalizar, realizou-se o polimento com a pasta para polimento (Diamond Polish, Ultradent®), uma vez que torna o polimento mais brilhante e disco de feltro (Diamond, FGM®) (Figuras 25-26). Obtendo o seguinte resultado imediato (Figura 27-28).



Figura 25 - Pasta para polimento



Figura 26 - Disco de feltro



Figura 27 - Aspecto inicial



Figura 28 - Aspecto final.

DISCUSSÃO

10.70614/9ehj0909

Direitos autorais: © 2024 pelos autores. Creative Commons Attribution (CC BY) (https://creativecommons.org/licenses/by/4.0/).

Uma das anomalias que frequentemente resultam em preocupações estéticas, devido às suas características distintas, é a microdontia ou dente conoide [15]. Essa condição refere-se a dentes com dimensões menores do que o padrão, tratando-se de uma variação dentária que se caracteriza pela diminuição dos diâmetros mesiodistal e cervico-incisal da coroa dentária, seja por alterações coronárias ou nas margens gengivais [16]. Para Urkande *et al*. [17] os dentes conoides pode manifestar-se de maneira difusa ou afetar um único dente, sendo o incisivo lateral superior o mais comumente suscetível a alterações no tamanho e na forma. No contexto do caso clínico apresentado, a paciente apresentava dente conoide nos incisivos laterais superiores [12 e 22], resultando em uma alteração notável no tamanho e na forma.

Na visão de Sakly, Sarraj e Zokka [18], a identificação precoce de dentes conóides pode servir como um alerta para o profissional clínico, indicando a possibilidade de ocorrência de outras anomalias associadas, tanto no mesmo paciente quanto em familiares. Essa detecção precoce viabiliza a oportunidade de diagnóstico antecipado e intervenção odontológica tempestiva. Como apontado por Kashyap, Kini e Naik [19], radiograficamente, as imagens revelam raízes com comprimento normal, e é notável uma preferência pelo sexo feminino, com uma taxa de prevalência que oscila entre 0,8% e 8,4% na população. No cenário do caso em questão, a identificação precoce dos dentes conóides não foi viável, uma vez que a paciente buscou atendimento apenas aos 35 anos. Concordando com os autores[20], observa-se que a paciente se enquadrou na estimativa de prevalência conforme preconizado na literatura.

O clareamento dental com produtos à base de peróxido de hidrogênio é um processo dinâmico que envolve interações micromorfológicas nos substratos e potencial efeito oxidante sobre as moléculas de pigmentos, mecanismo que modifica as propriedades cromáticas do dente deixando-o mais claro e menos amarelado [5,8]. Apesar de seguro, alguns efeitos adversos transitórios são associados a esse tratamento, como a sensibilidade dental [8,15] e alteração das propriedades físico-químicas dos tecidos dentários. No presente caso, foi realizada duas sessões de clareamento em com o objetivo não apenas de realizar as restaurações finais com dentes mais claros, mas também de minimizar os possíveis desconfortos associados ao agente clareador e potencializar os resultados do tratamento restaurador, uma vez que esta abordagem visa otimizar a experiência do paciente e garantir um resultado mais satisfatório e a paciente não apresentou sensibilidade.

10.70614/9ehj0909
Direitos autorais: © 2024 pelos autores. Creative Commons Attribution (CC BY) (https://creativecommons.org/licenses/by/4.0/).

Atualmente, a Odontologia dispõe de uma variedade de opções de tratamento, adaptando-se às expectativas individuais dos pacientes e à experiência dos profissionais clínicos [6,17,20–24]. Dentre as alternativas disponíveis, destacam-se a aplicação de coroas, restaurações dentárias em resina composta e facetas de cerâmicas [11,18]. Essas abordagens oferecem soluções versáteis para atender às necessidades estéticas e funcionais, permitindo aos pacientes e aos profissionais clínicos escolherem a melhor estratégia para alcançar os resultados desejados [21]. No caso apresentado, foi estabelecido o plano de tratamento de reanatomização dos elementos 12 e 22 conóides com faceta direta de resina composta.

Como expõe Chouchene *et al*. [25], desde a introdução das resinas compostas na década de 1960, tornaram-se cada vez mais populares e são hoje consideradas materiais universais, sendo a primeira escolha para restaurações diretas em dentes anteriores e posteriores. Destacam Gomes e Perdigão [26] que as características estéticas de adaptação à cor natural do dente, capacidade de adesão aos tecidos dentários, menor necessidade de remoção completa do dente e o baixo custo comparado aos materiais indiretos são alguns dos motivos da grande popularidade das resinas compostas. No presente caso, a escolha do material restaurador de resina composta se deu devido as inúmeras vantagens que estas possuem, concordando assim com os autores supracitados.

As restaurações adesivas diretas em pacientes jovens representam um desafio clínico, especialmente quando se busca alcançar forma, textura e contorno da superfície que se assemelhem à naturalidade da estrutura dentária, visando a excelência estética (27–29). No caso apresentado, a mimetização dos dentes da paciente desempenhou um papel crucial na obtenção de um resultado o mais natural possível. Isso se revela especialmente relevante, uma vez que apenas alguns dentes foram restaurados

Como destaca Smith et al. [30], o sucesso clínico das restaurações adesivas é determinado pela sua aceitação funcional, biológica e estética ao longo do tempo. As restaurações diretas em resina composta em dentes anteriores apresentam uma taxa de insucesso de 0 a 4,1% em acompanhamentos superiores a 3 anos [29]. A substituição geralmente está relacionada a motivos estéticos, perda de retenção, traumatismo ou hábitos parafuncionais, sendo passíveis de reparos. No entendimento de Cano-Rosás et al. [31], a manutenção da longevidade dessas restaurações requer cuidado por parte do paciente, incluindo hábitos de higiene bucal e dieta saudáveis. Retornos periódicos ao

10.70614/9ehj0909
Direitos autorais: © 2024 pelos autores. Creative Commons Attribution (CC BY) (https://creativecommons.org/licenses/by/4.0/).

cirurgião-dentista são essenciais para polimento, detecção de falhas e eventuais reparos nas restaurações. Neste caso, o resultado das restaurações foi altamente satisfatório.

CONCLUSÃO

Concluiu-se que a aplicação de um tratamento interdisciplinar, envolvendo clareamento dental e reanatomização de dentes conoides utilizando a técnica direta de resina composta, revelou-se altamente eficaz. Essa abordagem não apenas contribuiu para a melhoria significativa da aparência estética dos dentes da paciente, mas também resultou em um ganho expressivo de autoestima.

REFERÊNCIAS

1. Schroeder DK, Schroeder MA, Vasconcelos V. Agenesis of maxillary lateral incisors: diagnosis and treatment options. Dental Press J Orthod. 2022;27(1).

2. Kirici DO, Koc S. Middle distal canal of mandibular first molar: A case report and literature review. Niger J Clin Pract. 2019 Feb 1;22(2):285–8.

3. Sá TLT de, Lima LSR, Tuñas IT de C. Esthetic transformation of conoid lateral incisors with composite resin and digital planning. Brazilian J Dent. 2019; 76:1–8.

4. Eachempati P, Kumbargere Nagraj S, Kiran Kumar Krishanappa S, Gupta P, Yaylali IE. Home-based chemically-induced whitening (bleaching) of teeth in adults. Cochrane Database Syst Rev. 2018 Dec 18;2018(12).

5. Espindola-Castro LF, Monteiro GQM, Ortigoza LS, Silva CH V, Souto-Maior JR. Multidisciplinary approach to smile restoration: gingivoplasty, tooth bleaching, and dental re-anatomization. Compendium. 2019;40(9).

6. Dietrich L, de Assis Costa MDM, Blumenberg C, Nascimento GG, Paranhos LR, da Silva GR. A meta-analysis of ozone effect on tooth bleaching. Sci Rep. 2021 Dec 1;11(1):13177.

7. Tuma M, Ordóñez-Aguilera JF, Rodriguez CGB, Antunes RSCCA, Gallottini M. Oral alterations in patients with cystinosis. Spec Care Dentist. 2019 Nov 1;39(6):631–5.

8. Wang Y, Wen X, Jia Y, Huang M, Wang F, Zhang X, et al. Piezo-catalysis for nondestructive tooth whitening. Nat Commun. 2020 Dec 1;11(1).

9. Pires LQ, de Aguiar MCS, Cosendey VL, Capelli Junior J. Multidisciplinary approach to restore esthetics and function in a young patient with three consecutive impacted teeth: a case report with 18-month follow-up. Angle Orthod. 2023 Mar 20.

10. Mazilu Moldovan A, Popescu V, Ionescu CV, Cuc S, Craciun A, Moldovan M, et al. Various Aspects Involved in the Study of Tooth Bleaching Procedure: A Questionnaire–Based Study. Int J Environ Res Public Health. 2022 Apr 1;19(7).

10.70614/9ehj0909

Direitos autorais: © 2024 pelos autores. Creative Commons Attribution (CC BY) (https://creativecommons.org/licenses/by/4.0/).

11. Grzebieluch W, Mikulewicz M, Kaczmarek U. Resin Composite Materials for Chairside CAD/CAM Restorations: A Comparison of Selected Mechanical Properties. J Healthc Eng. 2021;2021.

12. Bellotti A, Costa FS, Camarini ET. Deslocamento de terceiro molar superior para o seio Maxilar: relato de caso. Rev Cir Traumatol Buco-Maxilo-Fac. 2008;4(8):35–40.

13. Cagetti MG, Camoni N, Cetraro F, Scanferla M, Moretti GM. Special-needs patients in pediatric dentistry: Progeroid syndrome. A case of dental management and oral rehabilitation. Pediatr Rep. 2019;11(2):21–4.

14. Parise Gré C, Schweigert Bona V, Pedrollo Lise D, Monteiro Júnior S. Esthetic Rehabilitation of Retained Primary Teeth-A Conservative Approach. J Prosthodont. 2019 Jan 1;28(1):e41–4.

15. Furtado De Sena J, Ramires De Araújo R, Victor P, Martinho A. Treatment options for conoid teeth: A literature review. Int J Adv Eng Res Sci Peer-Reviewed J. 2021;8(12):2456–1908.

16. Durán G, Vivar F, Tisi J, Henríquez I, Durán G, Vivar F, et al. The use of direct composite resin to close maxillary midline diastema complementary to orthodontic treatment. Rev clínica periodoncia, Implantol y Rehabil oral. 2019 Aug;12(2):106–8.

17. Urkande NK, Mankar N, Nikhade PP, Chandak M, Ikhar A, Patel A. Anterior Matrix Systems for Composite Restorations: A Review. Cureus. 2023;15(4): e37145.

18. Sakly EH, Sarraj H, Zokkar N. EAS Journal of Dentistry and Oral Medicine Abbreviated Key Title: EAS J Dent Oral Med Management of Anterior Diastema Using Direct Adhesive Technique. 2020.

19. Kashyap R, Kini R, Naik V. Prevalence of hyperdontia in non-syndromic South Indian population: An institutional analysis. Indian J Dent. 2015;(3):135–8.

20. Korkut B, Yanıkoğlu F, Günday M. Direct composite laminate veneers: three case reports. J Dent Res Dent Clin Dent Prospects. 2013;7(2):105–11.

21. Hadis M, Leprince JG, Shortall AC, Devaux J, Leloup G, Palin WM. High irradiance curing and anomalies of exposure reciprocity law in resin-based materials. J Dent. 2011 Aug;39(8):549–57.

22. Attia S, Schaaf H, El Khassawna T, Malhan D, Mausbach K, Howaldt HP, et al. Oral Rehabilitation of Hypodontia Patients Using an Endosseous Dental Implant: Functional and Aesthetic Results. J Clin Med. 2019 Oct 1;8(10).

23. Wang Y, Wang S, Meng Y, Liu Z, Li D, Bai Y, et al. Pyro-catalysis for tooth whitening via oral temperature fluctuation. Nat Commun. 2022 Dec 1;13(1).

24. Silva Santos DJ da, Miguel JAM. Association between hypodontia of permanent maxillary lateral incisors and other dental anomalies. Dental Press J Orthod. 2020 Nov 1;25(6):69–78.

25. Chouchene F, Ben Haj Khalifa A, Masmoudi F, Baaziz A, Maatouk F, Ghedira H. Dental Management of a Tunisian Child with Sanjad-Sakati Syndrome. Case Rep Dent. 2022;2022.

26. Gomes G, Perdigão J. Prefabricated composite resin veneers - A clinical review. J Esthet Restor Dent. 2014;26(5):302–13.

27. Parracha JL, Borsoi G, Veiga R, Flores-Colen I, Nunes L, Viegas CA, et al. Durability assessment of external thermal insulation composite systems in urban and maritime environments. Sci Total Environ. 2022 Nov 25;849.

28. Kim MJ, Song JS, Kim YJ, Kim JW, Jang KT, Hyun HK. Clinical Considerations for Dental Management of Children with Molar-Root Incisor Malformations. J Clin Pediatr Dent. 2020 Jan 1;44(1):55–9.

29. Campanella V, Taranto V, Libonati A, Gallusi G, Gargari M. Aesthetic correction of double tooth: simplified technique - PubMed. J Biol Regul Homeost Agents [Internet]. 2020 [cited 2023 Dec 12];34(3):55–61. Available from: https://pubmed.ncbi.nlm.nih.gov/32618161/

10.70614/9ehj0909

Direitos autorais: © 2024 pelos autores. Creative Commons Attribution (CC BY) (https://creativecommons.org/licenses/by/4.0/).

30. Smith RA, Nelson LJ, Mienczakowski MJ, Wilcox PD. Ultrasonic Analytic-Signal Responses From Polymer-Matrix Composite Laminates. IEEE Trans Ultrason Ferroelectr Freq Control. 2018 Feb 1;65(2):231–43.

31. Cano-Rosás M, Vicente-Jiménez J de, Diosdado-Cano JM, Suárez-Quintanilla D, González-Sarmiento R, Curto D, et al. Oral Rehabilitation as Part of a Multidisciplinary Treatment in a Case Study of Pigmentary Incontinence. Child (Basel, Switzerland). 2023 Sep 1;10(9).

10.70614/9ehj0909

Direitos autorais: © 2024 pelos autores. Creative Commons Attribution (CC BY) (https://creativecommons.org/licenses/by/4.0/).