Revista Clínica de Odontologia

Tratamento endodôntico de abscesso periapical agudo associado a tratamento estético: relato de caso

Recebido: 25-09-2024 | Aceito: 04-11-2024 | Publicado: 02-06-2025

Jamilly Caroline de Freitas Gomes
Faculdade do Amazonas (IAES), Brasil.
E-mail: jamileugomes_@outlook.com

Luciana Aleixo dos Santos de Melo
Faculdade do Amazonas (IAES), Brasil.
E-mail: meloaleixoluciana@hotmail.com

Leonardo Augusto Xenofonte Barbosa
Faculdade do Amazonas (IAES), Brasil.
E-mail: leoaxb@gmail.com

Lizete Karla Filgueiras de Souza
Faculdade do Amazonas (IAES), Brasil.
E-mail: lizetefilgueiras@hotmail.com

Guilherme Motta Antunes Ferreira
Faculdade do Amazonas (IAES), Brasil.
E-mail: guimottantferreira@gmail.com

Como citar: Gomes JCF, Melo LAS, Barbosa LAX, Souza LKF, Ferreira GMA. Revista Clínica de Odontologia. Tratamento endodôntico de abscesso periapical agudo associado a tratamento estético: relato de caso. 2024;6(2):99-115.

RESUMO

O abscesso periapical é uma doença perirradicular que afeta a polpa dentária e resulta na criação de exsudato purulento na região periapical dos dentes. É causado por fatores físicos, químicos e principalmente microbiológicos. Classificados em duas categorias: crônico e agudo. Para distingui-los com base nos sintomas, o primeiro pode ser distinguido pela falta de dor e edema, enquanto o segundo pode ser distinguido pela presença de dor e inchaço. O tratamento implica essencialmente a remoção das fontes que causam irritação nos sistemas de canal radicular. Portanto, quando o canal é gerenciado corretamente, os danos e a fístula tendem a regredir. O objetivo do presente trabalho foi relatar um caso clínico de tratamento endodôntico com lesão periapical crônica em sessão única associado a tratamento estético com resina composta. Paciente C.D.C.S., gênero masculino, 15 anos, compareceu com seu responsável à clínica da Faculdade do Amazonas - IAES, com queixa principal de "estou sentindo muita dor no meu dente da frente". O plano de tratamento proposto foi realizar o tratamento endodôntico do incisivo lateral superior esquerdo (22), em sessão única associado a tratamento estético. Concluiu-se que o tratamento endodôntico de lesão periapical em sessão única associado a tratamento estético, apresentou resultado satisfatório além de mostrar benefícios como a redução no custo com material, o tempo de atendimento e trabalho reduzido e permitiram o restabelecimento da estética do sorriso, garantindo a satisfação do paciente.

Palavras-chave: Tratamento endodôntico. Abscesso periapical. Resina composta.

ABSTRACT

Periapical abscess is a periradicular disease that affects the dental pulp and results in the creation of purulent exudate in the periapical region of the teeth. It is caused by physical, chemical and mainly microbiological factors. Classified into two categories: chronic and acute. To distinguish them based on symptoms, the first can be distinguished by the lack of pain and swelling, while the second can be distinguished by the presence of pain and swelling. Treatment essentially involves removing the sources that cause irritation in root canal systems. Therefore, when the canal is managed correctly, the damage and the fistula tend to regress. The present work aims to report a clinical case of endodontic treatment of acute periapical abscess associated with aesthetic treatment. The present work aims to report a clinical case of endodontic treatment of periapical abscess associated with composite resin veneers. Patient C.D.C.S., male, 15 years old, attended the clinic of Faculdade do Amazonas - IAES with his guardian, with the main complaint of "I am feeling a lot of pain in my front tooth". The proposed treatment plan was to perform endodontic treatment of the upper left lateral incisor (22), in a single session associated with aesthetic treatment. It was concluded that the endodontic treatment of a periapical lesion in a single session associated with aesthetic treatment, presented a satisfactory result, in addition to showing benefits such as the reduction in material costs, the service time and reduced work, and allowed the restoration of smile aesthetics, guaranteeing patient satisfaction.

Keywords: Endodontic treatment. Periapical abscess. Composite resin.

INTRODUÇÃO

Embora a estética seja um fator essencial atualmente, o objetivo de qualquer tratamento deve ser restaurar a saúde e a função de maneira prudente ao usar métodos conservadores. Isso requer uma abordagem e integração multidisciplinares na odontologia, a fim de fazer um diagnóstico preciso e um planejamento que produza resultados satisfatórios [1,2].

Na área da endodontia, um diagnóstico preciso é essencial para um manejo clínico eficaz. A condição da polpa dentária é avaliada na prática endodôntica usando testes clínicos, métricas e investigações clínicas e de imagem. Avaliações da polpa dentária, incluindo testes de vitalidade, percussão e palpação, e achados de imagem orientam o processo de diagnóstico endodôntico. Os achados histopatológicos dão suporte ao diagnóstico. Às vezes,

10.70614/f269hc66

Direitos autorais: © 2024 pelos autores. Creative Commons Attribution (CC BY) (https://creativecommons.org/licenses/by/4.0/).

devido a variações estruturais e evolutivas de lesões periapicais, achados radiográficos podem revelar um quadro diferente [3–7].

As lesões periapicais geralmente comuns são periodontite apical, granuloma, abscesso e cistos periapicais. O local mais comumente envolvido são os dentes anteriores superiores. Os pacientes sentem dor, desconforto ou sensibilidade a bebidas quentes ou frias, dependendo da cronicidade da lesão. Há uma cascata de patologias uma levando a outra. A lesão periapical geralmente representa sequela de pulpite. Logo, a pulpite reversível ou irreversível resulta em periodontite apical sendo geralmente progredida a abscesso periapical ou formação de granuloma, dependendo da resposta do hospedeiro [8,9].

Em termos clínico-patológicos, o abscesso periapical é definido como uma coleção localizada de pus dentro do osso alveolar, no ápice radicular de um dente. A lesão geralmente se inicia como uma sequela da extensão da infecção no periápice de um dente afetado. Uma vez que a câmara pulpar intacta é violada, a colonização do canal radicular ocorre com uma mistura diversificada de bactérias. Após entrar nos tecidos periapicais, essas bactérias induzem uma reação inflamatória aguda e formação de pus levando a um abscesso periapical. É possível classificar os abscessos em agudo e crônico [10–12].

Os abscessos periapicais são, de longe, as lesões infecciosas mais frequentes dos ossos alveolares. O abscesso periapical ocorre dentro e ao redor do ápice de uma raiz, a membrana periodontal de um dente e o osso alveolar adjacente. A disseminação da infecção através do forame apical, assim como a inflamação estabelecem uma cascata de reações que atraem mediadores químicos inflamatórios para iniciar a lesão periapical que eventualmente resulta em um abscesso periapical, um cisto radicular ou um granuloma periapical [10,13].

Quando se manifesta de forma crônica, uma fístula é sua principal característica clínica, onde realiza-se um teste chamado fistulografia. Um cone de Guta-Percha é inserido pelo canal fistuloso até que encontre resistência, momento em que é seguido pela radiografia periapical, onde o dente responsável pela lesão pode ser localizado e sua causa determinada [14,15].

10.70614/f269hc66
Direitos autorais: © 2024 pelos autores. Creative Commons Attribution (CC BY) (https://creativecommons.org/licenses/by/4.0/).

O tratamento implica essencialmente na remoção das fontes que causam irritação nos sistemas de canal radicular. Portanto, quando o canal é gerenciado corretamente, os danos e a fístula tendem a regredir. A eliminação da fístula, que pode levar de 7 a 30 dias, é um sinal de que o procedimento foi bem-sucedido [16,17].

O tratamento endodôntico visa oferecer condições para que o organismo do paciente possa recuperar a saúde dos tecidos periapicais. Essas condições podem ser alcançadas através da limpeza correta, modelagem e obtenção de sistemas de canais radiculares, promovendo a desinfecção e manutenção do mesmo [18,19].

A laserterapia na Endodontia representa uma abordagem inovadora e eficaz no tratamento de doenças pulpares e periapicais. O uso de lasers em procedimentos endodônticos oferece vantagens significativas, como menor desconforto para o paciente, redução da inflamação e aceleração do processo de cicatrização. A energia laser é direcionada para o tecido afetado, promovendo a desinfecção eficaz do canal radicular e eliminando microorganismos patogênicos. Além disso, a laserterapia é capaz de estimular a regeneração tecidual, favorecendo a formação de novos vasos sanguíneos e a regeneração celular [8,9,14,15].

Dos materiais estéticos, um dos mais utilizados é a resina composta, que se apresenta como material estético de eleição devido às melhorias nas suas propriedades mecânicas, além da sua excelência estética. Geralmente é aplicada pela técnica direta durante a confecção de restaurações em dentes anteriores e posteriores. A reprodução de características dos dentes naturais, de modo particular de cor e forma, sempre foi uma das finalidades das técnicas e materiais restauradores. E com base na utilização de micro retenções mecânicas em estruturas dentais preparadas com condicionamento ácido, bem como o surgimento das resinas compostas, uma evolução crescente foi observada nas possibilidades clínicas destes materiais [20–22].

10.70614/f269hc66
Direitos autorais: © 2024 pelos autores. Creative Commons Attribution (CC BY) (https://creativecommons.org/licenses/by/4.0/).

O objetivo do presente trabalho foi relatar um caso clínico de tratamento endodôntico com lesão periapical agudo em sessão única associado a tratamento estético com resina composta.

RELATO DE CASO

Paciente C.D.C.S., gênero masculino, 15 anos, compareceu com seu responsável à clínica da Faculdade do Amazonas - IAES, com queixa principal de "estou sentindo muita dor no meu dente da frente". O paciente relatou ter sofrido um trauma quando criança, informando que caiu de cara no chão. Durante a anamnese o paciente não relatou qualquer alteração de saúde sistêmica. Ao exame extrabucal não foram observadas informações relevantes. No exame clínico intrabucal foi observado presença de fístula na face vestibular do elemento avaliado e restauração extensa infiltrada (Figura 1). A partir da radiografia inicial (Figura 2) observou-se uma imagem radiolúcida completamente avançada no ápice do elemento 22, alteração sugestiva de uma lesão periapical aguda. O desfecho deu-se com diagnóstico de um abcesso periapical agudo. O plano de tratamento proposto foi a realização do tratamento endodôntico do incisivo lateral superior esquerdo (22) em sessão única associado a laserterapia.

Em seguida, foi proposto ao responsável do paciente o Termo de Consentimento Livre e Esclarecido, ao paciente o Termo de Assentimento Livre e Esclarecido e autorização de imagem, após a assinatura e o consentimento da paciente foi dado início ao procedimento clínico. O presente trabalho foi submetido ao Comitê de Ética para avaliação ética.



Figura 1 – Aspecto clínico inicial

10.70614/f269hc66

Direitos autorais: © 2024 pelos autores. Creative Commons Attribution (CC BY) (https://creativecommons.org/licenses/by/4.0/).



Figura 2 – Radiografia periapical inicial

O procedimento foi realizado inicialmente com a antissepsia da cavidade bucal com Digluconato de Clorexidina a 0,12% (Perioplak®), bochecho por um minuto. Seguindo a técnica infiltrativa da solução anestésica de Articaína 4% com Epinefrina 1:100.00 (DFL®). A anestesia deu-se no nervo alveolar superior anterior, nasopalatino com uma agulha curta (Figura 3), seguido do isolamento absoluto do elemento proposto para tratamento (Figuras 3 e 4).



Figura 3 – Anestesia local



Figura 4 – Isolamento absoluto

Fez-se a abertura e acesso com ponta esférica diamantada 1012 (KG Sorensen®, Brasil), promovendo a irrigação abundante na câmara pulpar com hipoclorito de sódio 2,5% (Riohex®). Após a determinação do Comprimento de Trabalho (CT) do elemento dental na radiografia, seguiu-se para a modelagem dos condutos em suas respectivas medidas, dando início a instrumentação com a lima especial #10, seguindo com as limas manual de primeira série #15, #20, #25, #30, #35, #40, #50, #55, #60, #70 e #80 (Dentisply®) com manuseio do localizador apical (Dentsply®) (Figuras 5-14).

10.70614/f269hc66

Direitos autorais: © 2024 pelos autores. Creative Commons Attribution (CC BY) (https://creativecommons.org/licenses/by/4.0/).



Figura 5 – Lima manual #15



Figura 6 – Lima manual #20



Figura 7 – Irrigação dos condutos



Figura 8 – Lima manual #25



Figura 9 – Lima manual #30



Figura 10 – Lima manual #35



Figura 11 – Lima manual #40



Figura 12 – Lima manual #45



Figura 13 – Lima manual #50



Figura 14 - Lima manual #55

10.70614/f269hc66

Direitos autorais: © 2024 pelos autores. Creative Commons Attribution (CC BY) (https://creativecommons.org/licenses/by/4.0/).



Figura 15 - Lima manual #60



Figura 16 - Lima manual #80

Ao longo do processo de limpeza, modelagem e instrumentação do elemento dental, realizou-se o uso do ácido Etilenodiamino tetracético - EDTA 17% para remoção de smear layer, por 1 minuto e meio durante a instrumentação a cada troca da lima, finalizando um total de 1 minuto e meio, equivalente a 3 minutos, finalizando a desinfecção do canal radicular com irrigação de hipoclorito de sódio a 2,5% (Riohex®) e efetivando aspiração simultânea a cada troca de cada lima. Foi realizada a desinfecção e a prova do cone único F1 no Sistema Protaper Universal (Dentsply®), seguindo a realização da radiografia periapical para confirmação da medida do canal radicular (Figura 17).



Figura 17 – Prova do cone

Após a confirmação do cone, posteriormente foi efetuado a secagem do canal com cone de papel absorvente estéril F1 e conduzido a obturação do elemento dental com manipulação e introdução do cimento endodôntico Sealer 26 (Dentisply), no interior do canal radicular. Ao finalizar a obturação do canal,

10.70614/f269hc66

Direitos autorais: © 2024 pelos autores. Creative Commons Attribution (CC BY) (https://creativecommons.org/licenses/by/4.0/).

foi realizado raio-x periapical para observar o vedamento completo com cimento obturador sendo conduzido a finalização do tratamento (Figura 18).



Figura 18 – Obturação do canal

Após o tratamento endodôntico, foi prescrito com medicação sistêmica Amoxicilina associado a Clavulanato de Potássio 500 mg e 125 mg, respectivamente, tomar 1 comprimido durante 7 dias de 8/8h (Apêndice D). Após 20 dias, deu-se início ao tratamento da laserterapia com laser terapêutico infravermelho 100mw de baixa potência, comprimento de onda 808 nm (Smile Hand, Laser Smile) de 9J/ cm^2 por um minuto e meio, para regressão do abscesso periapical agudo, o paciente retornou para realizar a segunda sessão após 15 dias no que foi possível observar uma ótima evolução da lesão (Figuras 19-22).



Figura 19 - 1ª sessão laserterapia



Figura 20 - 2ª sessão laserterapia

10.70614/f269hc66

Direitos autorais: © 2024 pelos autores. Creative Commons Attribution (CC BY) (https://creativecommons.org/licenses/by/4.0/).



Figura 21 – Radiografia periapical



Figura 22 – Radiografia periapical

Para dar prosseguimento, foi realizado o tratamento restaurador com resina composta. Foi iniciado o procedimento restaurador com isolamento absoluto com grampos nº 204 de pré a pré. Posteriormente, foi realizado a proteção dos elementos adjacentes com tira matriz de poliéster (AAF®) para o desgaste na face vestibular (Figura 23), realizando o condicionamento ácido no elemento 22, com ácido fosfórico a 37% (Condac, FGM®) (Figura 24), em esmalte dentário por 30 segundos e lavagem abundante com água pelo dobro do tempo.



Figura 23 – Desgaste dentário



Figura 24 – Ácido fosfórico 37%



Figura 25 – Aplicação do sistema adesivo



Figura 26 – Fotopolimerização do elemento 22

10.70614/f269hc66

Direitos autorais: © 2024 pelos autores. Creative Commons Attribution (CC BY) (https://creativecommons.org/licenses/by/4.0/).

Em seguida, utilizou-se a resina composta (Luna A2, SDI®) com auxílio de espátula nº 3 (Almore, Millenium®) (Figura 27) e pincel de pêlo sintético nº 24 (Tokuyama®) para camuflar a linha de união da restauração e fotopolimerização por 40 segundos (Figura 28).



Figura 27 - Resina composta Luna A2



Figura 28 - Fotopolimerização

Na sequência, para determinar a anatomia primária e secundária do elemento 22, foi demarcado com lápis anatômico bicolor (Hot Spot). Em seguida, nas faces distal, mesial, incisal e interproximais foram utilizadas as brocas diamantadas ponta de lápis 3195FF e 3195F (Figura 29 e 30) para a confecção da face vestibular. Na sequência, para o acabamento e polimento, foi utilizado a pasta de polimento Diamond Excel (FGM®) com borracha de média granulação (American Burrs®) pois adapta-se facilmente a todas as superfícies dentárias (Figura 31).



Figura 29 - Marcações para anatomia



Figura 30 – Pasta de polimento



Figura 31 - Acabamento

10.70614/f269hc66

Direitos autorais: © 2024 pelos autores. Creative Commons Attribution (CC BY) (https://creativecommons.org/licenses/by/4.0/).

O tratamento restaurador correspondeu a expectativa do paciente, interferindo positivamente na autoestima deste, obtendo um resultado satisfatório do tratamento escolhido (Figura 32 A-B).

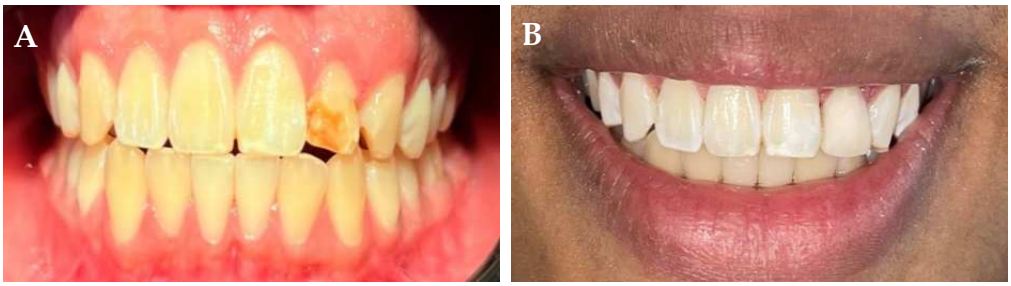

Figura 32 - Antes e depois do tratamento.

DISCUSSÃO

A terapia endodôntica propicia um ambiente adequado para que o organismo tenha a possibilidade de realizar o processo de cicatrização dos tecidos periapicais. Portanto, é crucial criar técnicas de limpeza e modelagem para a obturação e selamento coronário [23], bem como a desinfecção dos sistemas de canais radiculares. Estudos de Altaie *et al*. [10] mostram que o preparo do canal radicular empregando ferramentas endodônticas, irrigação e aspiração, bem como compostos químicos auxiliares, é fundamental para o resultado da terapia endodôntica. No presente caso, foram realizadas adequadamente todas as etapas terapêuticas no tratamento endodôntico, para reparo da região periapical.

Em uma pesquisa de Kosanwat *et al.* [24] realizando a comparação de tecidos em dentes com lesões periapicais tratados em sessão única versus várias sessões, descobriu-se que 81% dos casos tratados em sessão única houve desaparecimento completo da rarefação óssea radiograficamente, em comparação aos 71% dos tratados em múltiplas sessões. Desde que as exigências do tratamento sejam rigorosamente seguidas, Modaresi e Nasr [25] afirmaram que a terapia endodôntica em sessão única em dentes com necrose pulpar e lesão periapical persistente é

10.70614/f269hc66
Direitos autorais: © 2024 pelos autores. Creative Commons Attribution (CC BY) (https://creativecommons.org/licenses/by/4.0/).

totalmente viável. No caso clínico supracitado, o tratamento foi realizado em sessão única.

No estudo de Modi et al. (26), diferentes materiais foram empregados em cada uma das investigações revisadas ao abordar o conteúdo séptico endodôntico. Grandes volumes de hipoclorito de sódio (NaClO) com concentrações variando de 2,5% a 6% foram tipicamente usados para irrigação do canal radicular. O ácido etilenodiaminotetracético (EDTA) (17%) também foi usado com frequência devido à sua capacidade de suportar a sobrevivência das células-tronco da papila apical, neutralizar os efeitos negativos do hipoclorito de sódio e expor a matriz dentinária para liberar o crescimento. Em concordância com os autores supracitados, no presente caso utilizou-se NaClO 2,5% para irrigação e o EDTA 17% foi utilizado de forma correta e adequada durante todo o tratamento endodôntico.

Segundo Gong *et al.* [27], em seu estudo, o tratamento endodôntico associado a sessão única em dente com lesão periapical crônico, foi possível observar a cicatrização da fístula, regressão das lesões periapicais (radiograficamente) e restauração da estrutura óssea, logo, mostraram-se eficazes. No relato de caso, a conduta preconizada foi seguida com sucesso, visto que o dente apresentou regressão da lesão.

O emprego do material obturador é de extrema importância para o sucesso da terapia endodôntica, realizado após o preparo químico e mecânico e desinfeção dos canais radiculares [28]. O mercado odontológico oferece vários tipos de cimentos obturadores, sendo crucial considerar seu aspecto biológico e sua capacidade de estimular ou proporcionar condições favoráveis ao reparo [26]. O cimento obturador Sealer 26 apresenta diversas vantagens que o destacam no cenário odontológico. Sua fórmula exclusiva é projetada para promover uma selagem eficaz nos canais radiculares, prevenindo a infiltração bacteriana e proporcionando uma barreira protetora duradoura [23]. Como exposto pelos autores, o material obturador de escolha foi o Sealer 26 devido às suas vantagens distintivas.

10.70614/f269hc66
Direitos autorais: © 2024 pelos autores. Creative Commons Attribution (CC BY) (https://creativecommons.org/licenses/by/4.0/).

Na endodontia, a terapia com Laser de Baixa Intensidade representa uma alternativa eficaz em relação ao uso convencional de Anti-inflamatórios Não Esteroides (AINEs) para o controle da dor pós-endodôntica. Essa abordagem visa eliminar os efeitos adversos associados ao uso dessas drogas nos pacientes e regressões de lesões, tanto durante o tratamento quanto no retratamento endodôntico[5,10,18,21]. O laser demostrou promissor ao proporcionar a regressão da lesão no paciente de forma eficaz, contribuindo para uma experiência mais confortável para o paciente.

Gong *et al.* [27] expõe que a diversidade considerável de técnicas restauradoras estéticas surge em decorrência do progresso dos materiais odontológicos, que, quer sejam de aplicação direta ou indireta, oferecem tratamentos conservadores, seguros, estéticos e de longa durabilidade. Modi *et al.* [26] dissertam que os avanços no âmbito dos biomateriais restauradores adesivos têm gerado restaurações com maior retenção, aprimorada adaptação marginal, vedação otimizada e redução da microinfiltração. No presente caso, utilizou-se técnica restauradora, conforme expõe os autores.

Segundo Ramis-Alario *et al.* [28] afirmaram que devido à sua versatilidade, a resina composta é frequentemente utilizada para procedimentos restauradores estéticos em dentes anteriores. Além de serem utilizadas em procedimentos mais curtos, as facetas diretas também podem ser feitas com resina composta por suas características físicas, rapidez (já que elimina a etapa de laboratório) e preço mais acessível quando comparadas às facetas de cerâmica. No presente caso clínico, optou-se em utilizar a resina composta, conforme preconizada pelos autores.

Sob o ponto de vista de Kosanwat *et al.* [24], as vantagens mais destacadas na resina composta incluem menor tempo clínico, realização da restauração em uma única sessão, facilidade de reparo, custo acessível e apelo estético. De outro modo Ramis-Alario *et al.* [28] por meio da resina composta, é possível recriar uma aparência natural dos dentes, restaurar a função morfológica e restabelecer características como cor, translucidez, matiz, croma e valor, com custos relativamente compensatórios.

10.70614/f269hc66
Direitos autorais: © 2024 pelos autores. Creative Commons Attribution (CC BY) (https://creativecommons.org/licenses/by/4.0/).

CONCLUSÃO

Concluiu-se que o tratamento endodôntico de lesão periapical aguda em sessão única associado a tratamento estético e laserterapia, apresentou resultado satisfatório, além de mostrar benefícios como a redução no custo com material, o tempo de atendimento e trabalho reduzido e permitiram o restabelecimento da estética do sorriso, garantindo a satisfação do paciente.

REFERÊNCIAS

1. Damilare KA, Abass D, Antwi-Agyei D, Osei-Owusu F, Ahenkan E, Boadu KAO, et al. Patients perceived knowledge, attitude, and practice of dental abscess management in periurban district, ghana. Biomed Res Int. 2022; 2022.

2. Linhares DCV, Silva IB de A, Almeida ÓVA de, Santos GS, Souza JMR, Ramos LS, et al. Multidisciplinary approach in case resolution with unit total crown in aesthetic region: Case report. Res Soc Dev. 2022 Dec 24;11(17):e163111739219–e163111739219.

3. Alghaithy RA, Qualtrough AJE. Pulp sensibility and vitality tests for diagnosing pulpal health in permanent teeth: a critical review. Int Endod J. 2017 Feb 1;50(2):135–42.

4. Pimenta Carvalho S, Estrela C, Franco Vencio E. Clinical differential diagnosis between nonodontogenic and endodontic radiolucent lesions in periapical location: a critical review. Iran Endod J. 2021 Jun 1;16(3):150.

5. Vieira CC, Pappen FG, Kirschnick LB, Cademartori MG, Nóbrega KHS, do Couto AM, et al. A retrospective brazilian multicenter study of biopsies at the periapical area: identification of cases of nonendodontic periapical lesions. J Endod. 2020 Apr 1;46(4):490–5.

6. Pintor AVB, Dos Santos MRM, Ferreira DM, Barcelos R, Primo LG, Maia LC. Does smear layer removal influence root canal therapy outcome? a systematic review. J Clin Pediatr Dent. 2016;40(1):1–6.

7. Lu Y, Liu Z, Huang J, Liu C. Therapeutic effect of one-time root canal treatment for irreversiblepulpitis. J Int Med Res. 2020;48(2).

8. Ismail PMS, Apoorva K, Manasa N, Krishna RR, Bhowmick S, Jain S. Clinical, radiographic, and histological findings of chronic inflammatory periapical lesions: a clinical study. J Fam Med Prim Care. 2020;9(1):235.

9. Bashar AKM, Akter K, Chaudhary GK, Rahman A. Primary molar with chronic periapical abscess showing atypical presentation of simultaneous extraoral and intraoral sinus tract with multiple stomata. BMJ Case Rep. 2019;12(9).

10.70614/f269hc66

Direitos autorais: © 2024 pelos autores. Creative Commons Attribution (CC BY) (https://creativecommons.org/licenses/by/4.0/).

10. Altaie AM, Saddik B, Alsaegh MA, Soliman SSM, Hamoudi R, Samaranayake LP. Prevalence of unculturable bacteria in the periapical abscess: A systematic review and meta-analysis. PLoS One. 2021 Aug 1;16(8).

11. Yamamoto-Silva FP, Silva BS de F, Batista AC, de Mendonça EF, Pinto-Júnior D dos S, Estrela C. Chondroblastic osteosarcoma mimicking periapical abscess. J Appl Oral Sci. 2017;25(4):455–61.

12. Alotaibi O, Alswayyed S, Alshagroud R, AlSheddi M. Evaluation of concordance between clinical and histopathological diagnoses in periapical lesions of endodontic origin. J Dent Sci. 2020;15(2):132–5.

13. Sasaki H, Hirai K, M. Martins C, Furusho H, Battaglino R, Hashimoto K. Interrelationship Between Periapical Lesion and Systemic Metabolic Disorders. Curr Pharm Des. 2016;22(15):2204–15.

14. Lee YP, Hwang MJ, Wu YC, Lang MJ, Wu YH, Chiang CP. Clinicopathological study of periapical scars. J Dent Sci. 2021;16(4):1140–5.

15. Del Fabbro M, Corbella S, Sequeira-Byron P, Tsesis I, Rosen E, Lolato A, et al. Endodontic procedures for retreatment of periapical lesions. Cochrane Database Syst Rev. 2016;2016(10).

16. Yang NY, Zhou Y, Zhao HY, Liu XY, Sun Z, Shang JJ. Increased interleukin 1α and interleukin 1β expression is involved in the progression of periapical lesions in primary teeth. BMC Oral Health. 2018;18(1):1–6.

17. Denu RA, Patel D, Becker BJ, Schiffer T, Kleinschmidt P. MRSA septicemia with septic arthritis and prostatic, intraretinal, periapical, and lung abscesses. HHS Public Acess. 2020;119(1):62–5.

18. Freire R, Hayashida TMD. Dor pós-tratamento endodôntico em sessão única. Rev Elet Interd. 2020;12(1):13–23.

19. Ji HJ, Park S-H, Cho K-M, Lee SK, Kim JW. Differential diagnosis of periapical cyst using collagen birefringence pattern of the cyst wall. Restor Dent Endod. 2017;42(2):111.

20. Padrós R, Giner L, Herrero-Climent M, Falcao-Costa C, Ríos JV, Gil FJ. Influence of the CAD-CAM systems on the marginal accuracy and mechanical properties of dental restorations. Int J Environ Res Public Health. 2020 Jun 2;17(12):1–15.

21. Pituru SM, Greabu M, Totan A, Imre M, Pantea M, Spinu T, et al. A review on the biocompatibility of PMMA-based dental materials for interim prosthetic restorations with a glimpse into their modern manufacturing techniques. Mater (Basel, Switzerland). 2020 Jul 1;13(13):1–14.

22. Martinez-Ccahuana L, Álvarez-Vidigal E, Arriola-Guillén E, Aguilar-Gálvez D. Effect of pediatric mouthwashes on the color stability of dental restorations with composite resins. In vitro comparative study. J Clin Exp Dent. 2022;14(11):e897.

23. Karamifar K, Tondari A, Saghiri MA. Endodontic Periapical Lesion: An Overview on the Etiology, Diagnosis and Current Treatment Modalities. Eur Endod J. 2020;5(2):54.

24. Kosanwat T, Poomsawat S, Kitisubkanchana J. Non-endodontic periapical lesions clinically diagnosed as endodontic periapical lesions: A retrospective study over 15 years. J Clin Exp Dent. 2021 Jun 1;13(6):e586.

10.70614/f269hc66

Direitos autorais: © 2024 pelos autores. Creative Commons Attribution (CC BY) (https://creativecommons.org/licenses/by/4.0/).

25. Modaresi J, Nasr N. Nonsurgical Endodontic Management of Large Periapical Lesion with Cold Ceramic: A Literature Review and Case Series. Iran Endod J. 2023 Mar 1;18(2):113.

26. Modi K, Padmapriya R, Elango S, Arul B, Natanasabapathy V. Nonmalignant nonendodontic lesions mimicking periapical lesions of endodontic origin: A systematic review. J Conserv Dent. 2022 May 1;25(3):214.

27. Gong J, Zhao R, Yu Z, Li J, Mei M. A novel histopathological classification of implant periapical lesion: A systematic review and treatment decision tree. PLoS One. 2022 Dec 1;17(12).

28. Ramis-Alario A, Tarazona-Álvarez B, Peñarrocha-Diago M, Soto-Peñaloza D, Peñarrocha-Diago M, Peñarrocha-Oltra D. Is periapical surgery follow-up with only two-dimensional radiographs reliable? A retrospective cohort type sensitivity study. Med Oral Patol Oral Cir Bucal. 2021 Nov 1;26(6):e711.

10.70614/f269hc66

Direitos autorais: © 2024 pelos autores. Creative Commons Attribution (CC BY) (https://creativecommons.org/licenses/by/4.0/).