IAES
Revista Clínica de Odontologia

Exodontia de dois elementos supranumerários (mesiodens) erupcionados: relato de caso

Recebido: 25-09-2024 | Aceito: 04-11-2024 | Publicado: 02-06-2025

Daniel Mar Dantas
Faculdade do Amazonas (IAES), Brasil.
E-mail: danielmardantas@gmail.com

Fernando dos Santos Gonçalves Junior
Faculdade do Amazonas (IAES), Brasil.
E-mail: nando.contato92@gmail.com

Zobélia Maria de Souza Lopes
Faculdade do Amazonas (IAES), Brasil.
E-mail: zobelialopes@gmail.com

Diana Fernandes de Melo
Faculdade do Amazonas (IAES), Brasil.
E-mail: dianafmelo123@gmail.com

Jorge Alberto Carrazana Moya
Faculdade do Amazonas (IAES), Brasil.
E-mail: jorge.carrazana67@gmail.com

Como citar: Dantas DM, Gonçalves Junior FS, Lopes ZMS, Melo DF, Moya JAC. Revista Clínica de Odontologia. Exodontia de dois elementos supranumerários (mesiodens) erupcionados: relato de caso. 2024;6(2):88-98.

RESUMO

Compreende-se como elementos supranumerários todos os dentes que se encontram além da numeração normal da boca, ou seja, 20 elementos em dentição decídua e 32 elementos em dentições permanentes. Estes dentes extras podem ser classificados de acordo com a sua localização, podendo ter a sua etiologia ligada a síndromes pré-existentes, distúrbios genéticos, alterações morfológicas, entre outras. O objetivo deste trabalho foi relatar o caso do paciente F.J.S de 13 anos de idade, masculino, que procurou a Faculdade do Amazonas – IAES para realizar avaliação odontológica na clínica de odontopediatria e, em seguida, fora encaminhado para a clínica integrada para realizar a remoção cirúrgica de dois elementos supranumerários. Paciente F.J.S, 13 anos de idade, masculino, foi encaminhado para a clínica integrada da Faculdade do Amazonas – IAES, após realizar avaliação na clínica de Odontopediatria da mesma instituição de ensino. O paciente já estava com a radiografia panorâmica em mãos e nesta, pôde-se perceber a presença de duas imagens radiopacas na região entre os incisivos centrais superiores, sugestiva de dois elementos supranumerários. Ao realizar a avaliação intrabucal, confirmou-se a presença dos mesmos, que estavam erupcionados em boca, causando giroversão do dente vizinho e a má-oclusão. A alternativa de tratamento para o caso seria a exodontia imediata visto que os mesmos, em boca, poderiam causar mais danos futuros. Concluiu-se que a queixa do paciente sobre os elementos que o incomodavam foi resolvida, entretanto, para de fato alinhar os elementos e chegar ao sorriso desejado, será necessário dar continuidade no tratamento com acompanhamento de um bom ortodontista.

Palavras-chave: Cirurgia oral. Odontopediatria. Traumatologia. Ortodontia.

ABSTRACT

Supernumerary elements are understood to be all teeth that are beyond the normal numbering of the mouth, that is, 20 elements in deciduous dentition and 32 elements in permanent dentition. These extra teeth can be classified according to their location, and their etiology may be linked to pre-existing syndromes, genetic disorders, morphological changes, among others. The objective of this work was to report the case of the 13-year-old male patient F.J.S, who sought out the Faculdade do Amazonas – IAES to undergo a dental evaluation at the pediatric dentistry clinic and was then referred to the integrated clinic to carry out the removal. surgery of two supernumerary elements. Patient F.J.S, 13 years old, male, was referred to the integrated clinic at Faculdade do Amazonas – IAES, after undergoing an evaluation at the Pediatric Dentistry clinic at the same educational institution. The patient already had the panoramic x-ray in hand and it was possible to notice the presence of two radiopaque images in the region between the upper central incisors, suggestive of two supernumerary elements. When carrying out the intraoral assessment, the presence of them was confirmed, which were erupted in the mouth, causing rotation of the neighboring tooth and malocclusion. The treatment alternative for this case would be immediate tooth extraction as they, in the mouth, could cause more damage in the future. It was concluded that the patient's complaint about the elements that bothered him was resolved, however, to actually align the elements and achieve the desired smile, it will be necessary to continue the treatment under the supervision of a good orthodontist.

Keywords: Oral surgery. Pediatric dentistry. Traumatology. Orthodontics.

INTRODUÇÃO

O desenvolvimento dentário inicia-se ainda na fase intrauterina[1], no qual se podem ocorrer distúrbios que levem a futuras anomalias na dentição, como a existência de um elemento supranumerário, que corresponde a qualquer elemento que exceda a cronologia de 20 elementos em dentição decídua e 32 elementos em dentição permanente[2,3]. A prevalência da anomalia de elementos supranumerário, na população geral, varia entre 0,15 e 1,9%, sendo essa variação mais presente em homens do que em mulheres[4,5].

Dentre os tipos de elementos supranumerários existentes, o elemento conhecido como Mesiodens é o mais comumente encontrado entre eles [4,5] tendo 82,5% de prevalência nos casos relatados em gera[l6]. Estes apresentam-se em duas

10.70614/2bn1sn70

Direitos autorais: © 2024 pelos autores. Creative Commons Attribution (CC BY) (https://creativecommons.org/licenses/by/4.0/).

classes: mórficos, com a aparência de um incisivo central, e dimórfico, apresentando tamanho variado, podendo ser cônico, tuberculados ou odontomas[7].

O surgimento de um mesiodens continua sendo incerto para a ciência. Há teorias que podem explicar a formação de elementos extras, como a teoria do atavismo, porém está não é muito bem-vista pela ciência. Em contrapartida tem-se duas teorias bem aceitas atualmente, sendo elas a da hiperatividade da lâmina dentária e a teoria da dicotomia[6,7].

A teoria da hiperatividade da lâmina dentária defende a formação de um elemento a partir de restos epiteliais existentes. Após a formação coronária, o germe dentário entra em apoptose e neste momento, alguns resíduos podem ser deixados para trás em pouca quantidade, podendo dar origem a formação de um cisto, porém-quando há grande quantidade de resíduo, pode originar um elemento a mais na cavidade bucal[8,9,10].

Já a teoria da dicotomia compreende que a lâmina dentária, no momento de sua divisão, dará origem a dois germes dentários, sendo que um deles originará um elemento normal e o outro dará origem a um elemento extra dismórfico[8,11].

A existência de um elemento supranumerário em boca pode causar diversas complicações ao paciente, podendo impactar dentes permanentes, causar cistos dentários, formação de diastema, dificultar o desenvolvimento da fala, reabsorver a raiz dos elementos vizinhos caso haja contato, irrompimento de elementos na cavidade nasal, entre outros, e frequentemente, por estes motivos, há a necessidade da integração de uma equipe multidisciplinar para fazer o acompanhamento do caso[9,12].

Geralmente, esses elementos são diagnosticados em exame de rotina com o auxílio de exames complementares de imagem como radiografias periapicais, oclusais ou panorâmicas e, em casos mais complexos, é necessário fazer o requerimento de uma tomografia[9,10,13].

10.70614/2bn1sn70
Direitos autorais: © 2024 pelos autores. Creative Commons Attribution (CC BY) (https://creativecommons.org/licenses/by/4.0/).

Após a visualização dos exames e do aspecto clínico do paciente, traça-se o tratamento ideal. Em alguns casos, há a indicação de apenas acompanhamento da evolução do elemento, deixando-o em boca, caso ele não prejudique dentes vizinhos, o desenvolvimento da fala ou cause alguma lesão cística. Em outros casos, é indicado a exodontia imediata, principalmente em casos em que este está erupcionado e causando alguma alteração intrabucal [10,11,14-20].

O objetivo deste trabalho foi relatar o caso do paciente F.J.S de 13 anos de idade, gênero masculino, que procurou a Faculdade do Amazonas – IAES para realizar avaliação odontológica na clínica de odontopediatria e, em seguida, foi encaminhado para a clínica integrada para realizar a remoção cirúrgica de dois elementos supranumerários.

RELATO DE CASO

Paciente F.J.S, 13 anos de idade, masculino, foi encaminhado para a clínica integrada da Faculdade do Amazonas – IAES, após realizar avaliação na clínica de Odontopediatria da mesma instituição de ensino. A queixa principal do paciente, relatado pelo seu responsável legal, foi a presença de dois elementos entre os dois incisivos centrais da criança que, com o avanço da idade, começaram a incomodar o paciente em relação a sua aparência.

O paciente já estava com a radiografia panorâmica (Figura 01) em mãos e nesta, pôde-se perceber a presença de duas imagens radiopacas na região entre os incisivos centrais superiores, sugestiva de dois elementos supranumerários. Ao realizar a avaliação intrabucal, confirmou-se a presença dos mesmos, que estavam erupcionados em boca, causando giroversão do dente vizinho e má-oclusão (Figuras 2 A e B).

10.70614/2bn1sn70
Direitos autorais: © 2024 pelos autores. Creative Commons Attribution (CC BY) (https://creativecommons.org/licenses/by/4.0/).



Figura 1 – Radiografia panorâmica

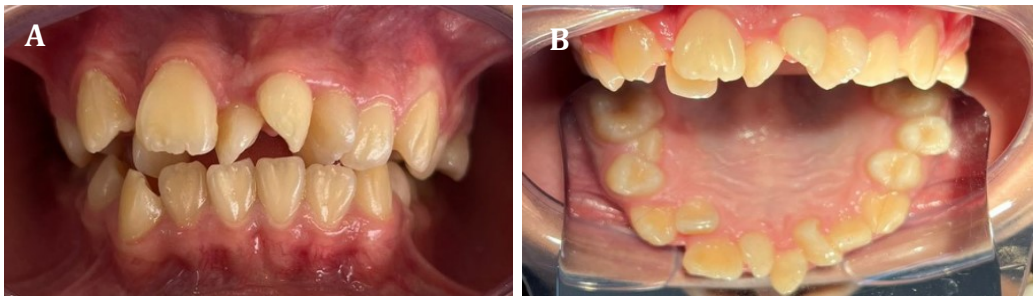

Figura 2 (A e B) – Elementos supranumerários ainda em boca

Após a avaliação dos exames e a avaliação clínica bucal, pôde-se concluir que a melhor alternativa de tratamento para o caso seria a exodontia imediata visto que os mesmos, em boca, poderiam causar maiores danos futuros.

Para compor a mesa cirúrgica, além dos materiais de cirurgia convencionais, como fórceps, alavancas e pinças cirúrgicas, a mesa de apoio possuía duas luvas cirúrgicas estéreis, soro fisiológico, uma seringa de irrigação, um pacote de gaze estéril, espelho intrabucal para realizar as fotos intrabucais, anestésico tópico, agulha curta e fio de sutura (Figura 03).



Figura 3 – Mesa de apoio

Para maior comodidade do paciente, antes de realizar as anestesias em bloqueio, foram realizadas anestesias infiltrativas Articaína 4% com

10.70614/2bn1sn70
Direitos autorais: © 2024 pelos autores. Creative Commons Attribution (CC BY) (https://creativecommons.org/licenses/by/4.0/).

epinefrina1:100.000 (DFL®), seguido pela anestesia do nervo infraorbitário bilateral e nasopalatino bilateral (Figura 04 A e B).

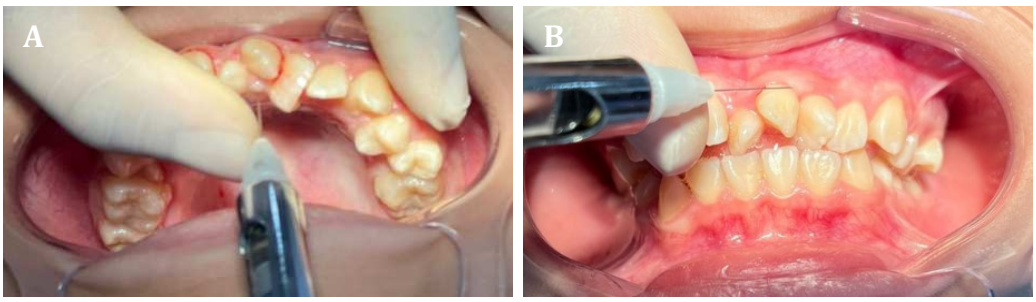

Figura 4 – Manobras anestésicas troncular e infiltrativa (A-B)

A cirurgia foi iniciada com incisões papilares com o bisturi n°15 (Figura 05) na região dos elementos supranumerários vestibular e palatina e dos incisivos vizinhos para facilitar o seguinte passo, o descolamento da gengiva, que foi realizado com descolador Molt (Figura 06) e observou-se que não foi necessário efetuar retalho, uma vez que havia um ponto de apoio adequado para encaixar a alavanca e realizar a clivagem com segurança.

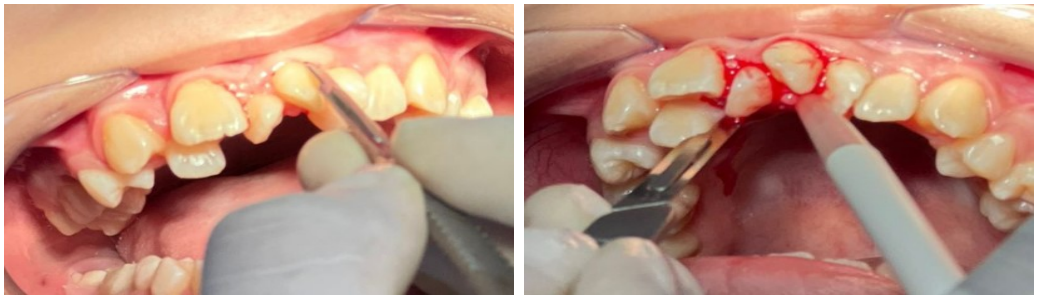

Figura 5 (A e B) – Incisões papilares com bisturi nº 15



Figura 6 – Descolamento da gengiva com descolador de Molt

10.70614/2bn1sn70
Direitos autorais: © 2024 pelos autores. Creative Commons Attribution (CC BY) (https://creativecommons.org/licenses/by/4.0/).

Seguiu-se para a luxação dos elementos mesiodens, que foi realizado com alavanca apical reta (Figura 07). Não houve dificuldade para obter uma boa movimentação do elemento e para realizar a avulsão, foi necessário pinçar os elementos apenas com pinça hemostática apenas, sem necessidade de utilizar o fórceps (Figura 08).



Figura 7 – Luxação com alavanca reta

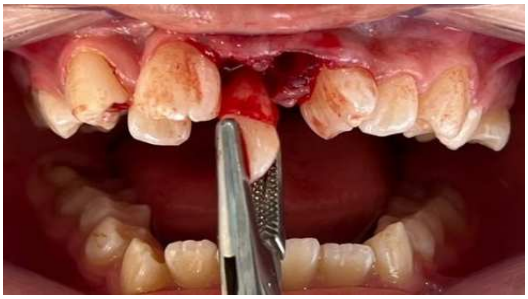

Figura 8 – Avulsão

Para a sutura, utilizou-se fio de nylon, sendo necessário três pontos, um simples no centro e dois em X nas laterais (Figura 09).



Figura 9 – Sutura

Ao fim, foi receitado para o paciente Dipirona Sódica 500 mg em cada de dor e indicado que ele retornasse após 7 dias para fazer a retirada dos pontos e após dois meses para realizar uma nova radiografia do local para acompanhamento do caso.

10.70614/2bn1sn70

Direitos autorais: © 2024 pelos autores. Creative Commons Attribution (CC BY) (https://creativecommons.org/licenses/by/4.0/).

DISCUSSÃO

Os elementos supranumerários ainda não possuem uma etiologia concreta[6]. Em contrapartida, no mesmo estudo afirmam que duas teorias são bem aceitas para explicar o surgimento dessa anomalia, ambas ainda na fase intrauterina, teorias essas que são explicadas e defendidas também por Guedes-Pinto *et al.*[1], são essas: a teoria da dicotomia e a teoria da hiperatividade da lâmina dentária. Entre estas duas teorias, a mais aceita é a da hiperatividade que conta com a maior parte dos apoiadores, como Senise *et al.*[9], Gonçalves *et al.*[5] e Chaves *et al.*[10]. Essa teoria acredita que durante o desenvolvimento facial, são rompidos prolongamentos da lâmina dentária devido a movimentação da face, dando assim origem a um ou mais elementos, como no caso do paciente deste relato que possuía dois mesiodens.

Brito *et al.*[4], Gonçalves *et al.*[5] e Barreto *et al.*[6], concordaram entre si quando afirmam que dentre todos os elementos supranumerários existentes, o elemento conhecido como mesiodens é o mais comum entre eles, tendo uma prevalência de mais de 82% nos casos da população geral, e, concordando com o caso clínico relatado neste trabalho, há uma predileção dessa anomalia por pacientes do sexo masculino, principalmente em dentição mista, quando está sendo feita a troca dos dentes decíduos por dentes permanentes.

Segundo Barham *et al.*[21], ainda não há um consenso sobre a idade ideal para extração de mesiodens. Alguns pesquisadores apoiaram a intervenção tardia, atrasando o tratamento até que o desenvolvimento radicular dos dentes permanentes adjacentes esteja completo para garantir a cooperação do paciente e evitar lesões iatrogênicas durante a extração, ou deixando os casos que não apresentaram complicações sem qualquer tratamento em específico, mantendo um acompanhamento radiográfico regular. Koch *et al.*[22] sugeriram adiar a extração cirúrgica até que o desenvolvimento radicular dos dentes permanentes adjacentes esteja completo para evitar possíveis lesões durante o procedimento de extração. No caso apresentado, optou-se pela extração dos dois elementos,

10.70614/2bn1sn70
Direitos autorais: © 2024 pelos autores. Creative Commons Attribution (CC BY) (https://creativecommons.org/licenses/by/4.0/).

uma vez que os dentes já se encontravam erupcionados e, radiograficamente não apresentavam contraindicações.

Para Rahadian, Júlia e Sulistyani[23] os mesiodens podem ser diagnosticados por exames clínicos e radiográficos. O exame clínico pode revelar a presença de dente supranumerário ou dentes na linha média da maxila, geralmente seguido por uma complicação da condição, incluindo diastema. Investigações radiográficas também são realizadas para avaliar a posição do mesiodens e a condição do dente adjacente. Radiografias periapicais, panorâmicas e oclusais podem fornecer informações claras sobre mesiodens. Em alguns casos, a tomografia computadorizada (TC) convencional e a de feixe cônico também podem ser usadas para diagnósticos. No presente caso utilizou-se a radiografia panorâmica para diagnóstico de dois elementos supranumerários.

Os supranumerários do paciente já estavam causando complicações como a giroversão do incisivo central e a má-oclusão dos dentes em geral e por este motivo, foi necessária a remoção imediata do elemento, como defende Santos *et al.*[11]. Caso os mesiodens permanecessem em boca, poderiam vir a causar complicações ainda maiores para a criança, incluindo atraso na erupção, alteração no trajeto de erupção dos incisivos permanentes, espaçamento, apinhamento, diastema mediano, impactação de incisivos permanentes, rotação e reabsorção radicular[5,9,10].

No caso apresentado, o paciente e seu responsável procuraram atendimento odontológico pois a criança estava incomodada com a estética do seu sorriso, visto que, o elemento em questão já se encontrava erupcionado. No que concerne, Gonçalves *et al.*[5] afirmaram que, em casos em que o elemento dentário está impactado, é mais difícil ainda a sua detecção, por este motivo, geralmente as pessoas só descobrem a existência de dentes supranumerários em consultas de rotina.

Em um estudo realizado por Ramesh *et al.*[24], que investigou as características dos supranumerários em crianças em Tamil Nadu, Índia, foi

10.70614/2bn1sn70
Direitos autorais: © 2024 pelos autores. Creative Commons Attribution (CC BY) (https://creativecommons.org/licenses/by/4.0/).

verificado que 45,45% dos pacientes necessitaram de correção ortodôntica após a remoção da anomalia, o que corrobora com o presente caso, uma vez que será necessário um tratamento ortodôntico para que de fato resolva a queixa principal do paciente. Na questão estética, porém, só será possível realizar o tratamento ortodôntico após a realização da radiografia final e após constatada uma boa evolução no quadro de cicatrização do paciente.

CONCLUSÃO

Concluiu-se que, embora a queixa do paciente sobre os elementos dentários que o incomodavam tenha sido resolvida, é necessário prosseguir com o tratamento, com a supervisão de um profissional ortodôntico, para efetivamente alinhar esses elementos e alcançar o sorriso desejado.

REFERÊNCIAS

1. Guedes-Pinto A, Issão M, Prado C. Desenvolvimento da dentição decídua. In: Odontopediatria. Artes Médicas; 1997.

2. Sandri J, Carvalho J, Conceição L. Manejo Odontológico em pacientes com Mesiodens: Revisão de Literatura. Facit Business and Technology Journal. 2021;5(3):251-30.

3. Silva A. Dentes supranumerários: uma revisão de literatura [trabalho de conclusão de curso]. Centro Universitário Unidade de Ensino Superior Dom Bosco, São Luis; 2020.

4. Brito D. Dentes supranumerários: relato de dois casos clínicos. Revista Científica Multidisciplinar Núcleo do Conhecimento. 2023;04(01):208-256.

5. Gonçalves S, Gonçalvez M, Vale M, Aquino T, Silva T, Toledo M, Lopes J. Mesiodens: etiologia, diagnóstico e plano de tratamento: Relato de caso. E-Scientia. 2022;4(3):115-20.

6. Barreto BCT. Mapeamento de elementos supranumerários em pacientes que procuram tratamento ortodôntico. Revista Científica CRO-RJRio. 2020;5(1):35-41.

7. Ribeiro M. Dentes supranumerário: revisão de literatura [trabalho de conclusão de curso]. Universidade Federal do Rio Grande do Sul, Porto Alegre. 2011.

8. Fernandes Dias G, Hagedorn H, Della Latta Maffezzolli M, de Freitas da Silva F, Bucholdz Teixeira Alves F. Diagnóstico e tratamento de dentes supranumerários. Revista CEFAC. 2019; 15(34):451-6.

10.70614/2bn1sn70

Direitos autorais: © 2024 pelos autores. Creative Commons Attribution (CC BY) (https://creativecommons.org/licenses/by/4.0/).

9. Senise R, Pimentel R, Machado G, Bruno M. Os efeitos dos dentes supranumerários: Complicações, diagnóstico e tratamento. Pró-UniverSUS. 2021;56(3):411-5.

10. Chaves LR, Carvalho MGG, Benedetto Md, Barbosa KAG, Souza GC, Meire JF, Oliveira NCS, Meira GF. Dentes supranumerários e suas consequências na dentadura mista: relato de caso clínico. Society and Development. 2021;10(16):256-9.

11. Santos MN, Diniz F, Mattos J, Filho JMSCV, Sá R. Exodontia de mesiodens em palato: relato de caso. Arch Health Invest. 2021;15(4):155-62.

12. Terto C. A cronologia da erupção dentária decídua: Uma revisão de literatura. Revista Multidisciplicar do Sertão. 2019;9(5):256-65.

13. Rocha M, Junior A, Bezerra G, Santos G, Castro M, Souza N. Remoção de pré-molar supranumerário: relato de caso clínico. Vest. Cient. FUNVIC. 2021;56(3):561-9.

14. Lyra C, Carvalho A, Lima Y, Almeida H, Vieira S. Exodontia de Mesiodens em Paciente Pediátrico: Relato de caso. Arch Health Invest. 2022;12(7):356-8.

15. Queiroz R. Prevalência de dentes supranumerários em radiografias panorâmicas: revisão narrativa de literatura [trabalho de conclusão de curso]. Universidade Fernando Pessoa, Porto. 2019.

16. Magalhães A, Santos G, Santos J, Goes P, Azêvedo S. Hiperdontia: revisão bibliográfica e prevalência. Rev. Diálogo e Ciência. 2022;56(6):56-62.

17. Oliveira A, Piana E, Fernandes A, Conci R, Junior E, Griza G, Érnica N. Supranumerário em gêmeos monozigóticos: relato de caso. Braz. J. of Develop. 2020;6(9):72102-72109.

18. Signorini L. Dentes supranumerários: o que é e quais são os riscos dessa condição? Signori Odontologia. 2020;52(6):125-32.

19. Miadaira AE. Dente supranumerário: Quando surge um dente a mais. Portal do Sorriso. 2020. Disponível em: https://portaldosorriso.com.br/dentes-supranumerarios-quando-surge-um-dente-a-mais. Acesso em 25 ago. 2023.

20. DVI Radiologia. Dentes supranumerários: Do diagnóstico ao tratamento. Rev. Odontol. Bras. 2022;45(5):258-63.

21. Barham M, Okada S, Hisatomi M, Khasawneh A, Tekiki N, Takeshita Y, et al. Influence of mesiodens on adjacent teeth and the timing of its safe removal. Imaging Sci Dent. 2022;52(1):67-747.

22. Koch H, Schwartz O, Klausen B. Indications for surgical removal of supernumerary teeth in the premaxilla. Int J Oral Maxillofac Surg. 1986;15(1):273–281

23. Rahadian B, Júlia V, Sulistyani LD. Surgical management of mesiodens based on characteristics and complications of the condition: a systematic review. Journal of Stomatology. 2020;73(5): 261-9.

24. Ramesh K, Venkataraghavan K, Kunjappan S, Ramesh M. Mesiodens: a clinical and radiographic study of 82 teeth in 55 children below 14 years. J Pharm Bioallied Sci. 2020; 5(Suppl 1): S60–S62.

10.70614/2bn1sn70

Direitos autorais: © 2024 pelos autores. Creative Commons Attribution (CC BY) (https://creativecommons.org/licenses/by/4.0/).