IAES
Revista Clínica de Odontologia

# Planejamento protético digital em dente implantado superior: relato de caso

Recebido: 02-09-2024 | Aceito: 30-09-2024 | Publicado: 02-06-2025

**Luhedja Dias Souza dos Santos**
Faculdade do Amazonas (IAES), Brasil.
E-mail: luhedjasouza@gmail.com

**Marcela Lopes Linhares**
Faculdade do Amazonas (IAES), Brasil.
E-mail: marcelalinhares@gmail.com

**Natália Stefany da Silva Pereira**
Faculdade do Amazonas (IAES), Brasil.
E-mail: stefanynatalia70@gmail.com

**Guilherme Motta Antunes Ferreira**
Faculdade do Amazonas (IAES), Brasil.
E-mail: guimottantferreira@gmail.com

**Luã Lopes Borges**
Faculdade do Amazonas (IAES), Brasil.
E-mail: lua.diretoria.iaes@gmail.com

***Como citar***: Santos LDS, Linhares ML, Pereira NSS, Ferreira GMA, Borges LL. Revista Clínica de Odontologia. Planejamento protético digital em dente implantado superior: relato de caso. 2024;6(2):5-23.

## RESUMO

Devido à degradação da arquitetura tecidual harmônica, a perda dentária vertical e horizontal na região frontal é um desafio. Uma excelente cerâmica estética para coroas e pontes monolíticas, inlays e onlays, folheados e próteses sobre implantes (PSI) é a cerâmica de dissilicato de lítio de alta resistência. É fundamental ter em mente que as cerâmicas devem possuir as três características a seguir para serem utilizadas no PSI: resistência mecânica, estética e solubilidade química. Devido à sua estética aprimorada, resistência à flexão comparativamente alta e capacidade de se conectar com a dentina e o esmalte corroídos, a cerâmica de dissilicato de lítio teve um grande aumento no uso. Isso o torna extremamente eficaz e muito desejado. No laboratório, os componentes cerâmicos são caracterizados, personalizados e fabricados antes de serem instalados usando técnicas de design digital. O objetivo desse trabalho foi apresentar as etapas do planejamento digital na reabilitação protética de prótese sobre implante (PSI) com dissilicato de lítio IPS e.max em dente anterior, elemento 11. Paciente VSMF, 35 anos, gênero feminino, compareceu a clínica integrada no turno noturno da Faculdade do Amazonas – IAES, com queixa principal: "Eu quero fazer meu dente definitivo". No exame clínico intrabucal foi possível observar o implante no elemento 11 estava satisfatório, porém, com um provisório sobre implante. Concluiu-se que de acordo com o planejamento proposto em que foi utilizada a coroa de dissilicato de lítio sobre o implante no elemento 11, foi possível devolver a autoestima da paciente. Logo, os resultados do presente caso se deram de forma totalmente satisfatórios.

**Palavras-chave:** Prótese implantossuportada. Cerâmica odontológica. Fluxo digital.

**ABSTRACT**

Due to the degradation of harmonic tissue architecture, vertical and horizontal tooth loss in the frontal region is a challenge. An excellent aesthetic ceramic for monolithic crowns and bridges, inlays and onlays, veneers and prosthetic implants (PSI) is high-strength lithium disilicate ceramic. It is essential to keep in mind that ceramics must have the following three characteristics to be used in PSI: mechanical resistance, aesthetics and chemical solubility. Due to its improved aesthetics, comparatively high flexural strength, and ability to bond with eroded dentin and enamel, lithium disilicate ceramics have seen a large increase in use. This makes it extremely effective and highly desired. In the laboratory, ceramic components are characterized, customized and manufactured before being installed using digital design techniques. The objective of this work was to present the steps of digital planning in the prosthetic rehabilitation of a prosthesis on implant (PSI) with lithium disilicate IPS e.max in an anterior tooth, element 11. Patient VSMF, 35 years old, female, attended the clinic integrated into the night shift at Faculdade do Amazonas – IAES, with main complaint: "I want to get my permanent tooth done". During the intraoral clinical examination, it was possible to observe that the implant in element 11 was satisfactory, however, with a provisional on the implant. It was concluded that according to the proposed planning in which the lithium disilicate crown was used on the implant in element 11, it was possible to restore the patient's self-esteem. Therefore, the results of this case were completely satisfactory.

**Keywords:** Implant-supported prosthesis. Dental ceramics. Digital stream.

## INTRODUÇÃO

A perda dentária vertical e horizontal na região anterior é uma dificuldade devido ao comprometimento da arquitetura tecidual harmônica, pois qualquer alteração neste complexo dente-tecido pode gerar consequências indesejáveis na estética do paciente e afeta a qualidade de vida severamente, logo, as próteses sobre implantes (PSI) ou implanto-suportada têm sido documentadas como uma solução muito mais satisfatória do que as removíveis [1,2].

Muitos avanços tecnológicos contribuíram para o uso de cerâmicas odontológicas em prótese fixa, como o desenvolvimento da tecnologia de queima

10.70614/96nwxn03

**Direitos autorais**: © 2024 pelos autores. Creative Commons Attribution (CC BY) (https://creativecommons.org/licenses/by/4.0/).

a vácuo em 1949. Em 1950, a leucita foi adicionada à mistura original da cerâmica para criar vitrocerâmicas, aumentar o coeficiente de expansão térmica e usar sua fusão com várias ligas áuricas na produção de próteses parciais fixas unitárias ou múltiplas e coroas totais. Desde então, as vitrocerâmicas estão sendo comercializadas cada vez mais fortes como materiais protéticos dentários assim como as feldspáticas [3,4].

A cerâmica de dissilicato de lítio de alta resistência é uma excelente cerâmica estética para coroas e pontes monolíticas, inlays e onlays, facetas e PSI. É adequado não apenas para restaurações anteriores, mas também para regiões posteriores onde as tensões concentradas são maiores, além de possuir resistência a flexão de (440 – 480 MPa). A vitrocerâmica IPS e.max possui duas formas, Prensa e CAD [5-7].

É importante considerar que existem três requisitos de propriedades para a cerâmica ser usada em PSI: resistência mecânica, estética e solubilidade química. As propriedades mecânicas são uma das propriedades mais importantes, uma vez que atuam como um biomaterial de suporte de carga, incluindo a resistência. A estética é caracterizada por duas propriedades ópticas: cor e translucidez [8].

E por fim, as cerâmicas odontológicas são biomateriais que precisam permanecer na cavidade oral humana por um longo período (mais de 10 anos). Por isso, devem ser capazes de resistir ao ambiente corrosivo ácido/alcalino na cavidade oral em aproximadamente 37 °C, que de acordo com a norma internacional ISO 6872, as vitrocerâmicas odontológicas destinadas a diferentes usos clínicos têm diferentes requisitos de solubilidade química [9,10].

O uso de cerâmica de dissilicato de lítio aumentou significativamente devido à estética superior, resistência à flexão relativamente alta, e capacidade de adesão com dentina condicionada e esmalte, o que a torna muito eficiente e bastante almejada. Devido à sua melhor estética, os pacientes têm se tornado cada vez mais exigentes quanto à aparência de suas restaurações, sendo assim, combina-se seu uso com o planejamento digital [11,12].

10.70614/96nwxn03
**Direitos autorais**: © 2024 pelos autores. Creative Commons Attribution (CC BY) (https://creativecommons.org/licenses/by/4.0/).

Com os avanços em todos os aspectos das técnicas digitais, o planejamento digital para PSI pré-fabricadas tornou-se viável, uma vez que, as próteses pré-fabricadas podem alcançar melhores resultados estéticos e funcionais. Quando comparado ao fluxo tradicional, o fluxo digital tem se mostrado mais eficiente em termos de tempo clínico e custo. Além disso, tem sido utilizado de forma confiável e previsível em pacientes com perda dentária parcial ou unitária [13,14].

O planejamento digital começa com a caracterização, customização e fabricação dos elementos cerâmicos em laboratório e termina com a instalação das peças cerâmicas. No que diz respeito ao diagnóstico, planejamento e prognóstico de operações de baixa, média e alta complexidade, a era digital na odontologia auxilia tanto o dentista quanto o paciente, proporcionando maior conforto e segurança para ambos na hora de realizar diferentes tratamentos [1,14].

As restaurações protéticas podem ser obtidas usando técnicas diretas convencionais (fabricação em consultório), técnicas indiretas (fabricação em laboratório dentário) ou técnicas indiretas-diretas. As técnicas modernas para obtenção de próteses provisórias incluem o uso de tecnologias CAD/CAM (desenho assistido por computador/ fabricação assistida por computador), como o método subtrativo (fresamento) ou aditivo (impressão 3D). Na técnica de fresamento de ligas dentárias, a vantagem mais marcante é a capacidade de trabalhar com ligas de bloco de alta qualidade. Recentemente, a tecnologia de fabricação aditiva foi introduzida em vários campos clínicos da Odontologia e usada para produzir restaurações implanto-suportadas em trabalhos digitais [1,15–17].

O objetivo desse trabalho é apresentar as etapas do planejamento digital na reabilitação protética de prótese sobre implante (PSI) em dissilicato de lítio IPS e.max em dente anterior, elemento 11.

## RELATO DE CASO

10.70614/96nwxn03

**Direitos autorais**: © 2024 pelos autores. Creative Commons Attribution (CC BY) (https://creativecommons.org/licenses/by/4.0/).

Paciente VSMF, 35 anos, gênero feminino, compareceu a clínica integrada no turno noturno da Faculdade do Amazonas – IAES, com queixa principal: "Eu quero fazer meu dente definitivo". Na anamnese a paciente negou alterações sistêmicas. No exame clínico intrabucal foi possível observar o implante no elemento 11 estava satisfatório, porém, com um provisório sobre implante (Figura 1 A-C). Foi solicitado ortopantomografia (Figura 2).

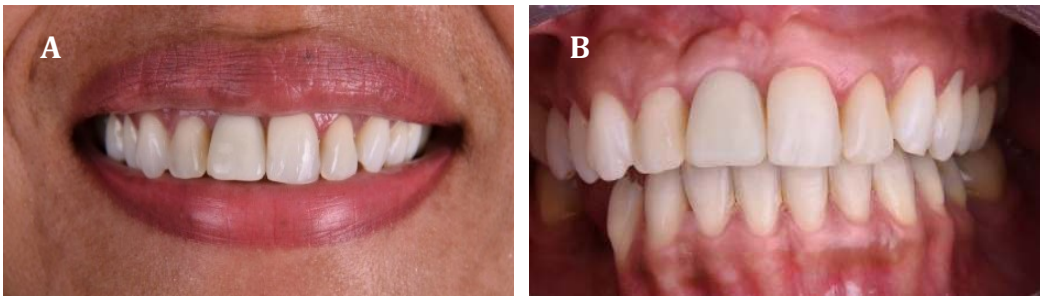


Figuras 1: Aspecto inicial do sorriso (A); aspecto clínico intrabucal (A-B)




Figura 1 – Aspecto intrabucal oclusal (C)



Figura 2 – Radiografia panorâmica inicial

O plano de tratamento proposto foi um planejamento digital com software Exocad do elemento 11 para realizar a prótese sobre implante (PSI) utilizando munhão de zircônia e coroa em dissilicato de lítio IPS e.max visando melhor estética. A paciente aceitou em participar assinando o Termo de Consentimento

10.70614/96nwxn03
**Direitos autorais**: © 2024 pelos autores. Creative Commons Attribution (CC BY) (https://creativecommons.org/licenses/by/4.0/).

Livre e Esclarecido e o trabalho foi submetido à Plataforma Brasil para avaliação ética.

O tratamento iniciou-se com a remoção do provisório cimentado e feito adaptação do transferente digital (Titanium Fix®) de moldagem para confeccionar o munhão em cera no fluxo digital (Figuras 3 A, B e 4).

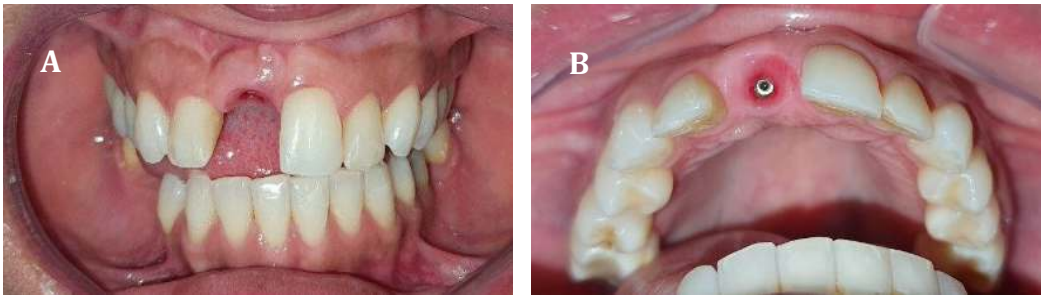


Figura 3 (A-B) – Remoção do provisório



Figura 4 – Transferente digital (Titanium Fix®)

O trabalho foi feito em fluxo digital, que tem como vantagens melhores resultados e melhor reprodução dos pilares protéticos. A paciente foi escaneada com o aparelho 3Shape trios (3shape®) (Figura 5 A-B), onde foram verificadas áreas retentivas, linha de terminação e espaço para o munhão de zircônia. O planejamento do elemento 11 foi realizado no software Exocad, permitindo ao técnico de laboratório e ao dentista uma maior previsibilidade na hora da confecção do munhão de zircônia e da restauração cerâmica de dissilicato de lítio IPS e.max (Figura 6 A-B). Em seguida, foi feito o modelo de trabalho 3D para auxiliar no posicionamento correto do dente e impresso em cera, tanto do munhão quanto a coroa e provado em boca (Figura 7, 8, 9).

10.70614/96nwxn03
**Direitos autorais**: © 2024 pelos autores. Creative Commons Attribution (CC BY) (https://creativecommons.org/licenses/by/4.0/).




Figura 5 (A-B) – Elemento 11 escaneado digitalmente vista oclusal: (A) vista oclusal; (B) vista vestibular.

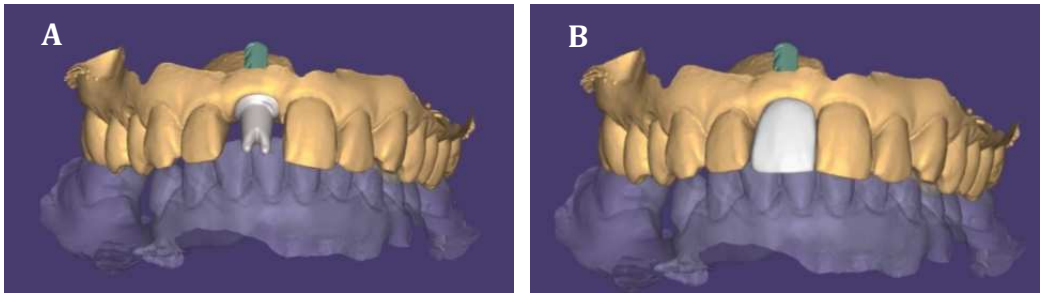


Figura 6 (A-B) – Planejamento do munhão do elemento 11: (A) munhão de zircônia; (B) coroa de cerâmica IPS e.max.



Figura 7 – Impressão do modelo de trabalho com protótipo coroa em cera.



Figura 8 – Prova do munhão em cera



Figura 9 – Prova da coroa em cera

A prova da cerâmica foi verificada a cor B1, ponto de contato, oclusão e alinhamento e encaminhado ao laboratório para fresagem do munhão de zircônia e coroa de dissilicato de lítio e.max. Foi utilizado a fresadora Imes Icore (Coritec 150i PRO) e levado ao forno para sinterização (InFire HTC Speed Sirona) (Figura 10 e 11). Com isso, obteve-se o munhão de zircônia sinterizado (Figura 12).

10.70614/96nwxn03

**Direitos autorais**: © 2024 pelos autores. Creative Commons Attribution (CC BY) (https://creativecommons.org/licenses/by/4.0/).



Figura 10 – Fresagem do munhão de zircônia



Figura 11 – Sinterização no forno

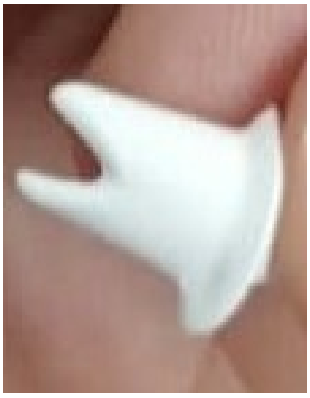

Figura 12 – Munhão de zircônia sinterizado

Na sessão seguinte, para realizar a coroa definitiva, iniciou-se com a remoção da coroa em cera provisória e na sequência, a remoção também do pilar provisório (Figuras 13 e 14).

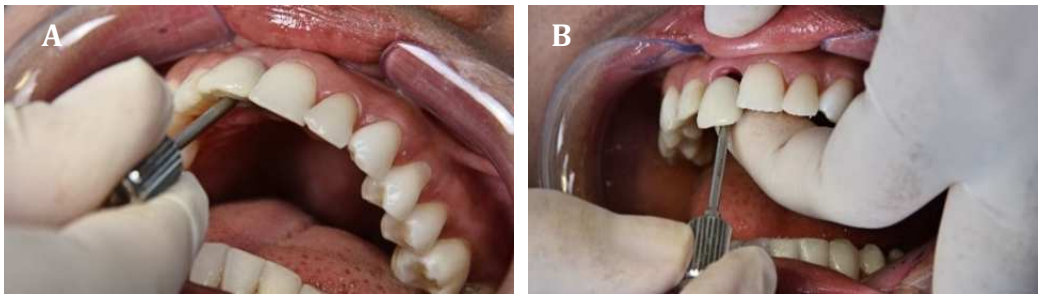


Figura 13 – Remoção da coroa provisória em cera



Figura 14 – Vista oclusal do perfil gengival

10.70614/96nwxn03

**Direitos autorais**: © 2024 pelos autores. Creative Commons Attribution (CC BY) (https://creativecommons.org/licenses/by/4.0/).

O munhão em zircônia e coroa em dissilicato de lítio foram provados e aprovados, bem como o planejamento estético e funcional da coroa em dissilicato de lítio e.max na cor B1. Na sequência, deu-se iniciou a etapa de cimentação da PSI. Iniciando com a limpeza dos perfis de emergência com álcool 70% e bolinha de algodão e parafusou-se o munhão com a chave quadrada para hexágono externo e com parafusos quadrados com torque de N32. Realizou-se as radiografias periapicais para visualizar sua adaptação e na sequência, foi realizado a prova da coroa em dissilicato de lítio e.max (Figuras 15-18).



Figura 15 – Instalação do munhão no implante



Figura 16 – Torque do munhão (N32)



Figura 17 – Munhão instalado no implante



Figura 18 – Radiografia periapical

Para cimentação, foi posicionada a coroa no porta faceta (VeneerME Stick Pad MINI, Smile Line) para ter um melhor manuseio da peça. Primeiramente, foi realizado o ataque ácido na face interna da coroa com o ácido fluorídrico 10% (Condac Porcelana, FGM) por 15 segundos, após a limpeza e secagem, foi aplicado o Ácido Fosfórico 35% (Ultra Etch, Ultradent®) por 30 segundos, após lavagem e secagem, foi aplicado o agente de união Silano (Maquira®) em 3 camadas, cada aplicação com cerca de 1 minuto de espera até o produto volatinizar por completo, por fim, aplicação do adesivo Universal

10.70614/96nwxn03

**Direitos autorais**: © 2024 pelos autores. Creative Commons Attribution (CC BY) (https://creativecommons.org/licenses/by/4.0/).

(Single Bond, 3M ESPE) e deu-se um jato de ar, para gerar uma fina camada e fotoativação por 30 segundos (Figuras 19-22).



Figura 19 – Condicionamento ácido com fluorídrico 10%



Figura 20 – Ácido fosfórico 37%



Figura 21 – Agente de união Silano

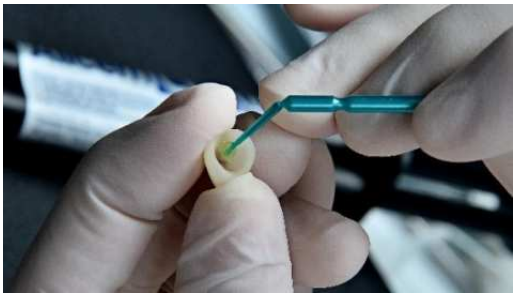

Figura 22 – Adesivo Universal

Anterior a cimentação da coroa de dissilicato de lítio e.max, foi feita a limpeza do munhão com álcool 70% utilizando algodão na face interna e externa e a proteção do parafuso do implante (Figuras 23 e 24).



Figura 23 – Limpeza do munhão com álcool



Figura 24 – Proteção do parafuso

Com a coroa já preparada para cimentação, foi aplicado o adesivo no munhão e o cimento allcem Core B1 na coroa de dissilicato de lítio e no munhão de zircônia, a coroa foi introduzida no elemento dentário. Em seguida, foi feita a limpeza do excesso de cimento com microbrush e feito o ajuste interproximal com o fio dental (Figuras 25-30).

10.70614/96nwxn03

**Direitos autorais**: © 2024 pelos autores. Creative Commons Attribution (CC BY) (https://creativecommons.org/licenses/by/4.0/).



Figura 25 – Aplicação do adesivo no munhão




Figura 26 – Aplicação do cimento na coroa



Figura 27 – Aplicação do cimento no munhão



Figura 28 – Instalação da coroa de dissilicato de lítio e.max no munhão de zircônia



Figura 29 – Aspecto oclusal após coroa instalada



Figura 30 – Ajuste interproximal como fio dental

Fotopolimerizou a coroa de dissilicato de lítio e.max no munhão de zircônia por 60 segundos com o dente posicionado (Figura 31). Os contatos oclusais foram, novamente, verificados em máxima intercuspidação habitual, protrusão e lateralidade a fim de verificar e eliminar qualquer contato prematuro. O paciente foi orientado quanto à higienização e foi solicitado um acompanhamento para proservação. Ao final do tratamento, o paciente relatou completa satisfação com a reabilitação bucal com próteses conjugadas.



Figura 31 – Fotopolimerização 60 segundos

10.70614/96nwxn03

**Direitos autorais**: © 2024 pelos autores. Creative Commons Attribution (CC BY) (https://creativecommons.org/licenses/by/4.0/).

A proservação foi feita em três momentos: 30 dias, 90 dias e 365 dias após realizado o procedimento estético e foi observado um resultado amplamente satisfatório (Figuras 32, 33 e 34).



Figura 32 – Aspecto inicial do sorriso



Figura 33 – Aspecto final do sorriso



Figura 34 – Radiografias panorâmicas finais: 30, 90 e 365 dias, respectivamente.

## DISCUSSÃO

Substituir um dente anterior perdido na maxila por uma coroa implanto-suportada é um desafio devido a considerações mecânicas e estéticas [18]. A estética é tão crucial quanto a osseointegração e a sobrevivência da restauração. A zircônia é uma escolha popular devido às suas propriedades mecânicas superiores [19]. A única escolha disponível é o pilar. No entanto, existem opções de pilares de estoque, personalizados e com inserções de titânio [20]. Esses pilares foram projetados para acomodar coroas cimentadas, mas também podem ser usados com coroas parafusadas [21]. No presente estudo, foi utilizado um pilar

10.70614/96nwxn03

**Direitos autorais**: © 2024 pelos autores. Creative Commons Attribution (CC BY) (https://creativecommons.org/licenses/by/4.0/).

personalizado de zircônia (munhão) para receber coroa de cerâmica de dissilicato de lítio (DL).

Segundo Miotto *et al.* [7], o TiBase, conhecido como links metálicos ou bases de titânio, é um pilar híbrido na Implantodontia, permite controle preciso do posicionamento dos implantes e personalização dos pilares protéticos para perfis de emergência individuais, através da usinagem e compatibilidade com sistemas CAD/CAM. Para Montazerian e Zanotto [10], isso facilita a cimentação e parafusamento do conjunto pilar/prótese. O TiBase é usado para a confecção de uma restauração sobre implante. Para isso, uma supraestrutura é cimentada no TiBase, que pode ser ajustada de acordo com as necessidades estéticas e funcionais [14,22]. No presente caso, utilizou-se esse pilar híbrido TiBase para fixar a coroa de DL do elemento 11, conforme preconizado pelos autores.

O êxito da utilização de prótese sobre implante (PSI) no tratamento de pacientes edêntulos ou parcialmente edêntulos, segundo Sobral [23], já é uma questão bem estabelecida devido à previsibilidade e à durabilidade do resultado. Materiais bastante utilizados na reabilitação oral de pacientes que apresentam necessidades restauradoras e/ou substituição de um elemento dentário perdido são as cerâmicas [24]. Estas cerâmicas restabelecem estética, pela alta capacidade de mimetizar os tecidos dentários, longevidade, estabilidade de cor e biocompatibilidade [25]. No presente estudo, optou-se em realizar PSI do elemento 11 com uso de cerâmica em DL (e.max) por ser resistente e apresentar estética semelhante ao dente natural.

Para Alhammadi *et al.* [26], diversos tipos de sistemas cerâmicos estão disponíveis atualmente para confecção de coroas unitárias sem metal, demonstrando valores de resistência ou porcelanatos superiores às convencionais. Dentre estes sistemas, o que se destaca mais é o sistema IPS e.max, que tem apresentado como uma excelente alternativa, devido à possibilidade de reproduzir a naturalidade da estrutura dentária. Fathi *et al.* [27] afirmaram que o sistema cerâmico livre de metal IPS e.max apresenta quatro materiais altamente estéticos e resistentes que tornam o sistema flexível para o técnico em prótese e

10.70614/96nwxn03
**Direitos autorais**: © 2024 pelos autores. Creative Commons Attribution (CC BY) (https://creativecommons.org/licenses/by/4.0/).

constitui-se em um sistema versátil que vai das cerâmicas de vidro com base de DL; e.Max Press e e.Max CAD, até o óxido de zircônia; e.Max ZirPress e e.Max ZirCAD. No presente caso foi utilizado IPS e.max conforme preconizado pelos autores.

Akylangongo [28] afirma que, cada vez mais as coroas de cerâmica de DL são utilizadas em PSI devido às suas características estéticas. Uma coroa é uma restauração protética que reproduz toda a anatomia da superfície da coroa natural visível de um dente [23]. O sucesso clínico do manejo com restaurações DL está relacionado à qualidade do trabalho protético, correspondência estética de cores, ajuste restaurador, capacidade funcional das restaurações, capacidade de limpeza das coroas e manutenção da higiene bucal [29]. Em um estudo de Yang *et al.* [30], a taxa cumulativa de falha das coroas DL foi de 3,3% envolvendo lascamento e fratura de cerâmica. No presente trabalho, a coroa do elemento 11 foi confeccionada com cerâmica DL, e o processo transcorreu satisfatoriamente, sem apresentar falhas relacionadas a lascamento ou fratura.

Segundo Sordi *et al.* [31], as restaurações cerâmicas são amplamente utilizadas na região anterior e posterior da cavidade bucal e espera-se que atendam às demandas estéticas e funcionais. Por esse motivo, vários tipos de sistemas cerâmicos foram desenvolvidos para uso clínico. Gonzalez-Gonzalez *et al.* [32] afirmaram que atualmente, 2 materiais restauradores cerâmicos mais populares, sendo estes: DL e a zircônia, com o DL apresentando maior translucidez e menor resistência mecânica do que a zircônia. Porém, ambos os materiais podem ser usados para uma restauração monolítica ou como material de núcleo com porcelana de faceta e coroas. No presente foi utilizado restauração cerâmica de DL sobre 1 implante cone morse na zona estética, no elemento 11.

Com base no tratamento da superfície e cimentação da vitrocerâmica de DL, autores discutem [33–35] que, até o momento o ataque com ácido fluorídrico é o procedimento mais bem estabelecido, a ser realizado de acordo com protocolos validados, levando em consideração tanto a concentração de ácido quanto o tempo de ataque. Concentrações mais elevadas de ácido fluorídrico (9-10%) e

10.70614/96nwxn03
**Direitos autorais**: © 2024 pelos autores. Creative Commons Attribution (CC BY) (https://creativecommons.org/licenses/by/4.0/).

tempos de ataque mais longos demonstraram ser demasiado agressivos e podem introduzir danos relevantes, não só na superfície, mas também na microestrutura interna do material, influenciando negativamente o desempenho mecânico (redução da resistência à flexão) [36,37]. No trabalho em questão, no tratamento de superfície da coroa em DL, foi realizado ataque com ácido fluorídrico a 10% (Condac, FGM®) por 15 segundos conforme preconizado pela fabricante.

Estudos prospectivos de médio prazo relataram boas taxas de sobrevivência cumulativas [38,39], tanto para coroas suportadas por dentes (94,8% após 8 anos), quanto para coroas suportadas por implantes feitas por procedimento CAD-CAM após impressão convencional (100% após 5 anos). Um estudo prospectivo recente [40] demonstrou taxas de sobrevivência de 100% após 2 anos de serviço para restaurações monolíticas unitárias suportadas por implantes feitas de DL em um fluxo de trabalho digital completo, sem quaisquer complicações técnicas ou biológicas. Concordando com os autores, o presente estudo optou-se por restauração monolítica unitária suportada por implante (dente 11) em fluxo digital.

Para Kern *et al.* [41], o fluxo de trabalho digital pode ser dividido em dois tipos com base em sua natureza: indireto e direto. O fluxo de trabalho indireto envolve fazer uma impressão de uma prótese convencional que é então digitalizada no laboratório usando um scanner óptico de bancada e processos laboratoriais. O fluxo de trabalho direto, no entanto, inclui o uso de processos laboratoriais e um dispositivo de escaneamento intraoral para gerar uma impressão digital diretamente da boca do paciente [36]. No presente caso, optou-se pelo método direto, uma vez que foi feito o escaneamento intraoral diretamente da boca da paciente para obtenção do modelo digital, concordando assim com os autores.

## CONCLUSÃO

10.70614/96nwxn03

**Direitos autorais**: © 2024 pelos autores. Creative Commons Attribution (CC BY) (https://creativecommons.org/licenses/by/4.0/).

Concluiu-se que de acordo com o planejamento proposto em que foi utilizada a coroa unitária de dissilicato de lítio IPS e.max sobre o implante no elemento 11, foi possível devolver a autoestima da paciente. Consequentemente, os resultados deste caso demonstraram-se inteiramente satisfatórios.

## REFERÊNCIAS

1. Ionescu RN, Totan AR, Imre MM, Țâncu AMC, Pantea M, Butucescu M, et al. Prosthetic materials used for implant-supported restorations and their biochemical oral interactions: a narrative review. Materials (Basel). 2022 Feb 1;15(3).

2. Duong HY, Roccuzzo A, Stähli A, Salvi GE, Lang NP, Sculean A. Oral health-related quality of life of patients rehabilitated with fixed and removable implant-supported dental prostheses. Periodontol 2000. 2022 Feb 1;88(1):201.

3. Zhang Y, Lawn BR. Novel zirconia materials in dentistry. J Dent Res. 2018 Feb 1;97(2):140.

4. Sulaiman TA, Abdulmajeed AA, Shahramian K, Lassila L. Effect of different treatments on the flexural strength of fully versus partially stabilized monolithic zirconia. J Prosthet Dent. 2017 Aug 1;118(2):216–20.

5. Alao AR, Stoll R, Zhang Y, Yin L. Influence of CAD/CAM milling, sintering and surface treatments on the fatigue behaviour of lithium disilicate glass ceramic. J Mech Behav Biomed Mater. 2021 Jan 1;113:104133.

6. Zhang Y, Kelly JR. Dental ceramics for restoration and metal-veneering. Dent Clin North Am. 2017 Oct 1;61(4):797.

7. Miotto LN, Villas-Bôas M de OC, Zanotto ED, Ferreira EB, Fais LMG, Pinelli LAP. Surface properties of a new lithium disilicate glass-ceramic after grinding. J Mater Sci Mater Med. 2021 Sep 1;32(9).

8. Mühlemann S, Lakha T, Jung RE, Hämmerle CHF, Benic GI. Prosthetic outcomes and clinical performance of CAD-CAM monolithic zirconia versus porcelain-fused-to-metal implant crowns in the molar region: 1-year results of a RCT. Clin Oral Implants Res. 2020 Sep 1;31(9):856–64.

9. Miragaya LM, Guimarães RB, Souza RO de A e., Santos Botelho G dos, Antunes Guimarães JG, da Silva EM. Effect of intra-oral aging on t→m phase transformation, microstructure, and mechanical properties of Y-TZP dental ceramics. J Mech Behav Biomed Mater. 2017 Aug 1;72:14–21.

10. Montazerian M, Zanotto ED. Bioactive and inert dental glass-ceramics. J Biomed Mater Res A. 2017 Feb 1;105(2):619–39.

11. Kang W, Park JK, Kim WC, Kim HY, Kim JH. Effects of different thickness combinations of core and veneer ceramics on optical properties of cad-cam glass-ceramics. Biomed Res Int. 2019;2019.

10.70614/96nwxn03

**Direitos autorais**: © 2024 pelos autores. Creative Commons Attribution (CC BY) (https://creativecommons.org/licenses/by/4.0/).

12. Zhang Z, Wang Q, Wang F, Li D, Meng M, Zhang Y, et al. Effect of aqueous environment on wear resistance of dental glass–ceramics. BMC Oral Health. 2022 Dec 1;22(1):143.

13. D'haese J, Ackhurst J, Wismeijer D, De Bruyn H, Tahmaseb A. Current state of the art of computer-guided implant surgery. Periodontol 2000. 2017 Feb 1;73(1):121–33.

14. Chen C, Lai H, Zhu H, Gu X. Digitally prefabricated versus conventionally fabricated implant-supported full-arch provisional prosthesis: a retrospective cohort study. BMC Oral Health. 2022 Dec 1;22(1).

15. Padrós R, Giner L, Herrero-Climent M, Falcao-Costa C, Ríos JV, Gil FJ. Influence of the CAD-CAM systems on the marginal accuracy and mechanical properties of dental restorations. Int J Environ Res Public Health. 2020 Jun 2;17(12):1–15.

16. Methani MM, Revilla-León M, Zandinejad A. The potential of additive manufacturing technologies and their processing parameters for the fabrication of all-ceramic crowns: a review. J Esthet Restor Dent. 2020 Mar 1;32(2):182–92.

17. Pituru SM, Greabu M, Totan A, Imre M, Pantea M, Spinu T, et al. A review on the biocompatibility of PMMA-based dental materials for interim prosthetic restorations with a glimpse into their modern manufacturing techniques. Mater (Basel, Switzerland). 2020 Jul 1;13(13):1–14.

18. Naveau A, Rignon-Bret C, Wulfman C. Zirconia abutments in the anterior region: A systematic review of mechanical and esthetic outcomes. J Prosthet Dent. 2019 May 1;121(5):775-781.e1.

19. de Holanda Cavalcanti Pereira AK, de Oliveira Limirio JPJ, Cavalcanti do Egito Vasconcelos B, Pellizzer EP, Dantas de Moraes SL. Mechanical behavior of titanium and zirconia abutments at the implant-abutment interface: A systematic review. J Prosthet Dent. 2022 Mar 12;
20. Tang K, Luo ML, Zhou W, Niu LN, Chen JH, Wang F. The integration of peri-implant soft tissues around zirconia abutments: Challenges and strategies. Bioact Mater. 2023 Sep 1;27:348–61.

21. Strazzi-Sahyon HB, Bergamo ETP, Gierthmuehlen PC, Lopes ACO, Alves LMM, Benalcázar Jalkh EB, et al. In vitro assessment of the effect of luting agents, abutment height, and fatigue on the retention of zirconia crowns luted to titanium base implant abutments. J Prosthet Dent. 2023 Sep 7;

22. Buser D, Chappuis V, Belser UC, Chen S. Implant placement post extraction in esthetic single tooth sites: when immediate, when early, when late? Periodontol 2000. 2017;73(1):84–102.

23. Bacharelado C, Odontologia EM, Sobral GR. Coroa sobre implante em dissilicato de lítio cimentada em região estética: relato de caso [trabalho de conclusão de curso - bacharel]. Universidade Federal de Campina Grande; 2018.

24. Angelini F. Clinical performance evaluation of metal-ceramic crowns and ceramic crowns. CESPU; 2022.

25. D'Souza K, Aras M. Three-dimensional finite element analysis of the stress distribution pattern in a mandibular first molar tooth restored with five different restorative materials. J Indian Prosthodont Soc. 2017 Jan 1;17(1):53–60.

10.70614/96nwxn03

**Direitos autorais**: © 2024 pelos autores. Creative Commons Attribution (CC BY) (https://creativecommons.org/licenses/by/4.0/).

26. Alhammadi SH, Burnside G, Milosevic A. Clinical outcomes of single implant supported crowns versus 3-unit implant-supported fixed dental prostheses in Dubai Health Authority: a retrospective study. BMC Oral Health. 2021 Dec 1;21(1).

27. Fathi A, Atash R, Fardi E, Ahmadabadi MN, Hashemi S. Comparison of the outcomes and complications of three-unit porcelain-fused-to-metal tooth-implant-supported prostheses with implant-supported prostheses: A systematic review and meta-analysis. Dent Res J (Isfahan). 2023;20:3.

28. Akylangongo TA. Coroas cerâmicas : as complicações biológicas e técnicas coroas cerâmicas [dissertação - mestrado]. Istituto Universitário de Ciências da Saúde (CESPU); 2022.

29. Samer MS, Faraz Q, Al-Dubai SAR, Vohra F, Abdullah H, Taiyeb-Ali TB, et al. Clinical Outcomes and Predictors of Satisfaction in Patients with Improved Lithium Disilicate All-Ceramic Crowns. Med Princ Pract. 2017 Dec 1;26(5):470.

30. Yang Y, Yu J, Gao J, Guo J, Li L, Zhao Y, et al. Clinical outcomes of different types of tooth-supported bilayer lithium disilicate all-ceramic restorations after functioning up to 5 years: A retrospective study. J Dent. 2016 Aug 1;51:56–61.

31. Sordi MB, Perrotti V, Iaculli F, Pereira KCR, Magini RS, Renvert S, et al. Multivariate analysis of the influence of peri-implant clinical parameters and local factors on radiographic bone loss in the posterior maxilla: a retrospective study on 277 dental implants. Clin Oral Investig. 2021 Jun 1;25(6):3441.

32. Gonzalez-Gonzalez I, Dellanos-Lanchares H, Brizuela-Velasco A, Alvarez-Riesgo JA, Llorente-Pendas S, Herrero-Climent M, et al. Complications of Fixed Full-Arch Implant-Supported Metal-Ceramic Prostheses. Int J Environ Res Public Health. 2020 Jun 2;17(12):1–23.

33. Murillo-Gómez F, Palma-Dibb RG, De Goes MF. Effect of acid etching on tridimensional microstructure of etchable CAD/CAM materials. Dent Mater. 2018 Jun 1;34(6):944–55.

34. Zarone F, Di Mauro MI, Ausiello P, Ruggiero G, Sorrentino R. Current status on lithium disilicate and zirconia: a narrative review. BMC Oral Health. 2019 Jul 4;19(1).

35. Bajraktarova-Valjakova E, Grozdanov A, Guguvcevski L, Korunoska-Stevkovska V, Kapusevska B, Gigovski N, et al. Acid Etching as Surface Treatment Method for Luting of Glass-Ceramic Restorations, part 1: Acids, Application Protocol and Etching Effectiveness. Open access Maced J Med Sci. 2018 Mar 15;6(3):568–73.

36. Sundfeld D, Palialol ARM, Fugolin APP, Ambrosano GMB, Correr-Sobrinho L, Martins LRM, et al. The effect of hydrofluoric acid and resin cement formulation on the bond strength to lithium disilicate ceramic. Braz Oral Res. 2018;32.

37. Prochnow C, Venturini AB, Guilardi LF, Pereira GKR, Burgo TAL, Bottino MC, et al. Hydrofluoric acid concentrations: Effect on the cyclic load-to-failure of machined lithium disilicate restorations. Dent Mater. 2018 Sep 1;34(9):e255–63.

38. Gehrt M, Wolfart S, Rafai N, Reich S, Edelhoff D. Clinical results of lithium-disilicate crowns after up to 9 years of service. Clin Oral Investig. 2013 Jan 1;17(1):275–84.

39. Spies BC, Pieralli S, Vach K, Kohal RJ. CAD/CAM-fabricated ceramic implant-supported single crowns made from lithium disilicate: Final results of a 5-year prospective cohort study. Clin Implant Dent Relat Res. 2017 Oct 1;19(5):876–83.

10.70614/96nwxn03

**Direitos autorais**: © 2024 pelos autores. Creative Commons Attribution (CC BY) (https://creativecommons.org/licenses/by/4.0/).

40. Wong CKK, Narvekar U, Petridis H. Prosthodontic Complications of Metal-Ceramic and All-Ceramic, Complete-Arch Fixed Implant Prostheses with Minimum 5 Years Mean Follow-Up Period. A Systematic Review and Meta-Analysis. J Prosthodont. 2019 Feb 1;28(2):e722–35.

41. Kern JS, Kern T, Wolfart S, Heussen N. A systematic review and meta-analysis of removable and fixed implant-supported prostheses in edentulous jaws: post-loading implant loss. Clin Oral Implants Res. 2016 Feb 1;27(2):174.

10.70614/96nwxn03

**Direitos autorais**: © 2024 pelos autores. Creative Commons Attribution (CC BY) (https://creativecommons.org/licenses/by/4.0/).