Revista Clínica de Odontologia

Remoção de fragmento metálico intracanal: relato de caso

Recebido: 25-08-2023 | Aceito: 25-11-2023 | Publicado: 17-10-2024

Matheus da Silva Alves
Faculdade do Amazonas (IAES), Brasil.
E-mail: matheus.sa@hotmail.com

Natália Stefany da Silva Pereira
Faculdade do Amazonas (IAES), Brasil.
E-mail: stefanynatalia70@gmail.com

Jefter Haad Ruiz da Silva
Faculdade do Amazonas (IAES), Brasil.
E-mail: jefterhaad@hotmail.com

Luciana Aleixo dos Santos de Melo
Faculdade do Amazonas (IAES), Brasil.
E-mail: meloaleixoluciana@hotmail.com

Jorge Alberto Carrazana Moya
Faculdade do Amazonas (IAES), Brasil.
E-mail: jorge.carrazana67@gmail.com

Camila Valente Smith
Faculdade do Amazonas (IAES), Brasil.
E-mail: camilasmith2008@hotmail.com

Lizete Karla Filgueiras de Souza
Faculdade do Amazonas (IAES), Brasil.
E-mail: lizetefilgueiras@hotmail.com

Márcio Langbeck Castelo Branco
Faculdade do Amazonas (IAES), Brasil.
E-mail: marcio.langbeck@gmail.com

Como citar: Alves MS, Pereira, NSS, Silva JHR, Melo LAS, Moya JAC, Smith CV, et al. Remoção de fragmento metálico intracanal: relato de caso. Revista Clínica de Odontologia. 2023;5(1):109-121.

RESUMO

A finalidade da endodontia é promover a eliminação de bactérias e seus subprodutos do interior do canal radicular para que a infecção seja paralisada e as funções dos elementos dentários sejam mantidas. O tratamento endodôntico possui uma taxa elevada de sucesso e, para tanto, protocolos devem ser seguidos. No entanto, durante as etapas do procedimento endodôntico o profissional está passivo de erros, seja por falhas dos instrumentos e/ou anatomia radicular do elemento dentário, seja pela falta de habilidade/conhecimento do dentista. O presente estudo tem como objetivo apresentar, relatar e discutir um caso clínico de paciente de 62 anos, de fratura de

instrumento endodôntico, mais precisamente de uma ponta metálica uma de seringa de irrigação, no elemento 23, atendida na Clínica Odontológica do IAES, que após a realização dos exames clínicos e radiográficos, o protocolo indicado foi o tratamento endodôntico do canal radicular. O resultado do tratamento foi satisfatório, uma vez que manteve a integridade do elemento dentário, promovendo saúde bucal e bem como melhor qualidade de vida ao paciente.

Palavras-chave: Endodontia. Fratura de fragmento endodôntico. Remoção de fragmento endodôntico.

ABSTRACT

The purpose of endodontics is to promote the elimination of bacteria and their by-products from inside the root canal so that the infection is stopped and the functions of the dental elements are maintained. Endodontic treatment has a high success rate and, therefore, protocols must be followed. However, during the stages of the endodontic procedure, the professional is subject to errors, either due to instrument failures and/or root anatomy of the tooth, or due to the dentist's lack of skill/knowledge. The present study aims to present, report and discuss a clinical case of a 62-year-old patient, of fracture of an endodontic instrument, more precisely of a metal tip or an irrigation syringe, in element 23, attended at the IAES Dental Clinic, which After carrying out clinical and radiographic examinations, the recommended protocol was endodontic treatment of the root canal. The result of the treatment was satisfactory, as it maintained the integrity of the dental element, promoting oral health and a better quality of life for the patient.

Keywords: Dental enamel. Molar hypomineralization. Tooth sensitivity.

INTRODUÇÃO

A Endodontia é uma área específica da odontologia que tem como base o estudo da estrutura, do funcionamento e das patologias da polpa e dos tecidos que a envolvem, assim como a prevenção, o tratamento e o controle de alterações pulpares e as suas consequências sobre o tecido periapicais[1].

O tratamento endodôntico é um procedimento seguro e que apresenta altas taxas de sucesso, principalmente por conta das técnicas que são empregadas. No entanto, podem ocorrer diversos acidentes no tratamento de canais radiculares, e um dos mais comuns é a fratura de instrumentos no interior desses canais[2], podendo dificultar a conclusão do tratamento e a alteração do prognóstico[3]. Tais ocorrências estão relacionadas a diversos motivos como, por

10.70614/x2xrjg18

Direitos autorais: © 2024 pelos autores. Creative Commons Attribution (CC BY) (https://creativecommons.org/licenses/by/4.0/).

exemplo, a anatomia peculiar dos condutos, as condições do instrumento, sua utilização e manejo pelo profissional[4].

O objetivo do procedimento endodôntico é promover a eliminação de bactérias, seus subprodutos do interior do canal radicular, de forma a paralisar a infecção, e formatar o conduto para proporcionar uma instrumentação e obturação satisfatória e para que haja sucesso, é absolutamente necessária a realização de uma boa preparação química e mecânica[5], uma vez que nesse processo, os instrumentos sofrem tensões extremamente adversas que variam de acordo com a anatomia do canal, com as dimensões do instrumento e com a habilidade do profissional[7].

Vale ressaltar que esse preparo envolve técnicas de irrigação com substâncias químicas auxiliares e também com a limagem, que é realizada através do uso de limas endodônticas que limpam, modelam e promovem a desinfecção do canal e suas ramificações[8].

Essa etapa é indispensável para o sucesso na endodontia, pois trabalha em áreas onde o instrumental não alcança, uma vez que a lima realiza a ação mecânica e a substância química irrigadora, a ação química. Além da ação química dessas substâncias, há também a ação física que executam ao penetrar no canal radicular, provocando turbulência, movimentando, assim, as partículas e direcionando-as para que sejam eliminadas através da aspiração[9].

Cabe ressaltar que, durante a preparação de um canal radicular o potencial de fratura de um instrumento está sempre presente, o que, imediatamente, provoca frustração e um aumento dos níveis de ansiedade[10]. Usualmente, os instrumentos que fraturam são as limas ou alargadores, brocas de Gates-Glidden ou Largo Peeso, espirais de lentulo, ou pontas de instrumentos manuais , como as sondas exploradoras ou condensadoras de guta-percha[11]. Dessa forma, durante o procedimento clínico, existe a possibilidade de fraturas, sendo elas por torção ou flexão[8].

Ao ocorrer a fratura de um instrumento endodôntico no interior do canal a melhor solução é a remoção e somente após esse procedimento é que a instrumentação endodôntica deve prosseguir, principalmente para eliminar os

10.70614/x2xrjg18
Direitos autorais: © 2024 pelos autores. Creative Commons Attribution (CC BY) (https://creativecommons.org/licenses/by/4.0/).

riscos de restos pulpares e de bactérias e não comprometer o sucesso do tratamento endodôntico[12].

A fratura de instrumentos endodônticos dentro de um canal radicular é sempre algo indesejável e, quase sempre, acontece por conta de descuidos do próprio operador - ocorrência que pode afetar negativamente o sucesso do tratamento endodôntico e à qual se deve ter total atenção em analisar o momento em que isso se aconteceu e os riscos que envolve tal situação[13].

Essa intercorrência se dá caso a sua resistência máxima for excedida, ou se uma fenda se estender de tal forma que a secção transversal intacta remanescente do material seja incapaz de suportar a carga de trabalho habitual. Outros fatores identificados como predisponentes para que as fraturas de instrumentos endodônticos ocorram são o desenho do instrumento, o calibre das limas, o processo de fabricação, dinâmica de utilização do instrumento, a instrumentação, o número de utilização das limas, a limpeza e a esterilização e ainda os canais secos[14].

Diante de uma fratura de instrumento, alguns manejos não-cirúrgicos, como o uso de ultrassom ou pinçamento mecânico, por exemplo, são realizados para tentar a remoção do fragmento, e isso depende da anatomia da raiz, localização e extensão do fragmento, e do encravamento do mesmo nas paredes e/ou ápice do radicular[15].

Diante disso, o objetivo deste trabalho é, a partir de um caso clínico, apresentar e discutir um procedimento para a remoção da agulha de seringa de irrigação, muito embora os acidentes mais comuns de instrumentos endodônticos fraturados nos canais radiculares sejam com limas.

RELATO DE CASO

Paciente 62 anos, brasileira, sem problemas sistêmicos, procurou a clínica odontológica do IAES e durante a anamnese relatou estar sentindo uma dor

10.70614/x2xrjg18
Direitos autorais: © 2024 pelos autores. Creative Commons Attribution (CC BY) (https://creativecommons.org/licenses/by/4.0/).

"latejante" na "presa" (elemento 23) que aparecia "do nada" e aliviava sempre que ingeria água gelada - o que se caracteriza como sujestivo de pulpite irreversível.

O tratamento proposto foi a terapia endodôntica. Após o acesso do conduto, localização do canal radicular, iniciamos o processo de limagem, utilizando a técnica de oregon. Durante o processo de irrigação e aspiração, ocorreu a fratura de uma navitip no interior do conduto.

Diante da aceitação do tratamento proposto, houve a assinatura do Termo de Consentimento Livre e Esclarecido (TCLE) e da Autorização de Uso de Imagem e a submissão do trabalho de Conclusão de Curso na plataforma Brasil, onde ainda está em análise.

Após identificação da fratura, procedeu-se a realização do exame radiográfico, para que pudéssemos visualizar o instrumento, e posteriormente dar início ao processo de remoção (figura 1).



Figura 1: Raio X inicial - imagem radiopaca intracanal

Realizou-se antissepsia intra-bucal com bochecho de clorexidina 0,12% por um minuto, com fins de redução de microrganismos. Foi utilizada para o procedimento, o anestésico articaína 4% com epinefrina 1:100.000 (DFL®,Brasil) e posterior isolamento absoluto do dente, conforme figuras 2 e 3.

10.70614/x2xrjg18
Direitos autorais: © 2024 pelos autores. Creative Commons Attribution (CC BY) (https://creativecommons.org/licenses/by/4.0/).



Figura 2: Aspecto inicial - elemento devidamente isolado pronto para receber o tratamento



Figura 3: Anestésico utilizado - Articaína

O início do processo de remoção do instrumento fraturado foi realizado com o auxílio da lima do tipo Hedstroem primeira série de número 15 medindo 25mm (Figura 4A e 4B), no sentido apical ao redor do fragmento, buscando ultrapassar o mesmo, com movimento de torção e força de tração no sentido cervical a fim de remove-lo.



Figura 4 A: Início do processo de remoção do instrumento com o auxílio da lima hedstroem

10.70614/x2xrjg18

Direitos autorais: © 2024 pelos autores. Creative Commons Attribution (CC BY) (https://creativecommons.org/licenses/by/4.0/).



Figura 4 B: Processo de remoção do instrumento com o auxílio da lima hedstroem

O material utilizado no processo de irrigação foi o Hipoclorito de Sódio (NaOCI) (Figura 5), que é o irrigante intracanal mais usado universalmente devido à capacidade de dissolução da polpa e às suas características como agente antimicrobiano[16].

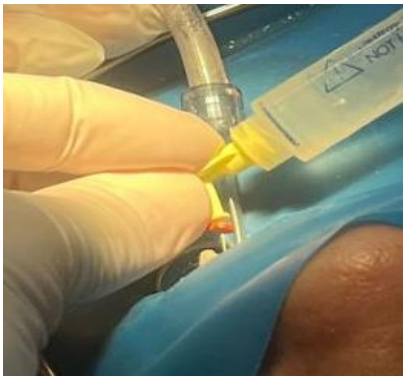

Figura 5: Irrigação com hipoclorito e aspiração

A fim de preparar o terço coronário e eliminar interferências nas paredes do conduto, para que se amplie o espaço para a introdução da lima, utilizamos a brocas gates gildden, realizando movimentos de bicadas sempre com cautela e garantindo que os condutos estejam devidamente irrigados. (Figura 6)

10.70614/x2xrjg18

Direitos autorais: © 2024 pelos autores. Creative Commons Attribution (CC BY) (https://creativecommons.org/licenses/by/4.0/).



Figura 6: Melhoria do terço coronário da com auxílio da broca gates gildden.

A remoção do instrumento metálico se deu após limagem, sendo utilizada a lima de número 15 do tipo Hedstroem (primeira série). Nessa etapa o fragmento medindo aproximadamente 14mm foi extraído juntamente com a lima possibilitando extração pinçada (Figura 7)



Figura 7: Fragmento removido e lima utilizada.

Posterior à remoção do fragmento, deu-se continuidade ao tratamento endodôntico com a finalização do preparação químico-mecânico dos condutos e posterior obturação dos canais radiculares, conforme ilustrado nas figuras 8A, 8.B, 9, 10 e 11.

10.70614/x2xrjg18

Direitos autorais: © 2024 pelos autores. Creative Commons Attribution (CC BY) (https://creativecommons.org/licenses/by/4.0/).



Figura 8A: Prova do cone principal 30

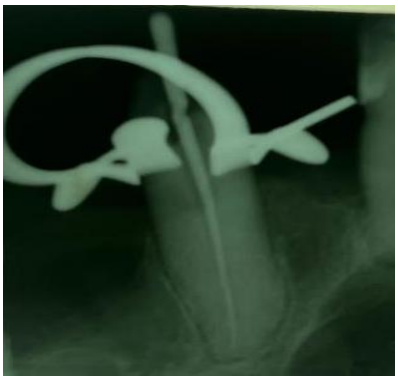

Figura 8.B: Raio x da prova do cone principal



Figura 9: Cone principal 30 e cones quatro acessórios FF



Figura 10: Aspecto após o corte e condensação com calcador de paiva

10.70614/x2xrjg18

Direitos autorais: © 2024 pelos autores. Creative Commons Attribution (CC BY) (https://creativecommons.org/licenses/by/4.0/).

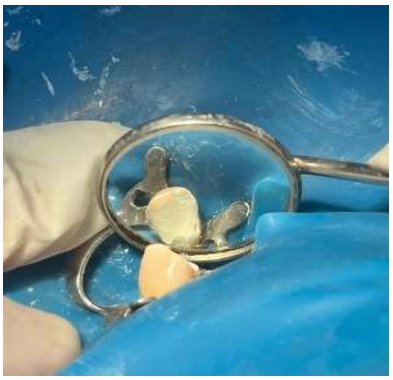

Figura 11: Aspecto final devidamente selado com obturador provisório



Figura 12: Raio-x final do procedimento

DISCUSSÃO

Durante a anamnese, após relatar dor latejante, observou-se características sugestiva de pulpite irreversível. Mediante análise clínica, o protocolo indicado foi a endodontia do canal radicular. No decorrer do processo houve uma intercorrência, nesse caso, a fratura de um instrumento. No entanto, obteve-se resultado satisfatório após a sua remoção e o tratamento se deu com sucesso.

O fragmento fraturado do caso em questão, se tratou de uma agulha da seringa de irrigação, comercialmente conhecida como navitip. Para a remoção de fragmentos há de se considerar a localização do instrumento para que se possa optar por uma decisão quanto a remoção. Nesse caso, foi utilizada lima hedstroem, que, segundo Cohen e Hargreaves (2007)[11], é uma técnica que necessita de espaço no canal em torno do fragmento, para que este seja removido.

10.70614/x2xrjg18

Direitos autorais: © 2024 pelos autores. Creative Commons Attribution (CC BY) (https://creativecommons.org/licenses/by/4.0/).

As limas são introduzidas no sentido apical em dois ou três pontos ao redor do instrumento e foi um método eficaz no caso apresentado.

Conforme Cohen e Hargreaves (2007)[11], a presença de um instrumento fraturado no canal não predispõe o dente a problemas pós-operatórios, mas sim a presença de necrose e de polpa infectada que determina o prognóstico, que é mais favorável quando a fratura acontece na fase final da instrumentação.

Lopes Pereira et al. (2011)[7] ressaltam que durante o preparo químico-mecânico de um canal radicular, os instrumentos endodônticos sofrem tensões extremamente adversas que variam com a anatomia do canal, com as dimensões dos instrumentos e com a habilidade do profissional.

No processo endodôntico, um dos pré-requisitos para que o tratamento radicular tenha sucesso é a eficiente remoção da smear layer das paredes dentárias, feita através da irrigação, pois esse método potencializa a ação da substância química auxiliar, aumentando a capacidade de desinfecção e desbridamento dos canais.

Segundo Leoni et al. (2017)[16], na irrigação manual convencional uma agulha bisel é adaptada a uma seringa, excedendo uma pressão positiva em direção apical, deve ser posicionada aproximadamente 1-2 mm do comprimento do trabalho - tipo de trabalho que exige um largo volume de solução irrigante para alcançar a desinfecção necessária do canal radicular.

Vale ressaltar que os autores citados concordam que a instrumentação, o preparo químico-mecânico, os protocolos de irrigação, apresentam ótima ação, uma vez que reduzem os detritos, preparando as paredes dentárias e o interior do canal para o sucesso do tratamento endodôntico. Cabe ressaltar que os mesmos corroboraram com o caso apresentado à medida que suas observações embasaram o estudo e a discussão em torno do caso apresentado

Em se tratando do caso específico desta discussão, apesar do incidente, a sequência do tratamento foi realizado com eficácia e recomenda-se a preservação do mesmo com acompanhamento radiográfico.

10.70614/x2xrjg18
Direitos autorais: © 2024 pelos autores. Creative Commons Attribution (CC BY) (https://creativecommons.org/licenses/by/4.0/).

CONCLUSÃO

A endodontia é uma especialidade odontológica complexa, que admite uma variedade de materiais e instrumentos diferentes, bem como técnicas cada vez mais inovadoras. As etapas do procedimento endodôntico são imprescindíveis para o seu sucesso, dentre elas a irrigação do canal radicular. No percurso do tratamento podem ocorrer acidentes como a fratura de instrumentos endodônticos dentro do canal, alterando o plano de tratamento. O conhecimento e a habilidade do profissional, além do correto protocolo, são imprescindíveis para a imediata solução do problema.

REFERÊNCIAS

1. Souza, J. P., Oliveira, L. K.L., Araújo, W. R., Lopes, L. P. B., Instrumentação endodôntica mecanizada e suas evoluções- Revisão de literatura. 2020. Braz. J. Of Develop., Curitiba, v.6, n.12,p.96231-96240.

2. Ramos MD. Remoção de instrumento fraturado e prognóstico do tratamento endodôntico após fratura. Monografia apresentada à Associação Paulista de Cirurgiões Dentista Regional de Santo André. São Paulo, 2009. Disponível em:https://www.imed.edu.br/Uploads/3f847104-1d63-43a6-b47a0ce512ee1236.pdf

3. Oliveira Santos, S., et al. Tratamento Endodôntico Em Dentes Com Instrumentos Fraturados: Relato De Um Caso Clínico, 2014. Disponível em:<https://bdigital.ufp.pt/bitstream/10284/5558/1/PPG_25658.pdf> Acesso em 08/05/2023.

4. Khalid H. Alomairy. Evaluating Two Techniques on Removal of Fractured Rotary Nickel-Titanium Endodontic Instruments from Root Canals: An In Vitro Study. JournalofEndodontics - JOE 2009, 35(4):559- 562. Disponível em:<https://www.ncbi.nlm.nih.gov/pubmed/19345805> Acesso em 10/05/2023.

5. Melo, Carvalho, M., Comparação entre instrumentação mecanizada e instrumentação manual. Repositório U.L. Universidade de Lisboa. 2021.

6 Soares I, J.; Goldberg, F. Endodontia: técnica e fundamentos. Ed. Artmedia, ed. 1. Porto Alegre, RS, Brasil, 2001.

7. Pereira Lopes, H., et al. Fractura dos instrumentos endodônticos. Recomendações clínicas, 2011. Revista Brasileira de Odontologia, 68, pp. 152-6

8. Santos, J. V., Hilário, J. S., Carvalho, R. K. H. C., Silva, L. H. V., Lins, T. R. S., Mello, E. L., L, I. P. L. Fratura de limas endodônticas no canal radicular: revisão de literatura. Brazilian Journal of Health Review, Curitiba, 2021, v.4, n.3, p. 11983-11994 may./jun.

10.70614/x2xrjg18

Direitos autorais: © 2024 pelos autores. Creative Commons Attribution (CC BY) (https://creativecommons.org/licenses/by/4.0/).

9. Haapasalo, M. et al. Irrigation in endodontics. 2014. British Dental Journal, v. 216, n. 6,p.299-303, mar. Disponível em: <https://www.nature.com/articles/sj.bdj.2014.204> Acesso em: 06/05/2023

10. Ruddle C. J. Nonsurgical retreatment. Journal of endodontics, 2004. 30(12), 827–845. Disponível em: <https://www.endoruddle.com/tc2pdfs/49/NSRCTOverview_Jun2004.pdf> acesso em 07/05/2023.

11. Cohen, S. e Hargreaves, K. Cohen Caminhos da Polpa. Rio de Janeiro. Elsevier, 2007.

12. Suter, B., Lussi, A. e Sequeira, P. Probability of removing fractured instruments from root canals. International Endodontic Journal, 2005, 38, pp. 112-23.

13. Frota LMA, Aragão MGB, Vasconcelos BC. Removal of Separated Endodontic K-File with the Aid of Hypodermic Needle and Cyanoacrylate. Hindawi 2016, 2016:4. Disponível em:https://www.ncbi.nlm.nih.gov/pmc/articles/PMC5066008/

14. Parashos P, Messer HH. Rotary NiTi instrument fracture and its consequences. J Endod. 2006 Nov;32(11):1031-43. Disponível em:https://www.ncbi.nlm.nih.gov/pubmed/17055902. Acesso em 09/05/2023.

15. Estrela, C. et al. Mechanism of Action of Sodium Hypochlorite, Brazilian Dental Journal, 2002, 13(2), pp.113-117.

16. Leoni G. et al. Ex vivo evaluation of four fifinal irrigation protocols on the removal of hard-tissue debris from the mesial root canal system of mandibular fifirst molars. International Endodontic Journal, 2017, 50,pp 398–406.

10.70614/x2xrjg18

Direitos autorais: © 2024 pelos autores. Creative Commons Attribution (CC BY) (https://creativecommons.org/licenses/by/4.0/).