Revista Clínica de Odontologia

Hipomineralização molar-incisivo - HMI: relato de caso clínico

Recebido: 25-08-2023 | Aceito: 25-11-2023 | Publicado: 17-10-2024

Ana Beatriz Monteiro Sarmento
Faculdade do Amazonas (IAES), Brasil.
E-mail: anabeatriz_msarmento18@outlook.com.br

Diana Fernandes de Melo
Faculdade do Amazonas (IAES), Brasil.
E-mail: dianafmelo123@gmail.com

Fernando dos Santos Gonçalves Junior
Faculdade do Amazonas (IAES), Brasil.
E-mail: nando.contato92@gmail.com

Guilherme Motta Antunes Ferreira
Faculdade do Amazonas (IAES), Brasil.
E-mail: guimottantferreira@gmail.com

Luã Lopes Borges
Faculdade do Amazonas (IAES), Brasil.
E-mail: lua.diretoria.iaes@gmail.com

Alberto Tadeu do Nascimento Borges
Faculdade do Amazonas (IAES), Brasil.
E-mail: atadeuborges@gmail.com

Zobélia Maria de Souza Lopes
Faculdade do Amazonas (IAES), Brasil.
E-mail: zobelialopes@gmail.com

Kathleen Rebelo de Sousa
Faculdade do Amazonas (IAES), Brasil.
E-mail: kathleenrebelo@gmail.com

Como citar: Sarmento ABM, Melo DF, Gonçalves Junior FS, Ferrerira GMA, Borges LL, Borges ATN, et al. Hipomineralização molar-incisivo - HMI: relato de caso clínico. Revista Clínica de Odontologia. 2023;5(1):95-108.

RESUMO

A Hipomineralização Molar Incisivo (HMI) é um defeito qualitativo no esmalte dentário que acomete um ou mais molares permanentes, onde podemos ter também o envolvimento dos incisivos permanentes. O objetivo deste trabalho foi relatar um caso clínico de Hipomineralização Molar-Incisivo (HMI) seguindo uma escolha de tratamentos de acordo com as diferentes gravidades presentes na paciente. O relato de caso é de uma paciente, 12 anos, gênero feminino, que compareceu a clínica de Odontopediatria da Faculdade do Amazonas - IAES acompanhada de sua responsável, com a seguinte queixa principal: "quero tirar essas manchas". No exame extra

e intrabucal, observou-se opacidades demarcadas variando da coloração amarela e marrom nos elementos 26 e 17 e branca a amarela nos elementos dentários 11, 21, 23. Os tratamentos propostos foram, a confecção de restaurações estéticas em resina composta nos elementos 11, 21, e 23 e a proservação com verniz fluoretado após a profilaxia prévia nos molares 17 e 26. Conclui-se que, é muito importante que o cirurgião-dentista saiba identificar a HMI, a fim de eleger o melhor tratamento para cada paciente com diferentes níveis de severidade. E dessa forma, proporcionamos resultados satisfatórios tanto na execução do tratamento de escolha, quanto na vida da paciente, sanando a sua queixa principal.

Palavras-chave: Esmalte dentário. Hipomineralização molar. Sensibilidade dentária.

ABSTRACT

Molar Incisor Hypomineralization (MIH) is a qualitative defect in the dental enamel that affects one or more permanent molars, where the permanent incisors may also be involved. The objective of this work was to report a clinical case of Molar-Incisor Hypomineralization (MIH) following a choice of treatments according to the different severities present in the patient. The case report is of a patient, 12 years old, female, who attended the Pediatric Dentistry clinic of Faculdade do Amazonas - IAES accompanied by her guardian, with the following main complaint: "I want to remove these stains". In the extra and intraoral examination, marked opacities ranging from yellow to brown in elements 26 and 17 and white to yellow in dental elements 11, 21, 23 were observed. 11, 21, and 23 and proservation with fluoride varnish after previous prophylaxis on molars 17 and 26. It is concluded that it is very important for the dental surgeon to know how to identify MIH in order to choose the best treatment for each patient with different levels of severity. And in this way, we provide satisfactory results both in the execution of the treatment of choice and in the patient's life, remedying her main complaint.

Keywords: Dental enamel. Molar hypomineralization. Tooth sensitivity.

INTRODUÇÃO

A Hipomineralização Molar Incisivo (HMI) é um Defeito no Desenvolvimento do Esmalte (DDE), que ocorre no período de maturação dentária inibindo o crescimento de cristais de hidroxiapatitas, que posteriormente, apresenta um defeito qualitativo e de etiologia multifatorial, podendo afetar um ou mais molares permanentes, como ou sem o envolvimento dos incisivos e podendo até mesmo, comprometer a dentição decídua[1,2].

A formação do esmalte dentário dá-se pela atividade celular dos ameloblastos, que são células extremamente sensíveis as alterações sistêmicas e

10.70614/2z4w0s07

Direitos autorais: © 2024 pelos autores. Creative Commons Attribution (CC BY) (https://creativecommons.org/licenses/by/4.0/).

locais, levando assim, a diversas alterações no desenvolvimento do esmalte dentário que afetam tanto a dentição decídua quanto a permanente[3].

Essas alterações no desenvolvimento do esmalte podem ser classificadas como hipoplasia e hipomineralização. A hipoplasia apresenta um defeito quantitativo no esmalte, que é quando ocorre uma deficiência na formação da espessura do esmalte, e subdividindo-se em amelogênese imperfeita e hipoplasia de Turner. A hipomineralização, apresenta um defeito qualitativo no esmalte dentário, que é uma alteração na translucidez do esmalte, mas sem alteração na sua espessura, e que se subdivide em fluorose e hipomineralização molar incisivo[4,5].

A sua etiologia ainda é idiopática, mas acredita-se que os problemas sistêmicos ocorridos na vida intrauterina até os 6 anos de idade podem estar diretamente relacionadas à HMI, tais como: complicações durante os períodos pré-natal, perinatal e pós-natal, baixa peso ao nascer, doenças respiratórias, febres recorrentes, uso de antibióticos, doenças metabólicas, deficiências na absorção de cálcio e fosfato, asma, pneumonia, otite média, dioxina do leite materno, amigdalite, amigdalectomia e erupção cutânea[6,7,8].

As características clínicas da HMI podem variar de acordo com a gravidade em que o esmalte dentário se apresenta, podendo conter opacidades nas colorações branca, amarelada, acastanhada ou amarronzada, com superfície lisa e consistência porosa. Podemos verificar também um comprometimento estrutural do esmalte por sua alta porosidade no decorrer do tempo e até mesmo uma quebra pós-eruptiva, levando assim, alterações funcionais, manifestação de dor, hipersensibilidade, surgimento de lesões de cárie e problemas psicossociais para o paciente[9,10].

Um diagnostico diferencial é de extrema importância, visto que a HMI é confundida constantemente com outros defeitos no desenvolvimento do esmalte (DDE) como as: hipoplasia de Turner, amelogênese imperfeita e fluorose[11].

A hipoplasia de Turner apresenta ranhuras imperceptíveis, manchas esbranquiçadas até uma coloração amarelo-pardo com irregularidades na coroa, uma diminuição na dimensão e acometem mais os pré-molares[12]. Na

10.70614/2z4w0s07
Direitos autorais: © 2024 pelos autores. Creative Commons Attribution (CC BY) (https://creativecommons.org/licenses/by/4.0/).

amelogênese imperfeita todos os dentes são acometidos, apresentando uma espessura coronária normal, desgaste rápido do tecido pós-erupção e sempre tendo associação hereditária[13]. E a fluorose é causada pela ingestão excessiva de dentifrícios fluoretados, apresentando manchas simétricas e difusas, opacas/brancas e a quantidades de dentes acometidos depende do tempo de exposição ao flúor[14].

O tratamento em pacientes com HMI, pode variar de acordo com o atual estado bucal e dentário, onde pode ser feito diversos tratamentos, como: acompanhamento preventivo com aplicação de verniz fluoretado, restauração, coroa metálica e exodontia, em último caso. A decisão sobre qual tratamento empreender é complexo e depende também de vários fatores, pois temos que avaliar, o grau de severidade do defeito de esmalte, a idade do paciente, nível socioeconômico e expectativas do paciente e reponsáveis[15,16].

A utilização da resina composta tem mostrado um bom resultado em dentes com HMI leve e moderada, com um bom controle da umidade. Com a utilização das resinas compostas podemos preservar o máximo de estrutura dental, devolver a anatomia, função, a oclusão e um sorriso mais estético, onde possibilita uma melhora no bem-estar psíquico-social do paciente. Tendo como desvantagem o tamanho do acometimento da HMI na coroa, visto que isso implica na adesão do material devido a grande quantidade de esmalte poroso[17].

A adesão no esmalte com hipomineralização pode ser eficaz quando apresenta uma menor área acometida pela alteração e uma menor quantidade de porosidade no esmalte. Tendo assim, um menor comprometimento na formação da camada hibrida, e consequentemente, uma adesão satisfatória da resina composta[19,20].

O objetivo deste trabalho foi relatar um caso clínico de Hipomineralização Molar-Incisivo (HMI) seguindo uma escolha de tratamentos de acordo com as diferentes gravidades presentes na paciente.

10.70614/2z4w0s07
Direitos autorais: © 2024 pelos autores. Creative Commons Attribution (CC BY) (https://creativecommons.org/licenses/by/4.0/).

RELATO DE CASO

Paciente M.G.F, 12 anos, 50kg, gênero feminino, parda, compareceu a clínica de Odontopediatria da Faculdade do Amazonas - IAES acompanhada de sua responsável, com a seguinte queixa principal: “quero tirar essas manchas”. Onde, através da anamnese a mãe relatou que os dentes já haviam sido restaurados, mas as restaurações sempre caiam e a paciente ainda relatou ter hipersensibilidade as bebidas frias.

Realizado o exame extra e intrabucal, observou-se opacidades demarcadas variando da coloração amarela e marrom nos elementos 26 e 17 e branca a amarela nos elementos dentários 11, 21, 23.

Ainda no exame clínico observou-se nos elementos 11, 21 e 23 (Figura 1) presença de manchas com opacidades de coloração branca e amarelada na face vestibular sem perda da estrutura do esmalte. O elemento (17) apresentou uma mancha com opacidade em quase toda a sua coroa na cor amarelo-amarronzada, e o elemento (26) apresenta mancha com opacidades de coloração amarelada na face vestíbulo oclusal (Figura 2).



Figura 1 – Vista frontal. Opacidades brancas e amareladas nos incisivos 11 e 21, e no canino 23.

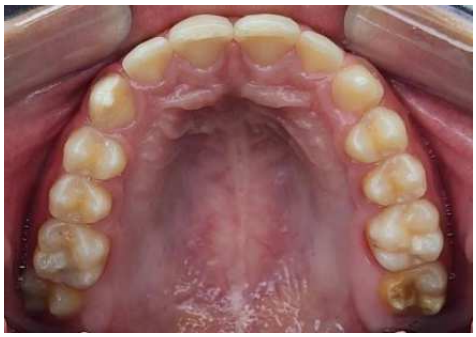

Figura 2 – Vista oclusal. Opacidade amarelada no molar 26 e opacidade amarelo/marrom no molar 17.

10.70614/2z4w0s07

Direitos autorais: © 2024 pelos autores. Creative Commons Attribution (CC BY) (https://creativecommons.org/licenses/by/4.0/).

Os tratamentos propostos foram, a confecção de restaurações estéticas em resina composta nos elementos 11, 21, e 23 com um pequeno desgaste da estrutura em volta da lesão. E nos molares 17 e 26, a preservação com verniz fluoretado após a profilaxia prévia.

Diante da aceitação, dos tratamentos propostos, pela paciente e a responsável, houve a assinatura do Termo de Consentimento Livre e Esclarecido (TCLE) (Anexo A), o Termo de Assentimento para Criança e Adolescente (Anexo B), a Autorização de Uso de Imagem (Anexo C) e a submissão do Trabalho de Conclusão de Curso na Plataforma Brasil (Anexo D), aguardando análise.

Realizou-se profilaxia com a Pasta Profilática Odahcam (Dentsply Sirona®) e escova de Robson (Figura 3). Em seguida, a técnica de fluorterapia com verniz fluoretado foi empregada por quadrante nos dentes afetados pela HMI, iniciando a aplicação nas faces vestibulares dos elementos 11, 21, 23 e 26 e em toda coroa do molar permanente 16 com uma fina camada de verniz Enamelast (Ultradent®) (Figura 4).

Após a aplicação a paciente foi instruída a não ingerir alimentos sólidos, para que houvesse uma maior durabilidade da ação do verniz nos dentes aplicados, dando continuidade a cada semana por quatro semanas.

Com um mês de proservação, observou-se através de exame clínico que não houve nenhuma progressão da lesão. E com isso, a paciente não apresentou queixas de hipersensibilidades e não constatamos alterações clínicas nos elementos dentários tratados.



Figura 3 - Profilaxia com pasta profilática e escova de Robson.

10.70614/2z4w0s07

Direitos autorais: © 2024 pelos autores. Creative Commons Attribution (CC BY) (https://creativecommons.org/licenses/by/4.0/).



Figura 4 - Aplicação do verniz Enamelast (Ultradent®).

Prontamente as sessões de aplicação de verniz de flúor, ocorreu a seleção da cor da resina composta em dente sadio (Figura 5), e posteriormente, a confecção do bisel na vestibular com a broca diamantada 1190F em toda extensão da lesão para proporcionar uma área de maior retenção (Figura 6), logo depois o condicionamento com ácido fosfórico 35% Ultra Etch (Ultradent®) foi aplicado por um tempo de 30 segundos em superfície de esmalte (Figura 7), seguida de lavagem com o jato de água pelo dobro de tempo (60 segundos), secou-se com jato de ar para aplicação do adesivo Adper Single Bond (3M Espee®) (Figura 8) seguido de fotopolimerização.

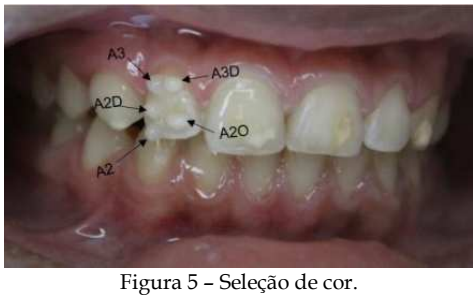

Figura 5 – Seleção de cor.



Figura 6 - Confecção do bisel com broca diamantada 1190F.

10.70614/2z4w0s07

Direitos autorais: © 2024 pelos autores. Creative Commons Attribution (CC BY) (https://creativecommons.org/licenses/by/4.0/).



Figura 7 - Aplicação do ácido fosfórico 35% Ultra Etch (Ultradent®).



Figura 8 - Aplicação do adesivo Adper Single Bond (3M Espee®).

A inserção da resina composta pela técnica incremental. Onde aplicou-se uma fina camada da resina composta Forma TM (Ultradent®) na cor A2D nas lesões amareladas com a espátula de resina nº2 LM Colors (Steel Max®), para que ocorresse a diminuição da opacificação amarelada da lesão (Figura 9). Fez também, a utilização do pincel da Tokuyama n°24 para uma melhor acomodação e proporcionar uma lisura da resina (Figura 10) e fotoativação por 40 segundos.

Logo depois, a inserção de uma fina camada da resina composta na cor A2 da Spectra Smart (Dentsply Sirona®) em toda extensão da face vestibular com a espátula Almore nº2 LM Colors (Steel Max®) (Figura 11), acomodação com a espátula e com o pincel, e fotopolimerização por 40 segundos.



Figura 9 - Inserção da resina composta Forma TM (Ultradent®) na cor A2D.

10.70614/2z4w0s07

Direitos autorais: © 2024 pelos autores. Creative Commons Attribution (CC BY) (https://creativecommons.org/licenses/by/4.0/).



Figura 10 - Acomodação da resina com um pincel e fotopolimerização.



Figura 11 - Inserção da resina composta na cor A2 da Spectra Smart (Dentsply Sirona®).

Após 48 horas, realizou-se o acabamento com as pontas polidoras do Kit Utra-Gloss (American Burrs®) da granulação mais grossa para a mais fina (Figura 12, 13 e 14), o polimento foi realizado com a escova pelo de cabra do Kit Utra-Gloss (American Burrs®) com a pasta de polimento nanodiamantada (American Burrs®) (Figura 15) e um polimento final com o disco de feltro (Figura 16). O mesmo processo foi realizado aos elementos dentário 11 e 23 . A comparação com antes e depois (Figura 17 e 18).



Figura 12 - Acabamento com a ponta polidora de granulação grossa do Kit Utra-Gloss (American Burrs®).

10.70614/2z4w0s07

Direitos autorais: © 2024 pelos autores. Creative Commons Attribution (CC BY) (https://creativecommons.org/licenses/by/4.0/).



Figura 13 - Acabamento com a ponta polidora de granulação média do Kit Utra-Gloss (American Burrs®).



Figura 14 - Acabamento com a ponta polidora de granulação fina do Kit Utra-Gloss (American Burrs®).



Figura 15 - Polimento com a escova pelo de cabra com a pasta de polimento nanodiamantada (American Burrs®).



Figura 16 - Polimento com disco de feltro.



Figura 17 - Antes.

10.70614/2z4w0s07

Direitos autorais: © 2024 pelos autores. Creative Commons Attribution (CC BY) (https://creativecommons.org/licenses/by/4.0/).



Figura 18 – Depois.

DISCUSSÃO

De acordo com Lustosa et al.[1], a hipomineralização molar-incisivo é um defeito qualitativo que ocorre durante o desenvolvimento do esmalte dental, podendo afetar um ou mais molares permanentes e estar associado ou não aos incisivos, apresentando diferentes graus de severidade. No entanto, há evidências de segundos pré-molares e caninos permanentes envolvidos, assim como alguns dentes decíduos. No caso clínico apresentado, foi possível observar a presença da anomalia nos molares permanentes com acometimento também dos centrais superiores e caninos superiores.

No estudo realizado por Cunha et al.[2], afirmam que clinicamente, o esmalte apresenta-se com uma opacidade demarcada, uma coloração branca, amarelada ou acastanhada, de superfície lisa e com uma consistência porosa. Por ser um defeito hipomineralizado, não altera na espessura dessa camada, no entanto, por ser porosa, sua resistência às forças é baixa sendo susceptíveis a fraturas pós-erupção do dente, especialmente, sob influências de forças mastigatórias. No caso clínico apresentado, foi observado a presença de opacidades demarcadas nas colorações amareladas e acastanhadas, mas sem fraturas pós-eruptivas nos elementos afetados e apenas danos estéticos.

Bekes et al.[18] afirmam que os pacientes acometidos pela HMI podem apresentar diversos problemas clínicos. Dependendo da gravidade, os dentes MIH podem apresentar desgaste rápido, perda de esmalte, aumento da suscetibilidade a cáries, perda de obturações e, acima de tudo, hipersensibilidade severa, muitas vezes resultando em desconforto severo. Com relação à

10.70614/2z4w0s07
Direitos autorais: © 2024 pelos autores. Creative Commons Attribution (CC BY) (https://creativecommons.org/licenses/by/4.0/).

hipersensibilidade, as crianças frequentemente relatam que bebidas e refeições quentes e frias ou doces, escovação de dentes e até fluxo de ar causam dor. Neste caso, a paciente relatou sensibilidade ao tomar bebida gelada, causando um leve desconforto, mas não apresentava sensibilidade na escovação.

O diagnóstico de HIM, conforme Kuklik et al.[9], deve seguir a proposta da Academia Europeia de Odontopediatria (EAPD), em que pelo menos um primeiro molar deve apresentar opacidade demarcada, fratura pós-eruptiva, a presença de restauração atípica ou exodontia devido à condição. As opacidades foram classificadas de acordo com sua coloração em branco, amarelo ou marrom. As opacidades demarcadas foram consideradas lesões leves, enquanto fraturas pós-eruptivas, restaurações atípicas e exodontia MIH foram consideradas graves. No caso presente, foi observado que mais de um molar foi acometido pela anomalia com apenas opacidades com diferentes colorações levando a entender de que se trata de lesões leves.

Segundo Butera et al.[6], a decisão sobre a escolha do tratamento deve ser feita individualmente, levando em consideração a gravidade das lesões, a sintomatologia do dente afetado, a idade e as expectativas estéticas do paciente. A terapia deve, portanto, incluir prevenção, recuperação, tratamento imediato e planejamento de longo prazo. No caso clínico apresentado foi realizado o tratamento com resina composta nos dentes anteriores e aplicação de verniz fluoretado semanalmente nos dentes posteriores pois a paciente apresentava uma boa higienização.

Segundo Silva-Júnior et al.[17], a resina composta é o material restaurador de escolha para o tratamento de dentes com MIH leve ou moderada, mesmo em molares, pois tem sucesso a longo prazo em dentes permanentes. Onde o mesmo mostra que o resultado estético final levou a uma mudança no comportamento psicossocial da paciente. O mesmo, foi observado no tratamento aplicado no caso clínico e o relato significativo da diminuição da hipersensibilidade e satisfação tanto da paciente quanto de suas pais.

10.70614/2z4w0s07
Direitos autorais: © 2024 pelos autores. Creative Commons Attribution (CC BY) (https://creativecommons.org/licenses/by/4.0/).

CONCLUSÃO

É muito importante que o cirurgião-dentista saiba identificar a HMI, a fim de eleger o melhor tratamento para cada paciente com diferentes níveis de severidade. E dessa forma, proporcionamos resultados satisfatórios tanto na execução do tratamento de escolha, quanto na vida da paciente, sanando a sua queixa principal.

REFERÊNCIAS

1. Lustosa PA, Ferreira RB, Vieira LDS. Hipomineralização molar incisivo: revisão de literatura. R Odontol Planalt Cent. 2020.

2. Cunha LS, Lima CC, Braga LLA, Andrade CM de O, Caixeta DAF, Dietrich L. Molar-Incisor Hypomineralization in Permanent Teeth: Literature Review. Research, Society and Development, [S. l.], v. 9, n. 11, p. e889119653, 2020.

3. Alves MC de O, Camargos BS de F, Carvalho T de A, Machado FC. Clinical protocols in Molar-Incisor Hypomineralization (MIH): an integrative literature review . Research, Society and Development, [S. l.], v. 10, n. 13, p. e561101321605, 2021

4. Correa MSNP. Conduta clínica e psicológica na odontopediatria – Cap 33 Hipomineralização Molar Incisivo: um desafio na clínica odontopediatra, pg.335. 2. ed. São Paulo: Santos, 2013. 604p. ISBN 978-85-412-0303-6.

5. Kühnisch J, Standl M, Hickel R, Heinrich J. Molaren-Inzisiven-Hypomineralisation (MIH). Häufigkeit und mögliche Ursachen unter besonderer Berücksichtigung der Ergebnisse aus den Münchner Geburtskohorten GINIplus und LISA. Bundesgesundheitsbl 64, 924–930 (2021).

6. Butera A, Maiorani C, Morandini A, Simonini M, Morittu S, Barbieri S, Bruni A, Sinesi A, Ricci M, Trombini J, Aina E, Piloni D, Fusaro B, Colnaghi A, Pepe E, Cimarossa R, Scribante A. Assessment of Genetical, Pre, Peri and Post Natal Risk Factors of Deciduous Molar Hypomineralization (DMH), Hypomineralized Second Primary Molar (HSPM) and Molar Incisor Hypomineralization (MIH): A Narrative Review. Children 2021, 8, 432.

7. Cardoso M, Moreira KMS, Cardoso AA, Rontani RMP. CPP-ACP complexe as an alternative to treatment of incisor molar hypomineralization: case report. RGO, Rev Gaúch Odontol. 2019;67: e 20190035.

8. Bagattoni S, Carli E, Gatto MR, Gasperoni I, Piana G, Lardani L. Predisposing factors involved in the aetiology of Molar Incisor Hypomineralization: a case-control study. Eur J Paediatr Dent. 2022 Jun;23(2):116-120.

9. Kuklik HH, Cruz ITSA, Celli A, Fraiz FC, Assunção LRS. Molar incisor hypomineralization and celiac disease. Arq Gastroenterol • 2020. v. 57 nº 2 abr/jun.

10.70614/2z4w0s07

Direitos autorais: © 2024 pelos autores. Creative Commons Attribution (CC BY) (https://creativecommons.org/licenses/by/4.0/).

10. Vicioni-Marques F, Paula-Silva FW, Carvalho MR, Queiroz AM, Freitas O, Duarte MP, Manton DJ, Carvalho FK. Preemptive analgesia with ibuprofen increases anesthetic efficacy in children with severe molar: a triple-blind randomized clinical trial. J Appl Oral Sci. 2022;30:e20210538.

11. Lago JD, Restrepo M, Bussaneli DG, Cavalheiro JP, Souza JF, Santos-Pinto L, Cordeiro RCL, Jeremias F. Molar-Incisor Hypomineralization: Prevalence Comparative Study in 6 Years of Interval". The Scientific World Journal, vol. 2022, Article ID 4743252, 8 pages, 2022.
12. Campos PH, Santos VDRA, Guaré RO, Diniz MB. Dente Hipoplásico de Turner: relato de casos clínicos. Revista da Faculdade de Odontologia - UPF, [S. l.], v. 20, n. 1, 2015.

13. Azevedo MS, Goettems ML, Torriani DD, Romano AR, Demarco FF. Amelogênese imperfeita: aspectos clínicos e tratamento. RGO - Rev Gaúcha Odontol., Porto Alegre, v.61, suplemento 0, p. 491-496, jul./dez., 2013.

14. Santos CT, Picini C, Czlusniak GD, Alves FBT. Anomalias do esmalte dentário - revisão de literatura. Arch Health Invest (2014) 3(4): 74-81.

15. Temudo R, Neves P, Ventura I, Lopes L. A conservative approach to rehabilitate a molar-incisor hypomineralization case. RGO, Rev Gaúch Odontol. 2022; 70: e 20220010.

16. Somani C, Taylor GD, Garot E, Rouas P, Lygidakis NA, Wong FSL. An update of treatment modalities in children and adolescents with teeth affected by molar incisor hypomineralisation (MIH): a systematic review. Eur Arch Paediatr Dent 23, 39–64 (2022).

17. Silva-Junior MF, Assis RIF, Pazinatto FB. Molar incisor-hypomineralization: conservative approach. RGO, Rev Gaúch Odontol, Porto Alegre, v.64, n.2, p. 186-192, abr./jun., 2016.

18. Bekes K, Amend S, Priller J, Zamek C, Stamm T, Krämer N. Changes in oral health-related quality of life after treatment of hypersensitive molar incisor hypomineralization–affected molars with a sealing. Clin Oral Invest 25, 6449–6454 (2021).

19. Rodrigues L dos S, Assis PS de M, Martins AC, Finck NS. Current adhesive systems and main challenges in adhesion: narrative review. Research, Society and Development, [S. l.], v. 10, n. 10, p. e543101019206, 2021.

20. Ballikaya E, Ünverdi GE, Cehreli ZC. Management of initial carious lesions of hypomineralized molars (MIH) with silver diamine fluoride or silver-modified atraumatic restorative treatment (SMART): 1-year results of a prospective, randomized clinical trial. Clin Oral Invest 26, 2197–2205 (2022).

10.70614/2z4w0s07

Direitos autorais: © 2024 pelos autores. Creative Commons Attribution (CC BY) (https://creativecommons.org/licenses/by/4.0/).