Revista Clínica de Odontologia

Tratamento endodôntico em dentes decíduos associado à reabilitação oral estética e funcional: relato de caso

Recebido: 15-09-2023 | Aceito: 25-10-2023 | Publicado: 17-10-2024

Adriele Ormond Gomes da Cunha
Faculdade do Amazonas (IAES), Brasil.
E-mail: ormondcunhadriele@gmail.com

Diana Fernandes de Melo
Faculdade do Amazonas (IAES), Brasil.
E-mail: dianafmelo123@gmail.com

Jefter Haad Ruiz da Silva
Faculdade do Amazonas (IAES), Brasil.
E-mail: jefterhaad@hotmail.com

Luciana Aleixo dos Santos de Melo
Faculdade do Amazonas (IAES), Brasil.
E-mail: meloaleixoluciana@hotmail.com

Fernando dos Santos Gonçalves Junior
Faculdade do Amazonas (IAES), Brasil.
E-mail: nando.contato92@gmail.com

Guilherme Motta Antunes Ferreira
Faculdade do Amazonas (IAES), Brasil.
E-mail: guimottantferreira@gmail.com

Natália Stefany da Silva Pereira
Faculdade do Amazonas (IAES), Brasil.
E-mail: stefanynatalia70@gmail.com

Camila Valente Smith
Faculdade do Amazonas (IAES), Brasil.
E-mail: camilasmith2008@hotmail.com

Como citar: Cunha AOG, Melo DF, Silva JHR, Melo LAS, Gonçalves Junior FSG, Ferreira GMA, et al. Tratamento endodôntico em dentes decíduos associado à reabilitação oral estética e funcional: relato de caso. Revista Clínica de Odontologia. 2023;5(1):28-42.

RESUMO

A Odontopediatria é uma área dentro da odontologia dedicada aos cuidados da saúde bucal de bebês, crianças e até adolescentes. O principal foco dessa especialidade bem como o foco desse trabalho é promover a consciência sobre a importância de criar hábitos saudáveis a criança e a manutenção do dente decíduo no alvéolo até que seja feita de forma natural a troca pelos dentes permanentes. O tratamento endodôntico geralmente e proposto por duas principais causas: a cárie e o traumatismo dental o que é muito incidente na primeira infância. O presente trabalho teve por objetivo realizar um tratamento endodôntico em dentes decíduos (51 e 61) e posterior reabilitação estética dos elementos 51, 61, 52, 62 com resina composta. Pode-se concluir que a

reabilitação dos dentes decíduos anteriores se fez de extrema importância no ponto de vista estético, funcional e psicológico da criança. A utilização de manobras como endodontia em dentes decíduos bem como a associação de restaurações com resinas compostas se fez uma alternativa viável neste caso clínico, permitindo o reestabelecimento de forma, função e estética.

Palavras-chave: Dentes decíduos. Odontopediatria. Trauma dental. Endodontia.

ABSTRACT

Pediatric dentistry is an area within dentistry dedicated to oral health care for babies, children and even teenagers. The main focus of this specialty, as well as the focus of this work, is to promote awareness about the importance of creating healthy habits for children and maintaining the deciduous tooth in the alveolus until it is naturally replaced by permanent teeth. Endodontic treatment is usually proposed for two main causes: caries and dental trauma, which is very common in early childhood. The objective of this work was to carry out an endodontic treatment in deciduous teeth (51 and 61) and subsequent aesthetic rehabilitation of elements 51, 61, 52, 62 with composite resin. It can be concluded that the rehabilitation of the anterior deciduous teeth was extremely important from the aesthetic, functional and psychological point of view of the child. The use of maneuvers such as endodontics in deciduous teeth as well as the association of restorations with composite resins became a viable alternative in this clinical case, allowing the reestablishment of form, function and aesthetics.

Keywords: Deciduous teeth. Pediatric dentistry. Dental trauma. Endodontics.

INTRODUÇÃO

A cárie dentária é a doença crônica mais comum na infância e afeta negativamente a qualidade de vida das crianças acometidas. Mesmo com todos os avanços na Odontologia nos últimos tempos ainda se vê uma grande ocorrência da doença cárie precoce em crianças. Durante muito tempo se ouviu falar na cárie como uma doença infectocontagiosa, crónica e transmissível, resultante da atividade de bactérias específicas que aderem à superfície dentária, principalmente *Streptococcus mutans* (SM), que metabolizam açúcares para a produção de ácido que, ao longo do tempo, desmineraliza o esmalte[2].

Sua etiologia tem caráter multifatorial e envolve interações entre o substrato dental, microrganismo e dente, que são influenciados por outros

10.70614/ehcfng07

Direitos autorais: © 2024 pelos autores. Creative Commons Attribution (CC BY) (https://creativecommons.org/licenses/by/4.0/).

fatores, tais como tempo, composição, e frequência da dieta, saliva (fluxo, composição e capacidade de tampão), presença de flúor, condições socioeconômicas, e hábitos comportamentais do indivíduo e do meio em que ele está inserido[1].

Hoje já se sabe que a cárie dentária se trata de uma doença complexa causada pelo desequilíbrio no balanço entre o mineral do dente e o fluido do biofilme. O excesso de carboidratos na dieta muda a composição e estrutura dos biofilmes provocando a desmineralização dental[3].

A sacarose é o mais cariogênico dos açucares, e frente a um aumento no consumo de carboidratos fermentáveis (especialmente aumento na frequência), a produção de ácidos se intensifica, e os eventos de desmineralização não são compensados pelos de remineralização. Dessa forma, podemos dizer que a cárie dentária é uma doença biofilme-açúcar dependente[4].

A perda precoce em dentes decíduos, pode trazer o comprometimento estético induzindo alterações comportamentais o que torna a reconstrução desses elementos dentários de suma importância, pois evita que haja alterações nas funções de mastigação e fonética além de prevenir o desenvolvimento de hábitos para funcionais e o surgimento de problemas sociais e psicológicos, possibilitando que a criança tenha um desenvolvimento saudável[5].

O traumatismo é definido como lesão de extensão, intensidade e gravidade, que pode ter causas diversas: físicas, químicas ou psíquicas, ocorrendo de forma proposital ou acidental. Quando atinge o órgão dentário, o traumatismo pode resultar em lesão de esmalte, dentina, polpa, cemento, ligamento periodontal, tecido ósseo, com dano parcial ou total das unidades dentárias, causa distúrbios estéticos, psicológicos e sociais[6].

Na primeira infância, os menores estão na fase de desenvolvimento da marcha, começando a andar e associado a outros fatores fisiológicos e comportamentais, tais como a falta de coordenação motora, a curiosidade e a imprudência, eles sofrem muitas quedas. Nestas situações o trauma dental pode

10.70614/ehcfng07
Direitos autorais: © 2024 pelos autores. Creative Commons Attribution (CC BY) (https://creativecommons.org/licenses/by/4.0/).

ocorrer, seja no ambiente domiciliar ou escolar, sendo este último o local mais frequente[4,7].

Crianças do sexo masculino tendem a sofrer mais traumas na dentição decídua do que crianças do sexo feminino [4]. Um dos objetivos mais relevantes da Odontopediatria é a manutenção do dente decíduo em condições anátomo-funcionais até sua esfoliação fisiológica, já que a primeira dentição é a base fundamental para a oclusão correta, visto que a mesma serve como guia para posicionamento dos dentes permanentes sucessores[8].

Durante o atendimento à criança, é necessário que se faça uma avaliação criteriosa: anamnese, exame clínico, atendimento imediato e oportuno, além do acompanhamento radiográfico[9]. As consequências do trauma irão depender do grau de deslocamento do ápice radicular do dente decíduo, grau de lesão alveolar e estágio de formação do dente permanente, exigindo muita atenção e cuidado por parte do cirurgião-dentista[10]. A perda prematura de dentes decíduos poderá resultar em alterações no arco dentário, podendo ocasionar transtornos comportamentais e má-oclusão[11].

Se a perda do dente decíduo ocorrer entre os estágios 5 e 6 de Nolla, que é quando a raiz do dente permanente que irá substituir o decíduo ainda não está formada vai surgir um problema maior, pois forma uma espécie de fibrose que é chamada de cicatricial que retarda a erupção dos dentes permanentes e ocasionará o deslocamento dos dentes adjuntos e a extrusão dos elementos[12].

Quando os dentes decíduos apresentam inflamação pulpar irreversível ou necrose, decorrentes da doença cárie ou por traumatismo, e for possível sua manutenção no arco, o tratamento endodôntico está indicado[13].

Nesse sentido, à terapia endodôntica evita possíveis exodontias e confecção de mantenedores de espaço, como também é utilizada para preservar as funções mastigatórias, estéticas e fonéticas, que ainda estão em desenvolvimento, para que as crianças e os jovens tenham saúde na dentição decídua[6,11].

10.70614/ehcfng07
Direitos autorais: © 2024 pelos autores. Creative Commons Attribution (CC BY) (https://creativecommons.org/licenses/by/4.0/).

O tratamento endodôntico em dentes decíduos tem como principal função obter uma correta conformação dos canais radiculares, possibilitando uma adequada desinfecção. Os procedimentos realizados para a desinfecção dos canais radiculares variam desde a instrumentação manual e mecanizadas até utilização de agentes químicos, já que em alguns casos, ainda há persistência de bactérias dentro do conduto[9].

O presente trabalho teve por objetivo realizar um tratamento endodôntico em dentes decíduos (51 e 61) e posterior reabilitação estética dos elementos 51, 61, 52, 62 com resina composta.

RELATO DE CASO

O paciente C.H.O.C, gênero masculino, de 06 anos de idade, compareceu à clínica de graduação da disciplina de Odontopediatria na Faculdade do Amazonas – IAES, apresentando atividade de trauma em alguns dentes decíduos devido à queda da própria altura. Foi solicitada radiografia panorâmica, além de uma radiografia periapical para determinar o comprimento do elemento dental e verificar a presença de lesão periapical (Figura 1 A-B). Após o exame clínico e radiográfico, foi feito o plano de tratamento: realizou-se a adequação do meio bucal, seguida de orientação de higiene bucal e dieta, além da indicação de tratamento endodôntico dos incisivos superiores 51 e 61, ambos apresentavam fístula e o estágio de saúde pulpar estava necrótico além de propor restaurações estéticas nos elementos 52, 51, 61 e 62 pois apresentavam fraturas e incomodava a estética do paciente (Figura 2 A-B).

A responsável legal pelo paciente aceitou que seu filho aceitasse participar do estudo assinando o Termo de Consentimento Livre e Esclarecido (TCLE), Termo de Assentimento (TA). O trabalho foi submetido para avaliação do Comitê de Ética.

10.70614/ehcfng07
Direitos autorais: © 2024 pelos autores. Creative Commons Attribution (CC BY) (https://creativecommons.org/licenses/by/4.0/).



Figura 1 – (A): Radiografia panorâmica inicial, (B): Radiografiaia periapical inicial.

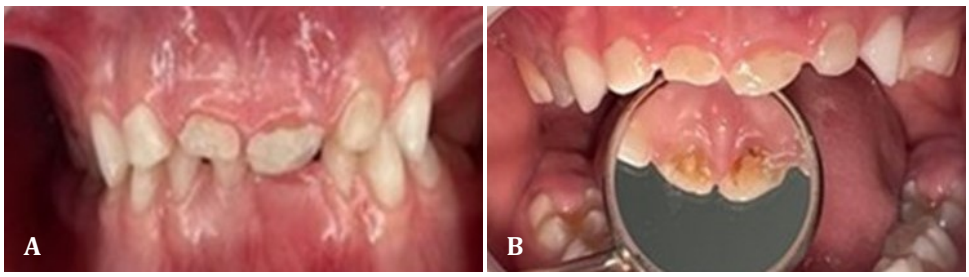

Figura 2 – (A): Aspecto clínico inicial, vista vestibular; (B): vista palatina.

O paciente apresentava diante do ambiente odontológico um comportamento negativo, o responsável do paciente relatou que ele teve várias experiências ruins no âmbito odontológico gerando traumas a criança. Procedeu-se, então um correto manejo e reforço positivo no qual após três semanas de contenção o paciente apresentou um comportamento satisfatório diante do tratamento proposto. Como o paciente em questão dificultava a realização das técnicas Odontopediátricas de manejo, a melhor e menos opção traumática foi à realização do atendimento odontológico apenas com isolamento relativo.

Iniciou-se o tratamento endodôntico com a anestesia tópica com anestésico benzotop (Nova DFL®), prosseguiu-se a anestesia infiltrativa utilizando a seringa carpule com refluxo (Golgran®), com o anestésico Lidocaína 2% com epinefrina 10 1:100.000 (Alphacaine®- DFL Indústria e Comércio Ltda, Rio de Janeiro-RJ, Brasil), seguindo o bloqueio do nervo alveolar superior posterior e anestesia papilar.

Foi feita a abertura coronária com broca diamantada 1012 e obtida a correta forma de contorno e conveniência, com a broca troncocônica dando

10.70614/ehcfng07
Direitos autorais: © 2024 pelos autores. Creative Commons Attribution (CC BY) (https://creativecommons.org/licenses/by/4.0/).

ênfase ao alargamento, alisamento e acabamento das paredes axiais internas (Figura 3 A). Em seguida, acesso a câmara pulpar (Lima N 08) (CD) e determinação do comprimento de trabalho (CT): CT= CD – 1 mm, sendo 15 mm detectado inicialmente em ambos os elementos dentais (Figura 3 B).

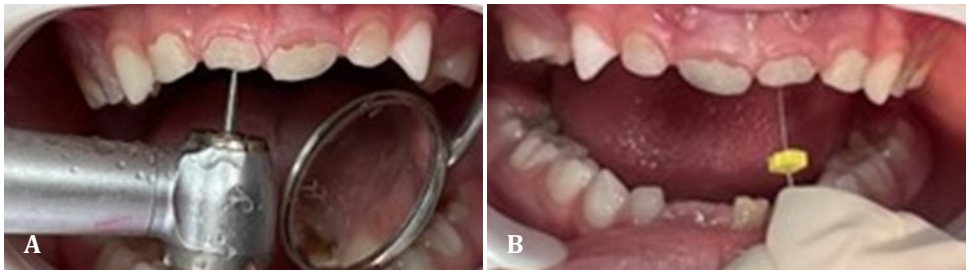

Figura 3 – (A): Abertura coronária; (B): Determinação do comprimento de trabalho.

A medicação de escolha intracanal foi Ostoporin®, com auxílio de bolinhas de algodão estéril para a inserção da medicação (Figura 4 A-B).

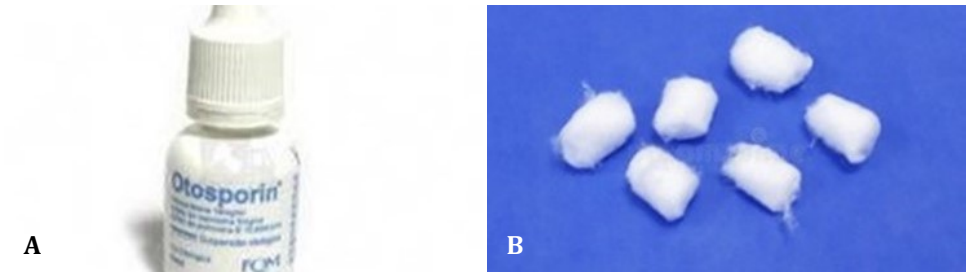

Figura 4 – (A): Medicação intracanal; (B): Bolinhas de algodão para aplicar a medicação.

Foi feito o preenchimento do curativo de demora (Figura 5 A), focando para a regressão da fístula. Em seguida, o obturador provisório foi inserido nos elementos 51 e 61.

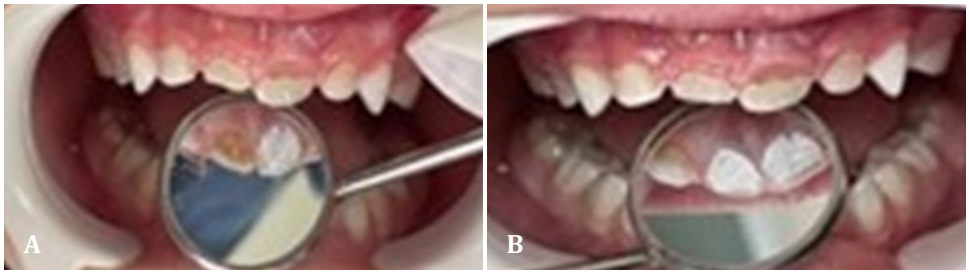

Figura 5 – (A): Preenchimento do curativo de demora; (B): Obturador provisório.

10.70614/ehcfng07

Direitos autorais: © 2024 pelos autores. Creative Commons Attribution (CC BY) (https://creativecommons.org/licenses/by/4.0/).

Na sequência foi realizado a instrumentação dos elementos 51 e 61, seguindo a sequência de limas 15, 20, 25, 30, 35 e 40 (Figuras 6 A-B).

Durante todo o tratamento, foi necessário irrigação e aspiração. Utilizou-se um sistema de pontas (Navi Tips), para irrigação com Clorexidina 2% (Riohex®) (Figura 7 A). Foi possível observar os condutos 51 e 61 instrumentados (Figura 7 B).

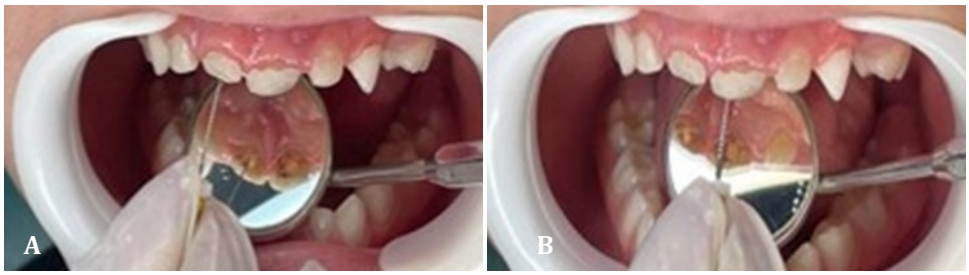

Figura 6 – (A): Instrumentação do canal radicular, elemento 51; (B): Elemento 61.



Figura 7 (A) – Irrigação e aspiração, (B) – Vista dos condutos 51 e 61 instrumentados.

Manipulou-se (glicerina, oxido de zinco + pasta Callen com PMCC), obtendo-se a pasta CTZ, em placa de vidro estéril. A pasta obturadora foi inserida com auxílio da broca lêntulo nos condutos radiculares. Em seguida realizou-se limpeza das paredes com bolinhas de algodão estéril, com o intuito de deixar as paredes cavitárias limpas e sem resíduos da pasta obturadora. Foi possível observar os canais obturados (Figuras 8 A-B).

10.70614/ehcfng07
Direitos autorais: © 2024 pelos autores. Creative Commons Attribution (CC BY) (https://creativecommons.org/licenses/by/4.0/).

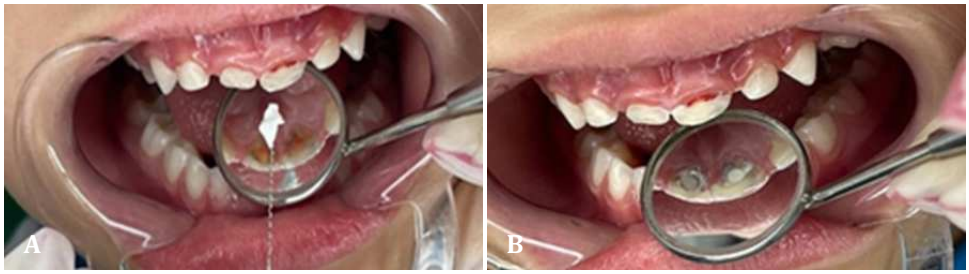

Figura 8 – (A): Obturaçao dos canais 51 e 61 com auxílio da broca lentulo; (B): Vista palatina dos canais 51 e 61 obturados

Então realizou-se o selamento da cavidade com o cimento de Ionômero de Vidro (Ionoseal-Voco®) e fotopolimerização. Iniciou-se o protocolo restaurador com o condicionamento com ácido fosfórico a 37% (Allprime®) (Figura 9 A) em esmalte (15 segundos), depois realizou-se a lavagem abundante com água e secagem com bolinha de algodão estéril. Em seguida foi inserido com microbrush o adesivo dentinário (Ambar, FGM®) (Figura 9 B). Inseriu-se os incrementos de resina composta na cor A1 (Opallis, FGM®) e fotopolimerizou-se por 20 segundos cada incremento (Figura 9 C-D). Para o acabamento com discos de lixa e polimento com discos de feltro utilizando a pasta do sistema de polimento de dois passos (Diamond Ac I e II) (Figura 10 A-C).

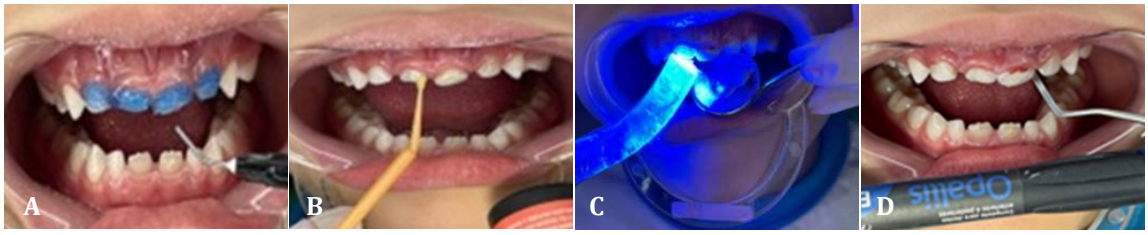

Figura 9 – (A): Ataque ácido, com ácido fosfórico 37%; (B): Sistema adesivo com o adesivo ambar convencional em dois passos; (C): Fotopolimerizaçao; (D): Resina composta na cor A1.



Figura 10 – (A): Acabamento com discos de lixa; (B): Polimento com feltro; (C): Sistema de polimento de dois passos.

10.70614/ehcfng07

Direitos autorais: © 2024 pelos autores. Creative Commons Attribution (CC BY) (https://creativecommons.org/licenses/by/4.0/).

Ao final do polimento, a resina apresentou aspectos ópticos avançados e cor harmônica com os demais elementos do sorriso (Figura 11 A-B). Foi solicitado uma radiografia periapical e foi possível observar a regressão da fístula (Figura 11 C-D; 12 A-B).



Figura 11 – (A): Aspecto clínico inicial; (B): Aspecto clínico final, (C): Radiografia periapical inicial; (D): Radiografia periapical final.

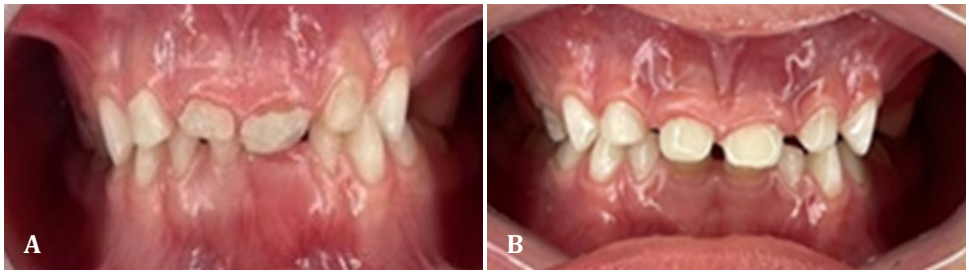

Figura 12 – (A): Aspecto clínico intraoral inicial; (B): final.

DISCUSSÃO

Para Bhandi et al.[14], a doença cárie tem etiologia multifatorial, tem início com a presença do biofilme dental, que é o responsável por mediar a desmineralização dos tecidos dentários denominados como esmalte e dentina. A sua ocorrência, há a necessidade da interação de três fatores: substrato fermentável (como a sacarose), microrganismos cariogênicos (*Streptococcus mutans*), e um hospedeiro vulnerável. O que não corrobora ao caso clínico, pois o paciente sofreu um trauma dental.

Conforme Inada et al.[15], a incidência de cárie na dentição decídua é altamente significante e cerca de 75% dos dentes com cárie profunda apresentam

10.70614/ehcfng07
Direitos autorais: © 2024 pelos autores. Creative Commons Attribution (CC BY) (https://creativecommons.org/licenses/by/4.0/).

comprometimento pulpar. O profissional deve reestabelecer a forma, função e estética utilizando procedimentos simples, de curto tempo clinico e com longa durabilidade. Além da cárie, os traumatismos dento-alveolares também podem afetar essa dentição. Zhang et al.[16] afirmaram, quando essas situações levam ao comprometimento irreversível da polpa dentária, o tratamento pulpar torna-se indispensável para manter a integridade e saúde dos tecidos orais e possibilitar a preservação dos dentes decíduos até a época fisiológica da esfoliação. O que corrobora com o caso clínico, pois o mesmo teve que realizar um tratamento endodôntico.

Yu e Klein[17] afirmaram que o aspecto funcional da qualidade de vida relacionada à saúde bucal não é importante apenas no campo da odontologia. A qualidade de vida relacionada à saúde bucal também afeta o bem-estar geral do indivíduo. Para Wang et al.[18], a qualidade de vida relacionada à saúde bucal se correlaciona com a qualidade de vida geral sobre a saúde e que a perda dentária afeta psicologicamente os pacientes. No caso clínico, o paciente foi afetado com o bem-estar físico, visto que os dentes o incomodavam esteticamente além do abscesso, apesar de não relatar dor.

Os dentes decíduos ou também chamados como dentes de leite, são dentes temporários, porém devem ser tratados com os mesmos cuidados dos dentes permanentes[19]. Oka et al.[20], reiteram que a manutenção da dentição decídua auxilia, também na estética, fonética e mastigação da criança, prevenindo hábitos deletérios e efeitos psicológicos associados à perda prematura do dente decíduo. Neste caso clínico, o responsável pelo o paciente buscou tratamento devido à preocupação do desenvolvimento dos dentes permanentes, visto que os elementos decíduos haviam sofrido trauma dental o que desencadeou comprometimento da autoestima da criança que se encontrava afetada negativamente com relação a estética dental.

O exame radiográfico, aliado ao exame clínico, é fundamental na etapa do diagnóstico, pois pode fornecer informações com relação à profundidade da lesão e possível comprometimento pulpar, áreas de radioluscência óssea

10.70614/ehcfng07
Direitos autorais: © 2024 pelos autores. Creative Commons Attribution (CC BY) (https://creativecommons.org/licenses/by/4.0/).

periapical ou interradicular, presença de reabsorção radicular patológica e o grau de desenvolvimento dentário[21]. Na imagem radiográfica do elemento 51 e 61 do paciente do estudo de caso em questão, foi possível visualizar uma extensa área radiolúcida indicando presença de lesão cariosa, com comprometimento pulpar, sugerindo a necessidade de tratamento endodôntico.

Para Soda et al.[22], o diagnóstico e o plano de tratamento em Odontopediatria são de extrema importância antes de iniciar qualquer tipo de procedimento. Na Odontopediatria, o diagnóstico é complexo devido à dificuldade de obtenção acurada do histórico dental do paciente ou da confiabilidade das informações obtidas da criança[23]. Neste caso clínico a responsável da paciente respondeu a anamnese para colaborar com o fechamento do diagnóstico, necessitando de tratamento endodôntico.

Segundo Wu et al.[24] o tratamento endodôntico de dentes decíduos, também denominado de pulpectomia, tem como passos principais a instrumentação, a irrigação e o preenchimento dos canais com um material obturador, que é obtido pelo uso de técnicas e/ou medicamentos que permitem a continuidade do seu desenvolvimento normal até a esfoliação, respeitando-se as características particulares do ciclo vital desses elementos. Os mesmos passos foram executados no caso clínico.

Conforme Yelick et al.[25], o êxito da terapia endodôntica dependente de adequada sanificação dos canais radiculares, acompanhada de obturação satisfatória. O saneamento consiste em eliminar tanto a parte orgânica e deve ser realizado através do preparo biomecânico utilizando instrumentos endodônticos, soluções químicas auxiliares eficazes, para melhorar a ação antibacteriana da medicação intracanal nas paredes dentinárias e remoção do smear layer, permitindo assim, adequado selamento do material obturador[26]. O mesmo aconteceu no caso clínico, visando um melhor tratamento e uma não recidiva.

10.70614/ehcfng07
Direitos autorais: © 2024 pelos autores. Creative Commons Attribution (CC BY) (https://creativecommons.org/licenses/by/4.0/).

A técnica de restrição física, seja ela ativa ou passiva, e um método que deve possuir a autorização por escrito de forma detalhada dos pais, pois, na ausência desse consentimento formalizado problemas éticos e legais podem ser gerados. A técnica consiste em conter fisicamente o paciente infantil por meio de mãos, cintos, fitas, lençóis entre outros. É indicada para crianças imaturas, pacientes especiais ou para tratamentos de urgências destes dispensando a anestesia geral na maior parte, as crianças sem o uso de contenção física não são cooperadoras e os pais acabam aceitando a utilização dessa técnica, porém ainda e um procedimento com pouca aceitação[27]. O que corrobora, pois no caso o paciente necessitou de contenção física com o auxílio dos pais e técnica de isolamento relativo adaptado para realização do procedimento a fim de manter os dentes até que ocorra o estágio de Nolla correto para exodontia dos mesmos.

CONCLUSÃO

Pode-se concluir que a reabilitação dos dentes decíduos anteriores se fez de extrema importância no ponto de vista estético, funcional e psicológico da criança. A utilização de manobras como endodontia em dentes decíduos bem como a associação de restaurações com resinas compostas se fez uma alternativa viável neste caso clínico, permitindo o reestabelecimento de forma, função e estética.

REFERÊNCIAS

1. Monte-Santo AS, Viana SVC, Moreira KMS, Imparato JCP, Mendes FM, Bonini GAVC. Prevalence of early loss of primary molar and its impact in schoolchildren's quality of life. Int J Paediatr Dent. 2018;28(6):595–601.

10.70614/ehcfng07

Direitos autorais: © 2024 pelos autores. Creative Commons Attribution (CC BY) (https://creativecommons.org/licenses/by/4.0/).

2. Sundaram G, Ramakrishnan T, Parthasarathy H, Raja M, Raj S. disease : A cross - link of sorts ! 2018;(May):113–8.

3. Bindayel NA. Clinical evaluation of short term space variation following premature loss of primary second molar, at early permanent dentition stage. Saudi Dent J. 2019;31(3):311–5.

4. Wagner Y, Knaup I, Knaup TJ, Jacobs C, Wolf M. Influence of a programme for prevention of early childhood caries on early orthodontic treatment needs. Clin Oral Investig. 2020;24(12):4313–24.

5. Spodzieja K, Olczak-Kowalczyk D. Premature Loss of Deciduous Teeth as a Symptom of Systemic Disease: A Narrative Literature Review. Int J Environ Res Public Health. 2022;19(6):1–2.

6. Nadelman P, Bedran N, Magno MB, Masterson D, de Castro ACR, Maia LC. Premature loss of primary anterior teeth and its consequences to primary dental arch and speech pattern: A systematic review and meta-analysis. Int J Paediatr Dent. 2020;30(6):687–712.

7. Buser D, Chappuis V, Belser UC, Chen S. Implant placement post extraction in esthetic single tooth sites: when immediate, when early, when late? Periodontol 2000. 2017;73(1):84–102.

8. Harrison JE, Scholey J, Worthington H V, Bickley S, O'Brien KD, Shaw BC. Orthodontic treatment for crowded teeth in children. Cochrane Database Syst Rev. 2002;5–7.

9. Archana SP, Vasanthakumari A, Selvabalaji A, Ishwarya M, Ekambareswaran K, Swetha R. Prevalence of Early Primary Teeth Loss in 5–9-year-old Schoolchildren in and around Melmaruvathur: A Cross-sectional Study. J Contemp Dent Pract. 2023;23(10):1004–7.

10. Fadel MAV, Santos BZ, Antoniazzi RP, Koerich L, Bosco VL, Locks A. Prevalence of malocclusion in public school students in the mixed dentition phase and its association with early loss of deciduous teeth. Dental Press J Orthod. 2022;27(4):36169495.

11. Bitencourt FV, Rodrigues JA, Toassi RFC. Narratives about a stigma: attributing meaning to the early loss of deciduous teeth on children's caregivers. Braz Oral Res. 2021;35:1–10.

12. Jayachandar D, Gurunathan D, Jeevanandan G. Prevalence of early loss of primary molars among children aged 5-10 years in Chennai: A cross- sectional study. J Indian Soc Pedod Prev Dent . 2019;37(2):115–9.

13. Otsuchi T, Ogaya Y, Suehiro Y, Okawa R, Nakano K. Large-Scale Survey of Missing Deciduous Anterior Teeth on Medical Examination at the Age of 3.5 Years. Children. 2022;9(11):5–6.

14. Bhandi S, Al Khatani A, Abdulaziz Sumayli H, Yahya Sabyei M, Mohammed Al Zailai A, Ali Sumayli M, et al. Comparative analysis of cytokines and growth factors in the conditioned media of stem cells from the pulp of deciduous, young, and old permanent tooth. Saudi J Biol Sci. 2021;28(6):3559–65.

15. Inada E, Saitoh I, Kubota N, Iwase Y, Kiyokawa Y, Shibasaki S, et al. Piggybac transposon-based immortalization of human deciduous tooth dental pulp cells with multipotency and non-tumorigenic potential. Int J Mol Sci. 2019;20(19).

16. Zhang H, Gong X, Xu X, Wang X, Sun Y. Tooth number abnormality: from bench to bedside. Int J Oral Sci. 2023;15(1):1–15.

17. Yu T, Klein OD. Molecular and cellular mechanisms of tooth development, homeostasis and repair. Dev. 2020;147(2):1–32.

10.70614/ehcfng07

Direitos autorais: © 2024 pelos autores. Creative Commons Attribution (CC BY) (https://creativecommons.org/licenses/by/4.0/).

18. Wang F, Wu Z, Fan Z, Wu T, Wang J, Zhang C, et al. The cell re-association-based whole-tooth regeneration strategies in large animal, Sus scrofa. Cell Prolif. 2018;51(4):1–9.

19. Wu X, Hu J, Li G, Li Y, Li Y, Zhang J, et al. Biomechanical stress regulates mammalian tooth replacement via the integrin β1-RUNX2-Wnt pathway. EMBO J. 2020;39(3):1–19.

20. Oka T, Takahashi A, Koarai K, Kino Y, Sekine T, Shimizu Y, et al. Detection limit of electron spin resonance for Japanese deciduous tooth enamel and density separation method for enamel-dentine separation. J Radiat Res. 2022;63(4):609–14.

21. Paddock K, Zeigler L, Harvey B, Prufrock KA, Liptak JM, Ficorilli CM, et al. Comparative dental anatomy in newborn primates: Cusp mineralization. Anat Rec. 2020;303(9):2415–75.

22. Soda M, Saitoh I, Murakami T, Inada E, Iwase Y, Noguchi H, et al. Repeated human deciduous tooth-derived dental pulp cell reprogramming factor transfection yields multipotent intermediate cells with enhanced iPS cell formation capability. Sci Rep. 2019;9(1):1–13.

23. Paul KS, Stojanowski CM, Hughes T, Brook AH, Townsend GC. Genetic Correlation, Pleiotropy, and Molar Morphology in a Longitudinal Sample of Australian Twins and Families. Genes (Basel). 2022;13(6).

24. Wu X, Wang S. Biomechanical stress regulates mammalian tooth replacement. Cell Stress. 2020;4(3):64–5.

25. Yelick PC, Sharpe PT. Tooth Bioengineering and Regenerative Dentistry. J Dent Res. 2019;98(11):1173–82.

26. Teutle-Coyotecatl B, Contreras-Bulnes R, Rodríguez-Vilchis LE, Scougall-Vilchis RJ, Velazquez-Enriquez U, Almaguer-Flores A, et al. Effect of Surface Roughness of Deciduous and Permanent Tooth Enamel on Bacterial Adhesion. Microorganisms. 2022;10(9):1–12.

27. Spodzieja K, Olczak-Kowalczyk D. Premature Loss of Deciduous Teeth as a Symptom of Systemic Disease: A Narrative Literature Review. Int J Environ Res Public Health. 2022;19(6).

10.70614/ehcfng07

Direitos autorais: © 2024 pelos autores. Creative Commons Attribution (CC BY) (https://creativecommons.org/licenses/by/4.0/).