RCO
Revista Clínica de Odontologia

Células de Haller: frequência, identificação por imagem e implicações clínicas

Haller Cells: frequency, imaging identification, and clinical implications

Graziella Alves de Castro
Fundação para o Desenvolvimento Científico e Tecnológico da Odontologia (FUNDECTO).

Luciana Munhoz, DDS, PhD
Fundação para o Desenvolvimento Científico e Tecnológico da Odontologia (FUNDECTO).
Departamento de Imagens Médicas, Hematologia e Oncologia, Faculdade de Medicina de Ribeirão Preto, Universidade de São Paulo.
Email: dra.lucimunhoz@gmail.com

Cláudio Fróes de Freitas, DDS, PhD
Fundação para o Desenvolvimento Científico e Tecnológico da Odontologia (FUNDECTO).
Departamento de Estomatologia, Faculdade de Odontologia, Universidade de São Paulo.

Aurea do Carmo Pepe de Freitas, DDS, PhD
Fundação para o Desenvolvimento Científico e Tecnológico da Odontologia (FUNDECTO).

Como citar: Castro GA, Munhoz L, Freitas CF, Freitas ACP. Células de Haller: frequência, identificação por imagem e implicações clínicas. Revista Clínica de Odontologia. 2026;8(1):38-46.

RESUMO

As células de Haller são variações anatômicas comuns na região do complexo maxilofacial, localizadas entre o assoalho da órbita e o teto do seio maxilar. Este estudo tem como objetivo revisar a literatura sobre sua prevalência, observando diferenças em idade, sexo, lateralidade e forma, além de sua possível relação com sintomas como dores orofaciais, sinusites e obstruções nasais. A revisão analisou artigos publicados entre 2018 e 2024, utilizando radiografias panorâmicas e tomografias computadorizadas de feixe cônico (TCFC). Os resultados mostraram ampla variação na prevalência (de 7% a 70%), com formas unilaterais e bilaterais, além de diferentes morfologias. A TCFC demonstrou maior precisão na identificação dessas células. Conclui-se que, embora sejam clinicamente relevantes, são necessários mais estudos para esclarecer sua relação com condições patológicas e para aprimorar o diagnóstico por imagem.

Palavras-chave: Células etmoidais de Haller. Variações anatômicas. Seio maxilar. Seios paranasais. Células de Haller.

ABSTRACT

Haller's cells are known as common anatomical variation in the region of the maxillofacial complex, located between the floor of the orbit and the roof of the maxillary sinus. This study aims to review the literature on its prevalence, observing differences in age, sex, laterality, and shape, in addition to its possible relationship with symptoms as orofacial pain, sinusitis, and nasal obstructions. The review analyzed articles published between 2018 and 2024, using panoramic radiographs and cone beam computed tomography (CBCT). The results showed large variation in prevalence (from 7% to 70%), with unilateral and bilateral forms, in addition to different morphologies. CBCT showed greater accuracy in identifying these cells. It is concluded that, although these cells are clinically relevant, further studies are needed to clarify their relationship with pathological conditions and to improve diagnostic imaging.

Keywords: Haller ethmoidal cells. Anatomical variations. Maxillary sinus. Paranasal sinuses. Haller cells.

INTRODUÇÃO

As variações anatômicas são ocorrências comuns na região do complexo maxilofacial e divergem de acordo com as especificidades de cada paciente. Identificadas pela primeira vez em 1765 pelo anatomista suíço Albert von Haller, as células de Haller, também chamadas de células orbitomaxilares, definidas como células etmoidais extramurais localizadas na extensão do teto do seio maxilar, no assoalho da órbita e inferiormente à bulla etmoidal. São células aéreas que se pneumatizaram e se estenderam do labirinto etmoidal em direção ao seio maxilar, caracterizando-se como uma variação anatômica com desenvolvimento relacionado à formação do nariz e dos seios paranasais [1,2].

Em virtude de sua localização próxima ao complexo ostiomeatal e aos seios paranasais, as células de Haller podem estar associadas a dores orofaciais não diagnosticadas e a distúrbios como sinusites, obstrução nasal, dor de cabeça, tosse e mucocele [1,3,4] e são consideradas como achados imaginológicos relevantes do complexo maxilofacial, podendo auxiliar no diagnóstico de tais afecções [1,2].

São frequentemente detectadas em exames radiográficos bidimensionais (radiografia panorâmica) e tridimensionais (tomografia computadorizada de

10.70614/611fmz92

Direitos autorais: © 2026 pelos autores. Creative Commons Attribution (CC BY) (https://creativecommons.org/licenses/by/4.0/).

feixe cônico)[5], constituindo um achado imaginológico relevante para profissionais das áreas clínica, radiológica e anatômica, contribuindo para intervenções mais precisas e melhor compreensão da região. Por meio destes exames de imagem, observa-se que tais células podem apresentar variações de tamanho, número e forma, sendo unilaterais ou bilaterais, uniloculares ou multiloculares [3], e podem ter formato de oval, triangular, trapezoidal e/ou quadrado [1,2,4].

Desta forma, este estudo tem como objetivo revisar a literatura científica sobre a prevalência das células de Haller, analisando suas principais características anatômicas com base em achados obtidos por radiografias panorâmicas e tomografias computadorizadas de feixe cônico.

METODOLOGIA

Para essa revisão de literatura foi realizada a busca dos arquivos utilizando a base de dados da PubMed, com as palavras chaves “haller ethmoidal cells”, “maxillary sinus variations”, “paranasal sinuses”, “haller cells variations” e “haller cells". Foram selecionados artigos publicados entre os anos de 2018 e 2024 e dentre estes foram escolhidos somente revisões de literatura e análises sistemáticas pertinentes ao tema.

RESULTADOS

Foram incluídos 13 artigos. Investigações que avaliaram possível associação com alterações sinusais não demonstraram consenso quanto à correlação clínica. De modo geral, os achados reforçam a variabilidade anatômica dessas células e evidenciam a necessidade de padronização nos critérios de análise para comparabilidade entre estudos.

10.70614/611fmz92
Direitos autorais: © 2026 pelos autores. Creative Commons Attribution (CC BY) (https://creativecommons.org/licenses/by/4.0/).

DISCUSSÃO

As células etmoidais estão presentes desde o nascimento e são estruturas complexas e estão associadas a diversas variações anatômicas da normalidade da região sinusal [6,7]. Tais estruturas contribuem para a produção e drenagem do muco nasal, aeração facial e ressonância da voz [6,8,9].

Desenvolvem-se no labirinto etmoidal e são classificadas em dois grupos: intramurais e extramurais. As células intramurais permanecem no interior do labirinto etmoidal. As células extramurais, por sua vez, se pneumatizam e migram para fora do labirinto etmoidal, se alojando em regiões ectópicas. As células extramurais localizadas inferiormente ao assoalho da órbita e à bulla etmoidal, estendendo-se em direção ao interior do seio maxilar [1,2] e recebem nomenclaturas específicas conforme sua localização, como Agger Nasi, frontais, etmoidal supraorbital, frontal bullar, suprabullar, Onodi e Haller.

Diversos estudos avaliaram a prevalência das células de Haller utilizando diferentes métodos de imagem, principalmente radiografias panorâmicas e TCFC. Por meio da TCFC as células podem ser observadas como imagens radiolúcidas ou hipodensas, envoltas por osso, mais comumente nos formatos oval, triangular, trapezoidal e/ou quadrado. Desenhos esquemáticos das imagens tomográficas estão disponíveis nas figuras 1, 2 e 3.

Yesilova e Bayrakdar[3] analisaram 291 radiografias panorâmicas de pacientes edêntulos, com idades entre 38 e 88 anos, e encontraram uma prevalência de 23,7% (69 casos). Desses, 50 pacientes apresentaram células unilaterais e 19 bilaterais, sem diferença significativa entre os gêneros.

Shrinivas Chaudhari et al. [1], em um estudo com 300 pacientes entre 8 e 80 anos, identificaram células de Haller em 10% dos casos (30 pacientes), sendo 14

10.70614/611fmz92
Direitos autorais: © 2026 pelos autores. Creative Commons Attribution (CC BY) (https://creativecommons.org/licenses/by/4.0/).

com células unilaterais e 16 com bilaterais. A prevalência foi maior no gênero masculino (proporção 3:2), com idade média de 23,6 anos.

Prem Kumar et al. [4], por sua vez, analisaram 403 radiografias de pacientes entre 18 e 80 anos e encontraram uma prevalência de 22,8% (92 casos). Entre esses, 40 (43,5%) tinham células do lado direito, 29 (31,5%) do lado esquerdo e 23 (25%) bilateralmente. Quanto ao gênero, 40 (18,5%) dos pacientes com células de Haller eram homens e 52 (27,8%) mulheres.

Por mais que alguns estudos busquem determinar a prevalência de células de Haller através da radiografia panorâmica, o método radiográfico ideal para a localização e avaliação dessas células é através da TCFC, pois por meio desse exame, poderá ser determinado com maior clareza, precisão topográfica e características morfológicas [6].

Akbulut e Dilaver[10] realizaram um estudo retrospectivo com 102 pacientes submetidos a levantamento do seio maxilar, com idade média de 51 anos, totalizando 150 levantamentos sinusais. Detectaram células de Haller em 69,9% dos casos. Özcan et al.. [11] analisaram 621 pacientes para avaliar a prevalência das células de Haller e sua relação com o óstio maxilar acessório e sinusite maxilar. Encontraram as células em 7,73% dos casos (48 pacientes), sendo 36 mulheres e 12 homens. O estudo também avaliou bloqueios do óstio maxilar e outras patologias do seio maxilar, mas não identificou relação estatisticamente significativa entre a presença das células de Haller e patologias.

Basurrah et al. [12] realizaram uma avaliação sistemática com 300 pacientes divididos em grupos com bola fúngica unilateral do seio maxilar, rinossinusite normal e rinossinusite crônica. As células de Haller foram observadas em 10% dos pacientes do grupo com bola fúngica e em 22% dos pacientes do grupo normal. A diferença entre os grupos não foi estatisticamente significativa, mas observou-se menor presença das células de Haller nos casos com bola fúngica. Além disso, o estudo analisou desvio de septo nasal, concha bolhosa, medição do osso etmóide e óstio maxilar. Srinivas e Kauser [13] investigaram a prevalência das

10.70614/611fmz92
Direitos autorais: © 2026 pelos autores. Creative Commons Attribution (CC BY) (https://creativecommons.org/licenses/by/4.0/).

células de Haller e de Onodi em 30 pacientes com mais de 15 anos, com queixas relacionadas a doenças sinonasais e polipose. Identificaram células de Haller em 30% dos casos (9 pacientes), sendo 6 unilaterais e 3 bilaterais.

Muitos desses estudos relacionam a presença das células de Haller com a proximidade do complexo ostiomeatal e dos seios paranasais, sugerindo que, dependendo de seu tamanho e quantidade, podem estar associadas a sintomas como dores orofaciais não diagnosticadas, sinusites, obstrução nasal, dor de cabeça, tosse e mucocele [1,3,4(9)], devido ao estreitamento da via de drenagem do seio maxilar. Yesilova e Bayrakdar [3] ressaltam que, embora essa associação seja possível, são necessários mais estudos para confirmar a prevalência das células de Haller em pacientes com dor inexplicável. Os autores reforçam a importância da TCFC para avaliação mais detalhada dessas estruturas. Kumar et al. [4] e Whyte e Boeddinghaus [5] também apontam que, quando infectadas, essas células podem causar dor de cabeça, obstrução do infundíbulo etmoidal e sinusite maxilar.

Com base na análise dos estudos revisados, observa-se que a prevalência das células de Haller varia amplamente entre as populações e os métodos de imagem utilizados. Embora sejam consideradas variações anatômicas comuns, ainda não há consenso sobre sua real frequência nem sobre sua associação direta com sintomas clínicos. A TCFC demonstra maior precisão na identificação dessas estruturas em comparação com a radiografia panorâmica. Assim, são necessários mais estudos que aprofundem a investigação sobre a prevalência, características anatômicas e possíveis implicações clínicas das células de Haller.



Figura 1: Desenho esquemático: células de Haller no formato oval, triangular, trapezoidal, quadrada e multilocular, respectivamente.

10.70614/611fmz92

Direitos autorais: © 2026 pelos autores. Creative Commons Attribution (CC BY) (https://creativecommons.org/licenses/by/4.0/).

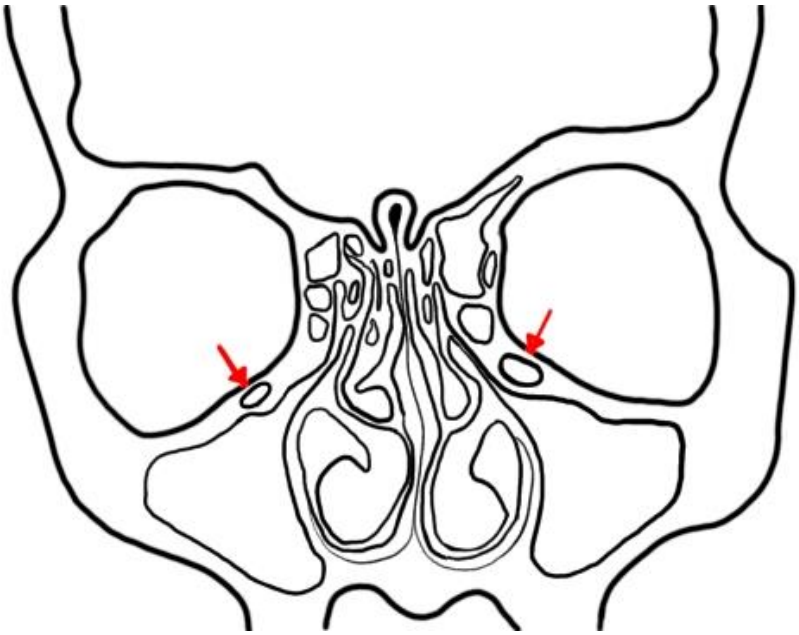

Figura 2: Desenho esquemático: células de Haller vistas por meio da tomografia computadorizada de feixe cônico, corte coronal.



Figura 3: Desenho esquemático: células de Haller vistas por meio da tomografia computadorizada de feixe cônico, sagital.

CONCLUSÃO

10.70614/611fmz92

Direitos autorais: © 2026 pelos autores. Creative Commons Attribution (CC BY) (https://creativecommons.org/licenses/by/4.0/).

Portanto, a partir da análise realizada e dos dados apresentados, é possível determinar que apesar das Células de Haller serem uma variação anatômica da normalidade frequente e que apresentam implicações clínicas e acadêmicas significativas, não é possível determinar sua frequência exata ou afirmar precisamente sua relação com dores orofaciais não diagnosticadas e outros distúrbios como sinusites, obstrução nasal, dor de cabeça, tosse e mucocele. Ademais, podemos afirmar com certeza que essas células podem ser observadas tanto pelo exame de radiografia panorâmica, quanto através de tomografia computadorizada de feixe cônico, mas o exame ideal para a sua avaliação topográfica e avaliação de alterações sinuais é a TCFC, devido a maior possibilidade de observação e avaliação das estruturas circunvizinhas. Dessa forma, podemos afirmar que são necessários maiores estudos para determinar sua prevalência e frequência, para assim afirmar sua relação com alterações e impactos regionais.

REFERÊNCIAS

1. Chaudhari RS, Sagar K, Sagar N, Sanjeev O, Abhay K, Pratik P. Prevalence of Haller's Cells: A Panoramic Study. Ann Maxillofac Surg. 2019;9(1):72-7.

2. Nandita Devi A, Malligere Basavaraju S, Ningombam Singh D, Chungkham S, Ashem A, Yumnam R. Retrospective Study on the Prevalence of Haller Cells Using Cone Beam Computed Tomography. Cureus. 2024 Aug;16(8):e67200.

3. Yesilova E, Bayrakdar IS. The Appearance of The Infraorbital Canal and Infraorbital Ethmoid (Haller's) Cells on Panoramic Radiography of Edentulous Patients. Biomed Res Int. 2018;2018:1293124.

4. Prem Kumar KS, Sudarshan R, Vijayabala GS, Srinivasan SR, Kini PV. A Study on the Assessment of Haller Cells in Panoramic Radiograph. Niger Med J. 2018;59(3):25-7.

10.70614/611fmz92

Direitos autorais: © 2026 pelos autores. Creative Commons Attribution (CC BY) (https://creativecommons.org/licenses/by/4.0/).

5. Whyte A, Boeddinghaus R. The maxillary sinus: physiology, development and imaging anatomy. Dentomaxillofac Radiol. 2019 Dec;48(8):20190205.

6. Papadopoulou AM, Chrysikos D, Samolis A, Tsakotos G, Troupis T. Anatomical Variations of the Nasal Cavities and Paranasal Sinuses: A Systematic Review. Cureus. 2021 Jan 15;13(1):e12727.

7. Goldman-Yassen AE, Meda K, Kadom N. Paranasal sinus development and implications for imaging. Pediatr Radiol. 2021 Jun;51(7):1134-48.

8. Valenzuela-Fuenzalida JJ, Baez-Flores B, Sepúlveda R, Medina CM, Pérez R, López E, et al. Anatomical variations and abnormalities of the maxillary region and clinical implications: A systematic review and metaanalysis. Medicine (Baltimore). 2023 Sep 22;102(38):e34510.

9. Chmielewski PP. Clinical anatomy of the paranasal sinuses and its terminology. Anat Sci Int. 2024 Sep;99(4):454-60.

10. Akbulut A, Dilaver E. Correlation between prevelance of Haller cells and postoperative maxillary sinusitis after sinus lifting Procedure. Br J Oral Maxillofac Surg. 2019 Jun;57(5):473-6.

11. Özcan İ, Göksel S, Çakır-Karabaş H, Ünsal G. CBCT analysis of haller cells: relationship with accessory maxillary ostium and maxillary sinus pathologies. Oral Radiol. 2021 Jul;37(3):502-6.

12. Basurrah M, Lee IH, Kim DH, Kim SW. Anatomical Variations Associated With Maxillary Sinus Fungal Ball. Ear Nose Throat J. 2023 Nov;102(11):727-32.

13. Srinivas CV, Kauser S. Anatomy and Variations of Onodi Cells and Haller Cells: A HRCT Cum Clinical Analysis in Sinonasal Disease and Polyposis. Indian J Otolaryngol Head Neck Surg. 2022 Oct;74(Suppl 2):1683-9.

10.70614/611fmz92

Direitos autorais: © 2026 pelos autores. Creative Commons Attribution (CC BY) (https://creativecommons.org/licenses/by/4.0/).