Revista Clínica de Odontologia

Cisto dentígero pós-traumático: relato de caso

Recebido: 15-07-2023 | Aceito: 15-10-2023 | Publicado: 17-10-2024

Kaynara Monteiro Mota
Faculdade do Amazonas (IAES), Brasil.
E-mail: kaynaramonteiro@hotmail.com

Luciana Aleixo dos Santos de Melo
Faculdade do Amazonas (IAES), Brasil.
E-mail: meloaleixoluciana@hotmail.com

Jorge Alberto Carrazana Moya
Faculdade do Amazonas (IAES), Brasil.
E-mail: jorge.carrazana67@gmail.com

Fernando dos Santos Gonçalves Junior
Faculdade do Amazonas (IAES), Brasil.
E-mail: nando.contato92@gmail.com

Guilherme Motta Antunes Ferreira
Faculdade do Amazonas (IAES), Brasil.
E-mail: guimottantferreira@gmail.com

Lizete Karla Filgueiras de Souza
Faculdade do Amazonas (IAES), Brasil.
E-mail: lizetefilgueiras@hotmail.com

Marcela Lopes Linhares
Faculdade do Amazonas (IAES), Brasil.
E-mail: marcelalinhares@gmail.com

Márcio Lopes Linhares
Faculdade do Amazonas (IAES), Brasil.
E-mail: marciolinhares74@gmail.com

Como citar: Mota KM, Melo LAS, Moya JAC, Gonçalves Júnior FSG, Ferreira GMA, Souza LKF, et al. Cisto dentígero pós-traumático: relato de caso. Revista Clínica de Odontologia. 2023;5(1):5-16.

RESUMO

O cisto dentígero é um cisto odontogênico associado a coroa de dentes não irrompidos, inflamação ou após traumatismos. Se apresenta assintomático, unilocular, predominante na mandíbula e sexo masculino. O objetivo deste caso foi relatar o diagnóstico e tratamento do cisto dentígero. A anamnese, exame clínico e exames complementares foram realizados no intuito de obter minucioso diagnostico e melhor tratamento possível. O diagnóstico através de exames radiográficos e tomografias foi de extrema importância, permitindo a visualização das condições e estruturas anatômicas, fratura dentária, presença de placas fixas e aspecto da lesão. O tratamento cirúrgico, por meio da enucleação foi a técnica mais indicada segundo as condições

apresentadas, visando as circunstâncias do paciente e tamanho da lesão. Foi realizada a remoção por completo da lesão, exodontia do elemento 45 e remoção parcial da mini placa. Portanto a biópsia é fundamental para corroboração de um diagnóstico diferencial, do tipo excisional é recomendada para lesões pequenas e benignas.

Keywords: Cisto Dentígero. Biópsia. Cirurgia Bucal.

ABSTRACT

The dentigerous cyst is an odontogenic cyst associated with the crown of unerupted teeth, inflammation or after trauma. It is asymptomatic, unilocular, predominantly in the mandible and male. The objective of this case was to report the diagnosis and treatment of the dentigerous cyst. The anamnesis, clinical examination and complementary tests were carried out in order to obtain a thorough diagnosis and the best possible treatment. The diagnosis through radiographic examinations and CT scans was extremely important, allowing the visualization of anatomical conditions and structures, dental fracture, presence of fixed plates and appearance of the lesion. Surgical treatment by means of enucleation was the most indicated technique according to the conditions presented, considering the circumstances of the patient and the size of the lesion. Complete removal of the lesion, extraction of element 45 and partial removal of the miniplate were performed. Therefore, the biopsy is essential to corroborate a differential diagnosis, the excisional type is recommended for small and benign lesions.

Palavras-chave: Dentigerous Cyst. Biopsy. Oral Surgery.

INTRODUÇÃO

Cisto dentígero é considerado uma lesão benigna, é desenvolvido pelo epitélio odontogênico proveniente de um dente não erupcionado ou decorrentes de processos inflamatórios. É o segundo cisto odontogênico mais frequente nos ossos gnáticos, ou seja, que compõem o sistema estomatognático[1].

São assintomáticos, com crescimento lento e caracterizados pelo envolvimento da coroa e erupção retardada do elemento dental envolvido. As lesões de grande extensão estão relacionadas à expansão e erosão da cortical óssea, podendo causar parestesia no nervo alveolar inferior, quando localizado na mandíbula[2].

Os terceiros molares inferiores, seguidos dos caninos superiores, dentes supranumerários e odontomas, podem estar evolvidos com a formação do cisto dentígero, porém sua etiologia ainda não é totalmente cohecida[3]. A proliferação

10.70614/479xbx73

Direitos autorais: © 2024 pelos autores. Creative Commons Attribution (CC BY) (https://creativecommons.org/licenses/by/4.0/).

epitelial em torno da cavidade preenchida por líquido que é desenvolvida pela pressão osmótica em um longo período, enquanto o dente não erupciona possa ser coadjuvante para o crescimento dele. Quando o dente irrompe e a pressão é eliminada, o cisto deixa de ser uma patologia[4].

Geralmente ocorre nas três primeiras décadas de vida, podem atingir dimensões maiores, causando deformação facial, impactação e deslocamento de dentes ou estruturas adjacentes, necessitando de intervenção cirúrgica para o diagnóstico e tratamento da lesão[5].

Radiograficamente, caracteriza-se por uma imagem radiolúcida, unilocular bem delimitada e por uma margem esclerótica associada à coroa de um dente incluso ou raízes de dentes quando associado a inflamação. A imagem radiográfica pode apresentar-se com limites mal definidos e com aspecto multilocular, respectivamente, nos cistos infectados e de grande dimensão. Variações radiográficas são observadas, associadas à relação entre cisto e coroa do dente incluso e podem ser classificadas como central, lateral e circunferencial[6].

O diagnóstico na maioria das vezes, não é possível somente com a radiografia e o exame clínico, é necessária uma punção aspirativa para a confirmação de presença de líquido cístico no interior da lesão, que além da análise macroscópica, também pode ser submetido a análise patológica. A punção deve ser realizada quando houver necessidade de diferenciar a lesão de um tumor ou de uma lesão vascular intraóssea. Uma biópsia deve ser realizada podendo ser excisional ou incisional[7].

A biópsia excisional está normalmente indicada para lesões de dimensões reduzidas, pois esse procedimento quando indicado e executado com critério, evita danos indesejáveis às estruturas adjacentes, além permitir o estudo da lesão como um todo, e ser o tratamento definitivo para a lesão cística[8].

A biópsia incisional tem indicação para lesões de grande volume, que além de se relacionarem com estruturas adjacentes, causam enfraquecimento ósseo devido ao seu volume, devem ter seu diagnóstico diferencial considerado para outras patologias mais agressivas, como ameloblastoma unicístico e tumor odontogênico ceratocístico, as quais exigem tratamento mais agressivo, como a

10.70614/479xbx73
Direitos autorais: © 2024 pelos autores. Creative Commons Attribution (CC BY) (https://creativecommons.org/licenses/by/4.0/).

ressecção segmentar. Por meio de estudo histopatológico, aliado aos aspectos clínicos e radiográficos da lesão, pode se alcançar o diagnóstico conclusivo[8].

O tratamento deve se levar em conta a localização, extensão, idade do paciente e envolvimento de estruturas adjacentes. Porém na maioria das vezes é cirúrgico, sendo mais utilizada a enucleação da lesão e extração do dente envolvido. Essa técnica consiste no destacamento e remoção completa da cápsula cística através de acesso cirúrgico direto à lesão, o que normalmente leva a extração do dente que tem a coroa envolvida por esta cápsula[9].

A enucleação e remoção do dente associado consiste na remoção total da lesão cística, ela é considerada a melhor conduta a ser tomada no tratamento do cisto dentígero, tanto pela menor taxa de recidiva, quanto pela ausência de complicações principalmente em cistos de pequenas dimensões, realização de um único procedimento cirúrgico, já realizando o tratamento, sendo bem tolerado pelos pacientes[9].

A marsupialização e a descompressão são técnicas cirúrgicas similares entre si e baseiam-se na criação de uma comunicação entre a lesão e o meio bucal para alívio da pressão intracapsular, levando à diminuição das dimensões da lesão e favorecendo o reparo ósseo. A diferença entre elas é, que, na descompressão um dispositivo é instalado o qual deve ser mantido por duas a três semanas mantendo patente a comunicação entre os meios, e na marsupialização a comunicação entre a lesão e oral, é mantida por meio de suturas entre a mucosa oral e a cápsula cística, feitas ao longo da borda da ferida cirúrgica, também mantidas por duas a três semanas[10].

O objetivo deste trabalho foi relatar um caso de cisto dentígero mandibular pós-traumático, enfocando no seu diagnóstico e tratamento.

RELATO DE CASO

10.70614/479xbx73

Direitos autorais: © 2024 pelos autores. Creative Commons Attribution (CC BY) (https://creativecommons.org/licenses/by/4.0/).

Paciente ESF,42 anos, gênero masculino, compareceu à clínica odontologia da Faculdade do Amazonas - IAES, com a queixa principal "que estava com incômodo e percebeu um edema na mandíbula".

Inicialmente realizou-se a anamnese, onde relatou ter sofrido um acidente de moto à 12 anos atras, no qual possuía uma placa fixa na região mandibular e no exame intrabucal, observou-se discreto aumento de volume nessa região, ausências dentárias e uma tumefação na região da mandíbula no lado direito, com a presença sugestiva de mini placa reta na região dos elementos 43, 44 e 45. No exame extrabucal, na palpação a lesão possuía consistência firme, e apresentava coloração de aspecto normal.

Solicitou-se uma radiografia periapical e panorâmica ao paciente, na segunda sessão, pode-se observar que evidenciava uma zona radiolúcida bem delimitada, estendia-se do canino até o 2º pré-molar direito, sendo que a raiz do 1º pré-molar aparentava estar reabsorvida. Constatou-se a presença uma mini placa reta de 4 orifícios com ponto, devido ao trauma que sofreu já relatado anteriormente (Figuras 1 A-B). Foi requerido uma tomografia da mandíbula com visão parcial e cortes parassagitais (Figura 1 C, D, E), no qual pode-se observar a localização exata do nervo alveolar inferior, fratura do elemento 45, envolvimento da cortical vestibular e presença de placa fixada por 4 parafusos na face externa da cortical vestibular. Com hipótese diagnóstica de tumor ceratocístico odontogênico, cisto periapical inflamatório ou ameloblastoma unicístico.

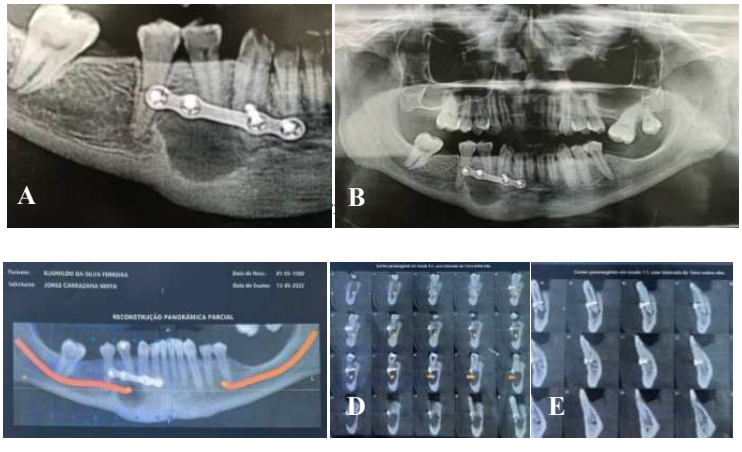

Figura 1 – Tomografia parcial (C), cortes parassagitais (D-E).

10.70614/479xbx73

Direitos autorais: © 2024 pelos autores. Creative Commons Attribution (CC BY) (https://creativecommons.org/licenses/by/4.0/).

Em seguida, o tratamento proposto foi cirúrgico no qual foi realizado a exodontia do elemento fratura 45, enucleação do cisto e remoção parcial da placa fixada, foi sob anestesia local, após constatação através da panorâmica e tomografia.

O cisto apresentava-se envolvido por uma cápsula espessa, o que tornou possível sua completa excisão e preservação dos elementos 43 e 44. A anestesia foi realizada com articaína 4% (DFL), no nervo alveolar inferior, lingual e bucal, com auxílio da agulha longa (Figura 2 A-B).

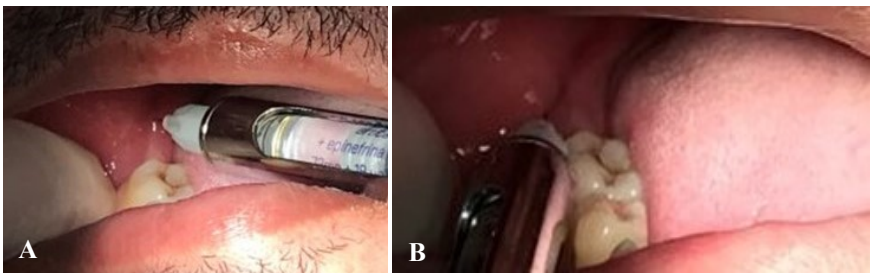

Figura 2 – Anestesia no nervo alveolar e lingual (A), anestesia no nervo bucal (B).

Realizou-se o retalho com auxílio do bisturi 15C, descolamento da gengiva com descolador de molt (Fava), remoção do cisto através do alveolotomo (Fava) (Figura 3 A), curetagem e irrigação da região com soro fisiológico estéril (Equiplex), observa-se a cavidade sem a lesão (Figura 3 B).

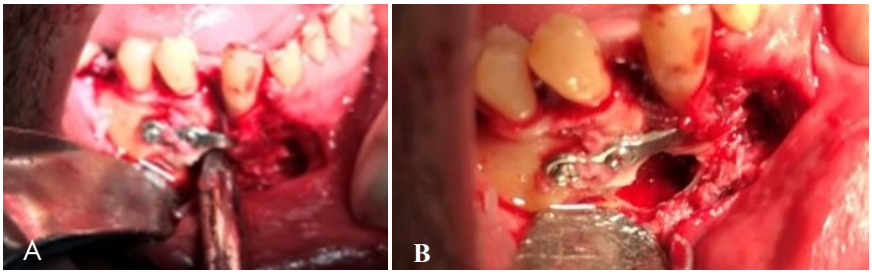

Figura 3 – Remoção do cisto (A), cavidade sem o cisto(B).

Em seguida foi realizada a remoção parcial da placa (Figura 4 A), desparafusou-se 1 parafuso da placa, o qual se localizava na região do elemento 45, o resto da placa foi mantida no intuito de suporte aos outros elementos 43 e 44 visando as suas preservações, como a lesão foi removida totalmente eles

10.70614/479xbx73
Direitos autorais: © 2024 pelos autores. Creative Commons Attribution (CC BY) (https://creativecommons.org/licenses/by/4.0/).

estavam totalmente sem apoio. Realizou-se a exodontia do 45, com o auxílio da alavanca reta (Golgran), irrigou-se bastante a cavidade com soro fisiológico, a sutura foi realizada com fio absorvível vicryl (Ethicon), com o auxílio da porta agulha (Golgran), (Figura 4 B).

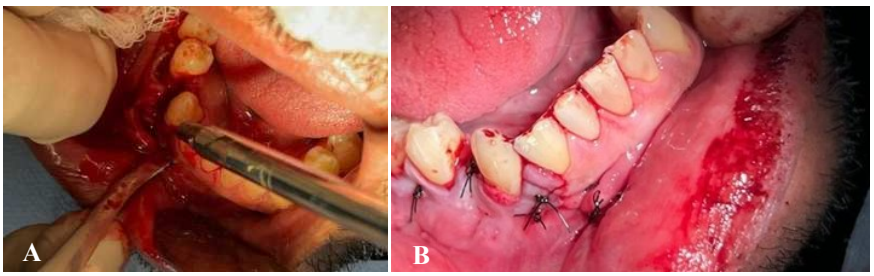

Figura 4 – Remoção da placa (A), sutura (B).

A lesão foi enviada para o laboratório Colpat Apoio (Figura 5), para as devidas conclusões. O laudo foi anexado nos anexos, no resultado houve a confirmação do diagnóstico, concluiu-se um cisto dentígero, com descrição microscópica com fragmentos de tecido conjuntivo fibroso focalmente revestidos por epitélio malpighiano não queratinizado, exibindo fibrose, edema intersticial e infiltrado linfoplasmocitário difuso, podendo se ver áreas de hemorragia, material eosinófilo globoso em meio a tecido de granulação. Na descrição macroscópica consta formação cística seccionada medindo 1,1 x 0,9 x 0,3 cm, apresentando a superfície externa lisa, de coloração castanho acinzentada. Aos cortes, a parede firme – elástica, ocupada por material friável de coloração acastanhada.



Figura 5 – Lesão enviada ao laboratório

10.70614/479xbx73
Direitos autorais: © 2024 pelos autores. Creative Commons Attribution (CC BY) (https://creativecommons.org/licenses/by/4.0/).

Após o período de cicatrização o paciente foi encaminhado para o tratamento endodôntico do elemento 44, já que possuía um processo inflamatório e necrose pulpar. O acesso foi realizado com a broca esférica em alta rotação, forma de conveniência com a endo z (FG), (Figura 6), realizou-se uma periapical com uma lima especial (Dentsply), para verificar o conduto, a instrumentação e escalonamento foram realizadas até a lima 45, na troca de cada lima, foi feita irrigação com hipoclorito de sódio 2,5% (Asfer) e aspiração. Aplicou-se o EDTA (Asfer), irrigação e aspiração, secagem do conduto com papel absorvente (All Prime) e prova do cone (Dentsply).

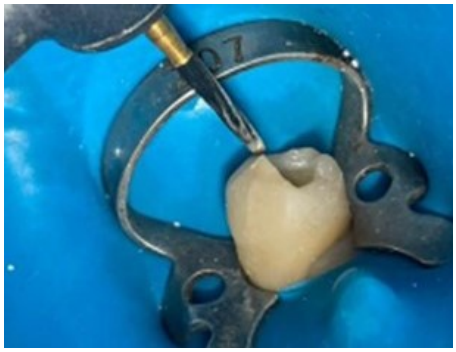

Figura 6 – Acesso

A obturação foi feita com a guta percha 45 da (Denstply) (Figura 7 A), com o auxílio do cimento obturador (Sealer 26), introduziu-se cones acessórios para o preenchimento do conduto (Figura 7 B). Realizou-se a condensação lateral, cortou os cones, limpou a câmera pulpar com álcool e algodão. Em seguida, inseriu uma bolinha de algodão e o material provisório (Coltene), assim realizou-se uma periapical final do tratamento endodôntico, no qual observou-se comprimento, selamento e obturação satisfatória.

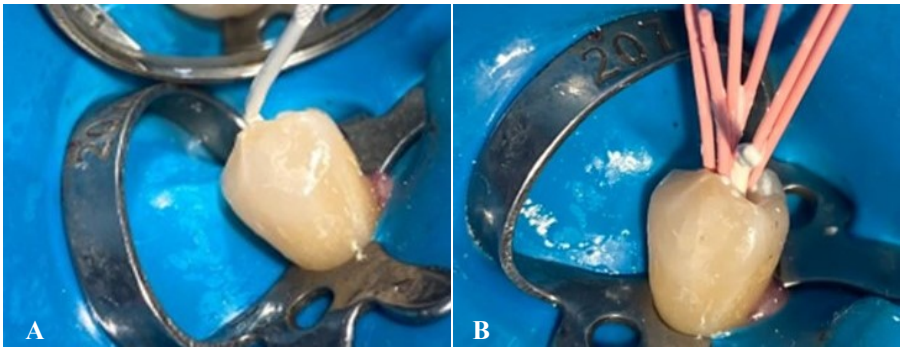

Figura 7 – Obturação (A), Cones acessórios (B).

10.70614/479xbx73

Direitos autorais: © 2024 pelos autores. Creative Commons Attribution (CC BY) (https://creativecommons.org/licenses/by/4.0/).

O paciente foi encaminhado para a clínica de dentística para a restauração definitiva do elemento 44 e solicitou-se uma panorâmica final (Figura 16). O acompanhamento e proservação serão realizados através de retornos periodicamente de 3 em 3 meses, com exames radiográficos no qual poderá observar a cicatrização e a ossificação.



Figura 8 – Radiografia final

DISCUSSÃO

Estudos podem mostrar divergência quanto à prevalência dos cistos dentígeros, portanto são considerados mais prevalentes nas maxilas, variando entre 14 e 40%[11]. No entanto, no caso a presença da lesão foi na região mandibular.

A faixa etária que compreende a primeira e segunda décadas de vida, o cisto dentígero se mostra com prevalência de 44%[12]. Contradizendo esta taxa de prevalência, esse trabalho mencionou o cisto dentígero em paciente na quinta década de vida.

Radiograficamente, o cisto dentígero é observado como uma imagem radiolúcida unilocular bem delimitada envolta por um halo esclerótico[13]. Os aspectos radiográficos apresentados nesse caso afirmam as características comuns citados anteriormente.

10.70614/479xbx73
Direitos autorais: © 2024 pelos autores. Creative Commons Attribution (CC BY) (https://creativecommons.org/licenses/by/4.0/).

A origem inflamatória do cisto dentígero surge em razão do estímulo inflamatório proveniente da necrose pulpar principalmente nos casos de lesões na região de pré-molares inferiores. Independente dos mecanismos iniciais de formação, desenvolvimento ou inflamatório, uma vez que é formada a cavidade, as células descamadas aumentam a pressão osmótica interna, atraindo o líquido do meio intersticial para a cavidade, elevando, assim, a pressão hidrostática. Esta por sua vez, promove a expansão do cisto, com consequente reabsorção do osso adjacente[14]. O cisto relatado nesse estudo foi proveniente de um estímulo inflamatório, consequentemente sua formação foi da mesma forma descrita.

Uma lesão periapical adjacente ao folículo dentário pode contaminá-lo, causando seu espessamento e até o desenvolvimento do cisto. Por outro lado, a presença de um componente inflamatório no cisto odontogênico que mostra aspectos clínicos e radiográficos de um cisto dentígero pode ser resultado de uma infecção secundária e não a causa da formação do cisto[15].

É impossível determinar histopatologicamente se a presença de um componente inflamatório no cisto dentígero é primário ou secundário. Entretanto, a inflamação secundária de um cisto dentígero pré-existente pode levar a uma hiperplasia focal no epitélio cístico. No entanto, acredita-se que, dependendo da intensidade do infiltrado inflamatório, as características do epitélio cístico podem ser alteradas focalmente ou em toda sua extensão, sendo, desta forma, impossível determinar se a inflamação atuou no desenvolvimento do cisto ou se é secundária[16]. Provavelmente no caso, a lesão foi desenvolvida através de uma infecção secundária, de acordo com as características apresentadas, histórico das queixas e radiografia.

Referente ao tratamento desse cisto existe algumas formas para serem realizados como descompressão, marsupialização e a enucleação[17]. A escolha de tal procedimento é realizado de acordo com o tamanho do cisto, a idade do paciente, os dentes envolvidos e o envolvimento de outras estruturas anatômicas, alguns autores defendem que o tratamento mais indicado na maioria dos casos, 85%, é a enucleação[17,18]. Concordante a isso, no relato citado o tratamento

10.70614/479xbx73
Direitos autorais: © 2024 pelos autores. Creative Commons Attribution (CC BY) (https://creativecommons.org/licenses/by/4.0/).

escolhido foi a enucleação pela razão do tamanho da lesão ser considerada pequena e paciente com idade satisfatória.

CONCLUSÃO

O cisto dentígero é uma lesão que pode ser desenvolvida por elementos não erupcionados ou através de processos inflamatórios. O exame clínico e o radiográfico são de extrema importante para o diagnóstico. Na radiografia a lesão se apresenta sempre com uma imagem radiolúcida unilocular bem delimitada envolta por um halo esclerótico. O tratamento é cirúrgico, dependendo das circunstâncias sendo mais indicada a enucleação, optando pela remoção completa da lesão. Contudo é de extrema importância o acompanhamento e cicatrização após o procedimento, observando assim qualquer tipo de reincidência da lesão.

REFERÊNCIAS

1. Safira et. al., Cisto dentígero em mandíbula: relato de caso clínico. R. Ci. Med. Salvador, v. 8, n.2, p.225 – 229; maio- agosto 2009.

2. Soares et. al., Cisto dentígero: diagnóstico e tratamento. Arch Health Invest, São Paulo (2018) 7 (11): 461 – 464.

3. Vaz et. al., Cisto dentígero: características clínicas, radiográficas e critérios para o plano de tratamento. RGO, Porto Alegre, v. 58, n.1, p. 127-130, janeiro à março, 2010.

4. Alencar Vilson; Tratamento de cisto dentígero em pacientes pediátricos: Relato de dois casos. Curso de Odontologia; Escola Bahiana de Medicina e Saúde Pública; Trabalho de Conclusão de Curso; Salvador, 2014.

5. Carrera et. al., Conservative treatment of the dentigerous cyst: report of two cases. Braz J Oral Sci, 2013; 12(1):52-56. 7.

6. Aggarwal P, Saxena S. Aggressive growth and neoplastic potential of dentigerous cysts with particular reference to central mucoepidermoid carcinoma. Brit J Oral Max Surg, 2011; 49(6):e36-e39.

10.70614/479xbx73

Direitos autorais: © 2024 pelos autores. Creative Commons Attribution (CC BY) (https://creativecommons.org/licenses/by/4.0/).

7. Mintz et. al., Extraoral removal of mandibular odontogenic dentigerous cysts: a report of 2 cases. J Oral Maxilofac Surg. 2001;59(9):1094-6.

8. Hyomoto et. al., Clinical conditions for eruptions of maxillary canines and mandibular premolars associated with dentigerous cysts. Am J Orthod Dentofacial Orthop. 2003;124(5):515-20.

9. Farias et. al., Múltiplos cistos do complexo maxilo- mandibular: revista de literatura e relato de um caso não- sindrômico. Rev. Odonto Ciência. Porto Alegre. V. 20, n. 49, 2005.

10. Regezi et. al., Patologia BucalCorrelações Cinicopatológicas. 3.ed. Rio de Janeiro: Guanabara Koogan. p. 260-2. 2000.

11. Ribeiro et. al., Abordagens cirúrgicas do cisto periodontal apical. Considerações sobre qual técnica utilizar. Saluvita. Bauru. V.23, n. 2, p. 303-316, 2004.

12. Santos et. al., Etiopatogenia do cisto radicular. Parte I R Ci méd. biol. p.69-74, 2006.

13. Tommasi et. al., Diagnóstico em Patologia Bucal.3.ed. São Paulo: Pancast. p.285-91, 2002.

14. Vasconcelos et. al., Abordagem Terapêutica em Cisto Radicular de Grandes Proporções – Relato de Caso. Rev. Brasileira de Ciênci. da Saúde. V.16, n.3, p. 467- 474, 2012.

15. Henry et. al., Marsupialização e enucleação de cisto radicular apical. Rev. INPEO, p. 1-64, 2007.

16. Igreja et. al., Marsupialização como tratamento inicial de cisto do ducto nasopalatino. Rev. Cir. Traumatol. Buco-Maxilo-Fac. Camaragibe. V. 5, n. 2, p. 41- 48, 2005.

17. Martins et al., Cisto radicular na maxila relato de caso clínico cirúrgico. Rev. ATO, p.881-889, 2009.

18. Rodrigues RM. Avaliação do tipo de tratamento realizado para as lesões ósseas: cistos ósseos simples, lesão central de células gigantes e queratocisto odontogênico: análise retrospectiva [Dissertação]. Piracicaba: UNICAMP/FOP; 2011.

19. Brandt Filho SHO, Marzola C. Toledo-Filho JL, Cavalieri-Pereira L, Pastori CM, Zorzetto DLG, Capelari MM, Toledo GL. Técnica da descompressão para o tratamento cirúrgico dos cistos da cavidade bucal. Revista de Odontologia (São Paulo. Online) 2010; 10: 525-37.

20. Pogrel MA. Calcitonin therapy for central giant cell granuloma. J Oral Maxillofac Surg 2003; 61(6): 649-53.

10.70614/479xbx73

Direitos autorais: © 2024 pelos autores. Creative Commons Attribution (CC BY) (https://creativecommons.org/licenses/by/4.0/).