IAES
Revista Clínica de Odontologia

Reabilitação unitária, uma abordagem multidisciplinar: relato de caso

Single-tooth rehabilitation: a multidisciplinary approach: a case report

Recebido: 19-12-2025 | Aceito: 29-12-2025 | Publicado: 20-02-2026

Andrés Avelino Alarcón Atalaya
E-mail: avelinoandres90@gmail.com
Faculdade do Amazonas - IAES

Luciana Aleixo dos Santos de Melo
E-mail: meloaleixoluciana@hotmail.com
Faculdade do Amazonas – IAES

Zobélia Maria de Souza Lopes
E-mail: zobelialopes@gmail.com
Faculdade do Amazonas – IAES

Jorge Alberto Carrazana Moya
E-mail: jorge.carrazana67@gmail.com
Faculdade do Amazonas – IAES

Lizete Karla Filgueiras de Souza
E-mail: lizetefilgueiras@hotmail.com
Faculdade do Amazonas – IAES

Como citar: Atalaya AAA, Melo LAS, Lopes ZMS, Moya JAC, Souza LKF. Revista Clínica de Odontologia. Reabilitação unitária, uma abordagem multidisciplinar: relato de caso. 2025(2):122-143.

RESUMO

A destruição coronária extensa é um desafio restaurador que frequentemente exige intervenção multidisciplinar para permitir reabilitação funcional. Lesões subgengivais comprometem o isolamento e o término restaurador, tornando necessário reestabelecer o espaço biológico antes da fase restauradora. Este trabalho teve como objetivo apresentar a reabilitação unitária de um dente com severa destruição coronária, demonstrando a sequência clínica integrada que envolveu aumento de coroa, selamento dentinário pré- endodôntico, retratamento e reabilitação semidireta, destacando a importância da abordagem multidisciplinar no restabelecimento funcional e estético do elemento dentário. Paciente de 33 anos, gênero feminino "queixando –se de dor e dente quebrado" comparece a clínica da Faculdade de Odontologia. Durante o exame intraoral observou-se fratura extensa e tratamento endodôntico prévio com provável recontaminação. Dessa forma, a conduta indicada foi aumento de coroa clínica para expor estrutura adequada, seguido de selamento dentinário para proteção e reforço do remanescente. E na sequência, efetuou-se o retratamento endodôntico com desobturação, reinstrumentação e nova obturação. Por fim, confeccionou-se a biobase adesiva para viabilizar restauração semidireta. Dessa forma, A abordagem integrada entre periodontia, endodontia e dentística adesiva mostrou-se eficaz para reestabelecer função, estética e estabilidade tecidual, permitindo

reabilitação previsível de dente extensamente destruído. A abordagem interdisciplinar entre periodontia, endodontia e dentística adesiva foi fundamental para garantir previsibilidade clínica e estabilidade tecidual. O aumento de coroa clínica foi decisivo para restabelecer a relação periodontal e permitir exposição adequada de estrutura dental saudável. O selamento dentinário pré-endodôntico aliado ao retratamento contribuiu para reduzir microinfiltrações, aumentar a resistência adesiva e proteger o remanescente dentário. A técnica restauradora semidireta ofereceu equilíbrio entre resistência mecânica, preservação estrutural e efetividade clínica, mostrando-se uma opção conservadora e duradoura e com menor risco de falhas estruturais.

Palavras-chave: Coroa clínica. Endodontia. Periodontia.

ABSTRACT

Extensive coronal destruction represents a restorative challenge that often requires a multidisciplinary approach to achieve functional rehabilitation. Subgingival lesions compromise isolation and the restorative margin, making the re-establishment of the biologic width essential prior to definitive restoration. This study aimed to present the single-tooth rehabilitation of an element with severe coronal loss, detailing an integrated clinical sequence involving crown lengthening, pre-endodontic dentin sealing, endodontic retreatment, and semidirect adhesive rehabilitation. A 33-year-old female patient attended the dental clinic reporting pain and a fractured tooth. Clinical examination revealed extensive coronal fracture and a previously treated root canal with probable contamination. The proposed treatment included crown lengthening to expose sound structure, followed by pre-endodontic dentin sealing for protection and reinforcement of the remaining substrate. Endodontic retreatment was then performed through desobturation, reinstrumentation, and new obturation. Finally, an adhesive biobase and semidirect restoration were completed. The integrated approach between periodontics, endodontics, and adhesive dentistry proved effective in restoring function, esthetics, and tissue stability, enabling the predictable rehabilitation of an extensively compromised tooth. The interdisciplinary approach involving Periodontics, Endodontics, and Adhesive Dentistry was fundamental in achieving clinical predictability and long-term tissue stability. Clinical crown lengthening was decisive in reestablishing an adequate periodontal relationship, allowing proper exposure of healthy dental structure. Pre- endodontic dentin sealing, combined with endodontic retreatment, significantly contributed to reducing microleakage, increasing adhesive bond strength, and protecting the remaining tooth structure. Furthermore, the semi-direct restorative technique provided a favorable balance between mechanical strength, structural preservation, and clinical effectiveness, establishing itself as a conservative and durable alternative with a lower risk of structural failure.

Keywords: Clinical crown. Endodontics. Periodontics.

INTRODUÇÃO

10.70614/e86v9m11

Direitos autorais: © 2024 pelos autores. Creative Commons Attribution (CC BY) (https://creativecommons.org/licenses/by/4.0/).

A cárie dental é uma doença multifatorial caracterizada pela interação contínua entre o biofilme, a dieta rica em carboidratos fermentáveis e a susceptibilidade do hospedeiro. Seu desenvolvimento ocorre a partir de um desequilíbrio entre os processos de desmineralização e remineralização, levando progressivamente à perda estrutural dos tecidos dentários duros. Esse processo, gradualmente, resulta em cavitações que, quando extensas, comprometem a integridade coronária e exigem intervenções restauradoras complexas[1].

Do ponto de vista restaurador, quando a perda de estrutura dental ultrapassa o limite no qual restaurações diretas proporcionam desempenho previsível, torna-se essencial recorrer a técnicas que ofereçam maior resistência, estabilidade e longevidade clínica, embora as restaurações diretas apresentem boas propriedades mecânicas, sua indicação em cavidades amplas aumenta a susceptibilidade a fraturas, desgaste acelerado e falhas restauradoras. Isso ocorre porque a quantidade reduzida de estrutura remanescente limita o suporte às cargas mastigatórias, comprometendo o desempenho mecânico e o selamento marginal em médio e longo prazo[2]. Diante dessas limitações, alternativas restauradoras mais robustas como inlays e onlays indiretos têm sido tradicionalmente recomendadas para promover resistência adequada e restabelecimento anatômico preciso. No entanto, essas técnicas envolvem etapas laboratoriais, custo mais elevado e maior tempo clínico, o que nem sempre é viável ou desejável em contextos específicos. Para contornar essas desvantagens, as restaurações semidiretas surgem como uma alternativa intermediária eficiente, permitindo a obtenção de propriedades mecânicas superiores às das restaurações diretas, mas com menor custo e tempo que as indiretas convencionais. Essa técnica associa a precisão anatômica obtida fora da boca com a agilidade do procedimento clínico, tornando-se especialmente vantajosa em dentes com cavidades extensas que exigem reforço estrutural adicional[2].

A literatura ressalta ainda que a restauração desses elementos fragilizados deve priorizar a preservação do remanescente dental. Estudos destacam que a manutenção do conjunto esmalte– dentina–junção amelodentinária é essencial

10.70614/e86v9m11
Direitos autorais: © 2024 pelos autores. Creative Commons Attribution (CC BY) (https://creativecommons.org/licenses/by/4.0/).

para garantir suporte biomecânico adequado às reabilitações adesivas, mesmo em casos de perda estrutural extensa[3]. Quando esses três tecidos são preservados e associados a técnicas adesivas modernas, torna-se possível reconstruir dentes severamente comprometidos sem recorrer imediatamente a retentores intrarradiculares ou coroas protéticas totais. Essa abordagem minimiza o risco de falhas estruturais e aumenta a longevidade da restauração, sendo recomendada especialmente em tratamentos conservadores voltados à biomimética dental. Dessa forma, diante da progressão da doença cariosa e do potencial de destruição coronária severa, a reabilitação do dente comprometido demanda uma abordagem integrativa que respeite a biologia, a mecânica e a estética. A necessidade de restabelecer forma, função e estabilidade estrutural torna a fase restauradora um ponto crucial no planejamento multidisciplinar da reabilitação oral.

Além da necessidade restauradora, dentes com destruição severa frequentemente apresentam envolvimento periodontal devido à localização subgengival da lesão cariosa, fratura ou término restaurador, o que impede a execução adequada de qualquer procedimento restaurador adesivo ou protético. A exposição insuficiente da estrutura dentária inviabiliza o isolamento absoluto, favorece microinfiltração e compromete o selamento e a adesão. Nesse contexto, o aumento de coroa clínica torna-se essencial para restabelecer a biologia periodontal e permitir que a reabilitação seja realizada com previsibilidade. Autores descrevem o aumento de coroa clínica como o procedimento periodontal mais frequentemente empregado para permitir acesso restaurador em dentes cuja estrutura remanescente encontra-se subgengival[4]. Essa intervenção tem como finalidades expor áreas fraturadas ou cariadas, restabelecer o espaço biológico e proporcionar condições adequadas para execução de preparos restauradores. A ausência desse procedimento em casos de invasão do espaço biológico pode desencadear respostas inflamatórias como bolsas periodontais, recessões e perda óssea, resultando em pior prognóstico para o elemento dentário. O respeito à distância mínima de 3 mm entre margem gengival e crista

10.70614/e86v9m11
Direitos autorais: © 2024 pelos autores. Creative Commons Attribution (CC BY) (https://creativecommons.org/licenses/by/4.0/).

óssea alveolar, conforme preconizado na literatura, é imprescindível para manutenção da saúde periodontal e sucesso das reabilitações protéticas e restauradoras[5,6].

Esse cenário, a combinação entre cirurgia periodontal e técnica restauradora semidireta constitui uma estratégia integrada que atende tanto às demandas funcionais quanto às exigências biológicas e estéticas. A adequação da margem, a restauração do espaço biológico e o fortalecimento estrutural por meio de materiais adesivos de alta performance formam a base para uma reabilitação duradoura e previsível. Assim, a etapa restauradora semidireta deve vir apenas após a estabilização periodontal, integrando-se a um planejamento multidisciplinar que inclui periodontia, dentística restauradora e, quando necessário, endodontia. Dessa forma, o aumento de coroa clínica não é apenas um recurso estético, mas uma etapa funcional imprescindível para permitir o isolamento absoluto, o controle da adesão e a previsibilidade das restaurações semidiretas.

Após o estabelecimento de condições periodontais adequadas e da definição da técnica restauradora, torna-se indispensável considerar a necessidade de intervenções prévias voltadas à proteção do remanescente dentário, especialmente em elementos tratados endodonticamente ou que ainda serão submetidos à terapia endodôntica. O selamento dentinário pré-endodôntico emerge como uma etapa crítica nesse contexto, uma vez que dentes com perda estrutural expressiva apresentam maior vulnerabilidade à microinfiltração coronária e consequente risco de contaminação do sistema de canais radiculares. Autores destacam que a aplicação imediata de um sistema adesivo sobre a dentina recém-exposta — técnica conhecida como selamento dentinário imediato — favorece aumento da resistência adesiva, reduz sensibilidade pós-operatória e diminui o potencial de infiltração marginal durante as etapas subsequentes do tratamento restaurador[7,8]. Além das vantagens adesivas, essa técnica desempenha papel fundamental na proteção estrutural do dente, reforçando a dentina remanescente e promovendo maior

10.70614/e86v9m11
Direitos autorais: © 2024 pelos autores. Creative Commons Attribution (CC BY) (https://creativecommons.org/licenses/by/4.0/).

estabilidade biomecânica. Estudos recentes indicam que essa abordagem contribui para a integridade do complexo adesivo ao minimizar a contaminação bacteriana entre sessões e ao preservar as paredes do preparo cavitário contra danos mecânicos[8,9]. Dessa forma, essa etapa é essencial para assegurar previsibilidade biomecânica e longevidade ao tratamento restaurador semidireto, constituindo um elo vital entre as fases restauradora e endodôntica do planejamento reabilitador.

Em alguns casos, entretanto, a terapia endodôntica existente apresenta falhas decorrentes de infiltração coronária, obturações inadequadas ou persistência de microrganismos no sistema de canais radiculares. Nessas situações, o retratamento endodôntico torna-se a intervenção indicada para restabelecer condições biológicas adequadas ao reparo dos tecidos periapicais. Estudiosos explicam que a manutenção ou reinfecção microbiana após o tratamento primário deriva geralmente de falhas operatórias, selamento coronário deficiente ou inadequação da obturação, fatores que favorecem a persistência de microrganismos e desencadeiam processos inflamatórios persistentes[10]. O retratamento é, portanto, indicado quando há sinais clínicos ou radiográficos de insucesso, sendo sua finalidade restaurar a limpeza e modelagem do sistema de canais, corrigindo inadequações anteriores e criando um ambiente propício ao reparo perirradicular[10,11]. Ainda que se trate de um procedimento tecnicamente mais complexo e de prognóstico mais reservado, o retratamento é essencial para eliminar bactérias remanescentes e impedir reinfecções futuras, restabelecendo assim condições biológicas compatíveis com a reabilitação funcional. Estudos reforçam que a persistência de microrganismos após o preparo químico-mecânico é a principal causa do insucesso endodôntico, sendo o retratamento a medida necessária para restabelecer saúde aos tecidos apicais e prevenir recidivas infecciosas. Dessa forma, a adequação endodôntica correta constitui etapa obrigatória quando se busca uma reabilitação restauradora estável e duradoura[12,13,14]. Diante desse contexto, torna-se evidente que a condução de casos com destruição coronária extensa requer um

10.70614/e86v9m11
Direitos autorais: © 2024 pelos autores. Creative Commons Attribution (CC BY) (https://creativecommons.org/licenses/by/4.0/).

planejamento multidisciplinar minucioso, envolvendo adequação periodontal prévia, correção endodôntica quando necessária, proteção estrutural através do selamento dentinário e seleção cuidadosa de técnicas restauradoras.

O presente relato de caso tem como objetivo apresentar a reabilitação unitária de um dente com severa destruição coronária, demonstrando a sequência clínica integrada que envolveu aumento de coroa, selamento dentinário pré-endodôntico, retratamento e reabilitação semidireta, destacando a importância da abordagem multidisciplinar no restabelecimento funcional e estético do elemento dentário.

RELATO DE CASO

Paciente A.C.O.T, 33 anos, gênero feminino, compareceu à Clínica Integrada da Faculdade do Amazonas – IAES relatando a queixa principal de que "meu dente está quebrado e estou com dor". Durante a anamnese, informou não apresentar doenças sistêmicas, assim como não possuir histórico de alergias.

No exame clínico intrabucal, observou-se extensa destruição coronária do elemento dentário 15 (Figuras 1 e 2). Diante do quadro foi solicitado uma radiografia panorâmica (Figura 3), a fim de amparar o diagnóstico e permitir o adequado planejamento do tratamento.

Na análise da imagem radiográfica, constatou-se que o elemento dentário apresentava tratamento endodôntico prévio, com exposição do material obturador há mais de um ano, sugerindo possível recontaminação do sistema de canais radiculares.

10.70614/e86v9m11
Direitos autorais: © 2024 pelos autores. Creative Commons Attribution (CC BY) (https://creativecommons.org/licenses/by/4.0/).



Figura 1 - Aspecto intraoral inicial

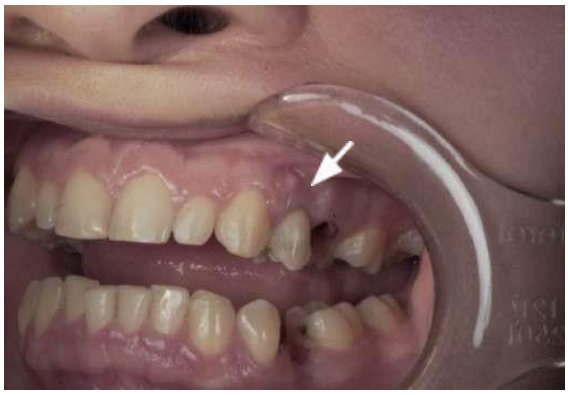

Figura 2 - Aspecto Extraoral inicial



Figura 3 - Radiografia panorâmica

Após a análise clínica e radiográfica do caso, definiu-se como conduta a reabilitação do elemento dentário por meio de uma restauração semidireta, em virtude da extensa destruição coronária observada e espessura tecidual remanescente, precedida do retratamento endodôntico. Durante a avaliação inicial, verificou-se que o término remanescente da estrutura dentária se apresentava em posição subgengival, onde observou-se também a invasão do espaço biológico, indicando a necessidade de aumento de coroa clínica com osteotomia para possibilitar adequado isolamento, futura longevidade restauradora e saúde periodontal do elemento.

A paciente foi devidamente esclarecida quanto aos procedimentos que seriam realizados e assinou o Termo de Consentimento Livre e Esclarecido (TCLE) autorizando o diagnóstico e a execução do tratamento.

10.70614/e86v9m11

Direitos autorais: © 2024 pelos autores. Creative Commons Attribution (CC BY) (https://creativecommons.org/licenses/by/4.0/).

Iniciou-se o tratamento pelo procedimento de aumento de coroa clínica. Previamente ao início da cirurgia, realizou-se anestesia dos nervos alveolar superior médio (NASM) e palatino maior, utilizando as técnicas de bloqueio de campo e infiltrativa, com solução anestésica de articaína 4% associada à epinefrina 1:100.000 (Figuras 4 e 5).



Figura 4 - Anestesia do NASM



Figura 5 - Anestesia do Palatino maior

Em seguida, procedeu-se à marcação da área a ser submetida ao aumento de coroa clínica, utilizando-se uma sonda periodontal milimetrada, foram delimitados 3 mm na face vestibular e 3mm na palatina (Figura 6 e 7).



Figura 6 - Sondagem vestibular



Figura 7 - Sondagem palatina

Após o silêncio operatório, procedeu-se à incisão utilizando lâmina de bisturi nº 15C, seguida pelo descolamento dos tecidos com auxílio de um descolador de Molt 2-4 (Figuras 8 e 9).

10.70614/e86v9m11

Direitos autorais: © 2024 pelos autores. Creative Commons Attribution (CC BY) (https://creativecommons.org/licenses/by/4.0/).



Figura 8 - Incisão

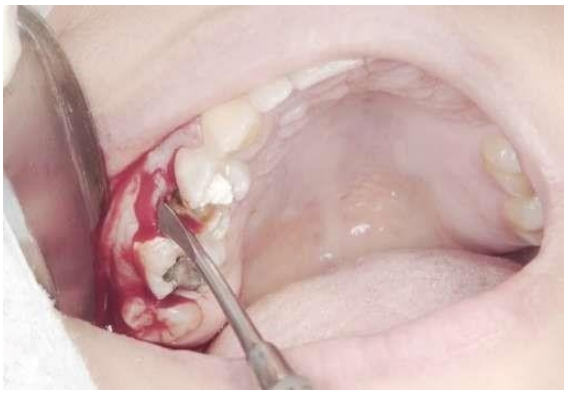

Figura 9 - Descolamento

Com o sítio operatório devidamente exposto, iniciou-se o desgaste ósseo na região interproximal empregando brocas tipo ponta de lápis, com e sem ponta ativa, em alta rotação (nº 2191 e 3195), sob irrigação contínua com solução fisiológica estéril (Figura 10). Concluída essa etapa cirúrgica, realizou-se prescrição pós-operatória com Nimesulida 100mg a cada 12h por 3 dias e Dipirona Sódica 500mg nas primeiras horas, caso houvesse dor.

Após 7 dias, a paciente retornou à clínica onde foi dado sequência ao tratamento. Iniciou- se então o selamento dentinário pré-endodôntico. Primeiramente, efetuou-se o isolamento absoluto com lençol de borracha (EasyBassi) e grampos nº 26 e B4 auxiliar. Para otimizar a visualização do campo operatório, procedeu-se ao uso de fita de Teflon para afastamento tecidual (Figura 11).



Figura 10 - Desgaste ósseo na região interproximal com brocas em alta rotação



Figura 11 - Isolamento absoluto

10.70614/e86v9m11

Direitos autorais: © 2024 pelos autores. Creative Commons Attribution (CC BY) (https://creativecommons.org/licenses/by/4.0/).

Para melhor evidência da área cariada e limpeza da cavidade, aplicou-se o evidenciador de cárie (Maquira) (Figura 12). Na sequência, removeu-se todo o tecido cariado residual com brocas carbide em baixa rotação FG 03 e 04. Com a cavidade adequadamente preparada, mensuraram-se as paredes remanescentes com especímetro, assegurando espessura mínima de 2 mm, um critério essencial para viabilidade da restauração semidireta (Figura 13).



Figura 12 - Preparo com evidenciador de cárie



Figura 13 - Medição da parede remanescente

Confirmada a integridade das paredes, iniciou-se a etapa de selamento dentinário pré-endodôntico. Para proteção da câmara pulpar, aplicou-se Teflon e, posteriormente, realizou-se a limpeza interna da cavidade por meio de jateamento com óxido de alumínio (Figuras 14 e 15).

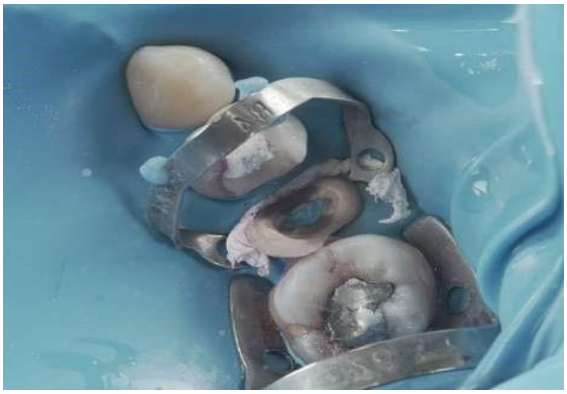

Figura 14 - Proteção da câmara pulpar com Teflon



Figura 15 - Jateamento com óxido de alumínio

Com a cavidade limpa, seguiu-se a aplicação do sistema adesivo, primeiramente com condicionamento utilizando ácido fosfórico a 37% (Potenza

10.70614/e86v9m11

Direitos autorais: © 2024 pelos autores. Creative Commons Attribution (CC BY) (https://creativecommons.org/licenses/by/4.0/).

Atacco) durante 30 segundos, lavagem por um minuto, secagem controlada e aplicação do adesivo Universal Single Bond (3M), seguida de fotoativação por 60 segundos (Figuras 16 e 17).



Figura 16: Condicionamento ácido



Figura 17: Sistema adesivo

Em seguida, adaptou-se uma matriz de cobre na região mesial para execução do levantamento de margem cervical, utilizando resina composta (Estelite Posterior-PCE). Finalizada esta etapa, a cavidade foi então selada com obturador provisório (Maquira), finalizando a sessão (Figuras 18, 19 e 20).

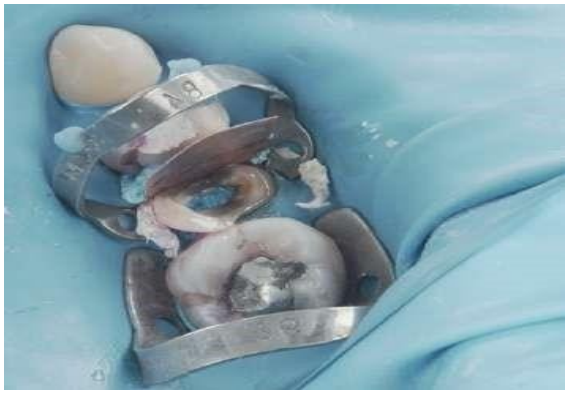

Figura 18 - Adaptação da matriz de cobre

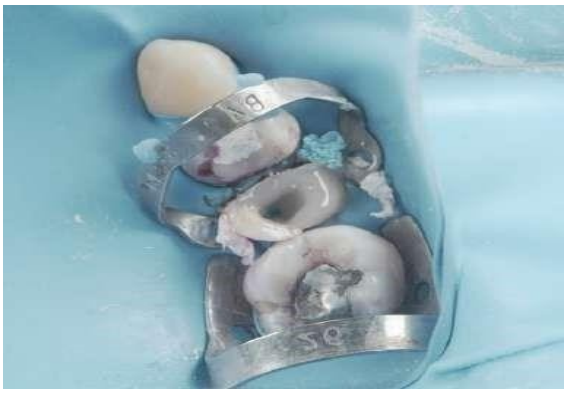

Figura 19: Levantamento da parede



Figura 20 - Obturação provisória

10.70614/e86v9m11

Direitos autorais: © 2024 pelos autores. Creative Commons Attribution (CC BY) (https://creativecommons.org/licenses/by/4.0/).

Na sessão subsequente, realizou-se novo isolamento absoluto e remoção do material provisório com broca esférica diamantada em alta rotação. Com a cavidade limpa, procedeu-se ao retratamento endodôntico. A desobturação dos canais foi realizada com brocas Gates nº 2 em baixa rotação. A odontometria foi estabelecida em 14 mm, sob irrigação contínua com hipoclorito de sódio e aspiração. Após a instrumentação, realizou-se irrigação final com EDTA a 17% com três ciclos de 30 segundos, seguida de lavagem com soro fisiológico estéril, irrigação final com hipoclorito de sódio, secagem com cones de papel absorvente e posterior obturação (Figuras 21,22 e 23).



Figura 21: Desobturação



Figura 22: Irrigação e aspiração



Figura 23: Radiografia pós desobturação

Com os canais radiculares devidamente obturados, procedeu-se à remoção do material restaurador provisório e do excesso de guta-percha. Em seguida, iniciou-se a confecção da biobase. Com a cavidade exposta, realizou-se a limpeza da superfície utilizando água e pedra-pomes e, posteriormente,

10.70614/e86v9m11

Direitos autorais: © 2024 pelos autores. Creative Commons Attribution (CC BY) (https://creativecommons.org/licenses/by/4.0/).

efetuou-se a asperização do tecido por meio de jateamento com óxido de alumínio (Figuras 24 e 25).



Figura 24: Jateamento com óxido de alumínio



Figura 25: Limpeza da cavidade

A etapa restauradora foi iniciada pelo condicionamento com ácido fosfórico a 37% (Potenza Attaco) por 30 segundos, seguido de lavagem, secagem e reaplicação do adesivo Universal Single Bond (3M) e fotoativação. O selamento inicial (Resin Coating) foi realizado com resina composta Flow A2 (Opallis). Em seguida, procedeu-se ao preenchimento com resina composta Nano-Híbrida A2D (Forma, UltraDent), finalizando-se com o ajuste da biobase com broca nº 3131 em alta rotação (Figuras 26,27,28,29,30 e 31).



Figura 26 - Condicionamento ácido



Figura 27 - Sistema Adesivo



Figura 28 - Aplicação da resina flow



Figura 29 - Aplicação da resina A2D.

10.70614/e86v9m11

Direitos autorais: © 2024 pelos autores. Creative Commons Attribution (CC BY) (https://creativecommons.org/licenses/by/4.0/).



Figura 30 - Aspecto final da biobase



Figura 31 - Radiografia da biobase

Concluída a confecção da biobase, iniciou-se o processo restaurador por meio da técnica semidireta. Realizou-se inicialmente a moldagem com silicone de condensação (Clonage), a partir da qual foi obtido o modelo em gesso tipo IV (Dent Mix). Em seguida, procedeu-se à confecção da peça restauradora utilizando resina composta, empregando-se o compósito Forma A2D para a camada de dentina e Luna A2 para a camada de esmalte (Figuras 32 e 33).



Figura 32 - Peça em resina composta

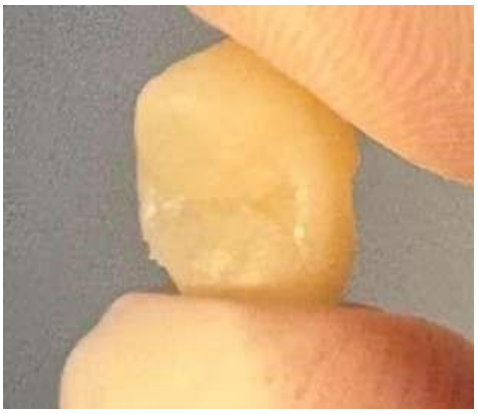

Figura 33 - Peça individualizada

Antes da cimentação, realizou –se o isolamento absoluto novamente com os grampos 26 e B4 para auxiliar. Em seguida, realizou-se o teste de adaptação da peça utilizando papel carbono para avaliar e ajustar os pontos de contato. Após essa etapa, procederam-se os desgastes internos com brocas 3118 em formato de chama, em alta rotação.

Logo, foi feita a limpeza da peça e da biobase com água e pedra pomes e asperização com jateamento com óxido de alumínio (Figuras 34, 35, 36 e 37).

10.70614/e86v9m11

Direitos autorais: © 2024 pelos autores. Creative Commons Attribution (CC BY) (https://creativecommons.org/licenses/by/4.0/).



Figura 34 - Limpeza da biobase com pedra pomes



Figura 35 - Limpeza da peça com pedra pomes



Figura 36 - Jateamento da biobase



Figura 37 - Jateamento da peça

O passo subsequente consistiu na realização do condicionamento ácido tanto da peça quanto da biobase. Em seguida, aplicou-se o Silano (FGM) exclusivamente na peça, pelo período de 1 minuto (Figuras 38, 39 e 40).



Figura 38 - Condicionamento ácido na biobase



Figura 39 - Condicionamento ácido na peça

10.70614/e86v9m11

Direitos autorais: © 2024 pelos autores. Creative Commons Attribution (CC BY) (https://creativecommons.org/licenses/by/4.0/).



Figura 40 - Aplicação do silano na peça

Após isso, prosseguiu-se com o sistema adesivo tanto no preparo quanto na peça, ambos devidamente fotoativados por cerca de 1 minuto em. Para a cimentação, utilizou-se resina composta tipo flow em abundância sobre a biobase, para que haja o devido escoamento da resina para melhor adaptação da peça. Com auxílio de um fio dental, realizamos a retirada do excesso de resina nas proximais, garantido que não haja excesso de material sobre a restauração. Após a cimentação, realizamos o ajuste oclusal com papel carbono, o acabamento com brocas FF e polimento final com o sistema Ultra-Gloss (Figuras 41, 42, 43, 44, 45 e 46).



Figura 41 - Sistema adesivo na biobase



Figura 42 - Sistema adesivo na peça



Figura 43 - Cimentação com resina flow

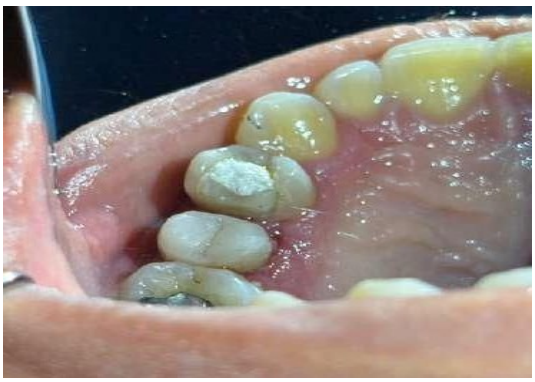

Figura 44 - Peça cimentada

10.70614/e86v9m11

Direitos autorais: © 2024 pelos autores. Creative Commons Attribution (CC BY) (https://creativecommons.org/licenses/by/4.0/).



Figura 45 - Acabamento e polimento



Figura 46 - Radiografia final

DISCUSSÃO

A reabilitação de dentes extensamente destruídos requer uma abordagem integrada que considere não apenas a restauração da estrutura dentária remanescente, mas também a preservação periodontal, o controle microbiológico e a seleção de técnicas restauradoras que promovam longevidade clínica. No caso apresentado, houve a necessidade de exposição de estrutura sadia para fins restauradores realizando então o aumento de coroa clínico. Segundo Sousa et al.[4], esse procedimento é o mais utilizado quando há necessidade de expor cáries subgengivais, corrigir fraturas e permitir um adequado término restaurador sem violar a distância biológica. Em concordância com o autor, Trigueiro et al.[5] ressaltam que o aumento de coroa clínica é fundamental para restabelecer contorno gengival, simetria e harmonia periodontal, prevenindo inflamações e garantindo previsibilidade estética e funcional. A preservação do espaço biológico, conforme reforçado por Silva et al.[6] é imprescindível para evitar respostas inflamatórias e perda óssea, condições que poderiam comprometer o prognóstico restaurador. Com o diagnóstico e planejamento correto torna-se possível planejar a reabilitação sobre fundamentos adesivos.

Ainda, a opção por promover a restauração e proteção do remanescente dentário antes do retratamento endodôntico constitui etapa crucial para a segurança e eficácia do procedimento. O selamento dentinário pré-endodôntico

10.70614/e86v9m11

Direitos autorais: © 2024 pelos autores. Creative Commons Attribution (CC BY) (https://creativecommons.org/licenses/by/4.0/).

tem mostrado resultados superiores quanto à redução de microinfiltração, melhora da resistência adesiva e proteção da dentina recém-exposta, como evidenciado por Murata, Maseki e Nara[7] e De Macedo et al.[10]. Além disso, Al-Rubaie et al.[8] demonstram que esse selamento aumenta a integridade estrutural da dentina remanescente, aspecto crítico em dentes submetidos ao esforço mastigatório.

Ao mesmo tempo, o retratamento endodôntico executado neste caso encontra forte embasamento na literatura. A permanência de microrganismos nos canais radiculares e a recontaminação via infiltração coronária são fatores determinantes de falhas endodônticas, conforme relatado por Lopes e Siqueira[14], De Macedo et al.[10] na reabilitação interdisciplinar ressaltados por De Deus Ferreira & Corrêa[13]. Esses autores defendem que a combinação entre as áreas como a periodontia, dentística, cirurgia, prótese e endodontia resultam em prognósticos mais previsíveis, maior estabilidade dos tecidos e melhor aproveitamento do tempo clínico.

O caso aqui retratado evidencia essa integração: a cirurgia periodontal viabilizou o término restaurador, o selamento dentinário favoreceu o retratamento endodôntico, e a abordagem restauradora adesiva forneceu reforço estrutural, reduzindo a necessidade de retentores intrarradiculares. Observa-se, portanto, consenso na literatura de que preservar o remanescente dentário é determinante para evitar fraturas e manter a longevidade da reabilitação. A técnica semidireta biomimética utilizada demonstrou ser uma alternativa conservadora altamente eficaz, pois permite a reconstrução anatômica precisa com mínima remoção de estrutura dental, ao mesmo tempo em que otimiza o desempenho mecânico da restauração. Ao reproduzir as propriedades funcionais dos tecidos dentários e distribuir as tensões de maneira equilibrada, essa técnica contribui significativamente para a durabilidade do tratamento, reduzindo riscos de fratura e falhas adesivas. Assim, sua aplicação mostrou-se plenamente compatível com os princípios modernos da dentística adesiva e com as

10.70614/e86v9m11
Direitos autorais: © 2024 pelos autores. Creative Commons Attribution (CC BY) (https://creativecommons.org/licenses/by/4.0/).

recomendações presentes na literatura para dentes extensamente destruídos tratados endodonticamente.

Baseado nisso, neste caso optou-se por não utilizar pino de fibra de vidro, embora essa seja uma conduta frequentemente adotada em dentes tratados endodonticamente com grande perda estrutural. A literatura demonstra que, apesar de amplamente empregados para retenção, os pinos não têm a capacidade de reforçar a raiz e, em alguns casos, podem até concentrar tensões nas paredes radiculares, predispondo a fraturas, especialmente quando há remanescente insuficiente Magne et al.[15]; Cunha[16]. Considerando que o remanescente dentário apresentava espessura adequada e permitia uma abordagem restauradora adesiva conservadora, a utilização do pino não se fez necessária. Dessa forma, a reconstrução biomimética sem retentores intrarradiculares mostrou-se mais favorável ao preservar estrutura dentária e reduzir riscos biomecânicos. Por fim, autores como Oliveira et al.[17] ressaltam que a reabilitação rápida de dentes tratados endodonticamente é fundamental para prevenir infiltrações e reinfecções coronárias, o que reforça a importância da execução sequencial e integrada adotada no presente caso Assim, o conjunto de etapas descritas neste caso, como aumento de coroa clínica, selamento dentinário, retratamento endodôntico e preparo para restauração semidireta mostram-se plenamente fundamentado nas melhores evidências científicas disponíveis.

Assim, o caso clínico apresentado confirma que a associação entre periodontia, endodontia e dentística adesiva, realizada de maneira planejada e interdisciplinar, proporciona uma reabilitação previsível, estável e biologicamente integrada, em consonância com as diretrizes encontradas na literatura contemporânea.

CONCLUSÃO

10.70614/e86v9m11

Direitos autorais: © 2024 pelos autores. Creative Commons Attribution (CC BY) (https://creativecommons.org/licenses/by/4.0/).

- A abordagem interdisciplinar entre periodontia, endodontia e dentística adesiva foi fundamental para garantir previsibilidade clínica e estabilidade tecidual.
- aumento de coroa clínica foi decisivo para restabelecer a relação periodontal e permitir exposição adequada de estrutura dental saudável.
- selamento dentinário pré-endodôntico aliado ao retratamento contribuiu para reduzir microinfiltrações, aumentar a resistência adesiva e proteger o remanescente dentário.
- A técnica restauradora semidireta ofereceu equilíbrio entre resistência mecânica, preservação estrutural e efetividade clínica, mostrando-se uma opção conservadora e duradoura e com menor risco de falhas estruturais.

REFERÊNCIAS

1. Chisini LA, et al. Sobretratamento restaurador: relato de caso e discussão sobre a decisão do tratamento restaurador. Rev Odontol Bras Central 2021; 30(89): 323-3382021.

2. Da Silveira PV, et al. Restauração semidireta com resina composta em dentes posteriores: relato de caso clínico. Braz J Dev. 2022;8(6):43058-78.

3. Sales EMA, et al. Reabilitação biomimética de dente extensamente comprometido. Rev Eletr Acervo Saúde. 2023;25(5).

4. Sousa KSP, Teixeira PRS, Barbosa ACR, Nascimento AA, Gonçalves EMS, Martins JFM, Mendes IVM. Inter-relação Periodontia, Prótese e Endodontia. JNT Facit Bus Technol J. 2024;1(53):108- 23.

5. Trigueiro TA, et al. Reabilitação estética e funcional do sorriso: revisão de literatura. Rev Interfaces Saúde Humana Tecnol. 2015;3(9).

6. Silva PJ, et al. Aumento de coroa clínica para reabilitação oral: uma revisão narrativa e relato de caso. R. evista científica multidisciplinar. v. 3, n. 12, p. e3122414-e3122414, 2022.

7. Murata S, Maseki T, Nara Y. Effect of immediate dentin sealing applications on bonding of CAD/CAM ceramic onlay restoration. Dental Materials Journal; 37(6): 928–939.2018.

10.70614/e86v9m11

Direitos autorais: © 2024 pelos autores. Creative Commons Attribution (CC BY) (https://creativecommons.org/licenses/by/4.0/).

8. Al-Rubaie AIM, Al-Shamma A, Al-Mohana AM, Al-Jaberi AA. Effect of immediate pre- endodontic dentin sealing on cuspal deflection and fracture strength of endodontically treated teeth. Clin Oral Investig. 2025;29(1):1-9.2025.

9. Gavriil D, Kreulen CM, Feilzer AJ, et al. Pre-endodontic restoration of structurally compromised teeth: current concepts. Br Dent J. 2021;230(9):585-592

10. De Macedo IL, Neto IM. Endodontic retreatment: therapeutic option of endodontic failure. Braz J Health Rev. 2018;1(2):421–431

11. Soares IJ, Goldberg F. Endodontia: técnicas e fundamentos. 2ª ed. Porto Alegre: Artmed; 2011.

12. Brito SL, Moreti LCT. Retratamento endodôntico: revisão de literatura. Rev Ibero-Am Humanid Ciênc Educ. 2022;8(5):1-10.

13. De Deus Ferreira B, Corrêa MB. Reabilitação Oral Interdisciplinar. Facit Business and Technology Journal. 2025;1(59).

14. Lopes HP, Siqueira JF. Tratamento de canais radiculares: princípios e prática. 3ª ed. Rio de Janeiro: Elsevier; 2015.

15. Magne P, Lazari PC, Carvalho MA, Johnson T, Del Bel Cury AA. Ferrule-Effect Dominates Over Use of a Fiber Post When Restoring Endodontically Treated Incisors: An In Vitro Study. Oper Dent. 2017;42(4):396–406.

16. Cunha Junior JS, Mesquita MA, Andrade RS. Abordagem biomimética para reconstrução de dente posterior com ampla destruição coronária: relato de caso [Trabalho de Conclusão de Curso]. Recife: Centro Universitário Brasileiro – UNIBRA; 2022. 39 p.

17. Oliveira JES, Ribeiro WA, Sampaio ABHRD, Nogueira CVT, Vasconcelos EMGM, Santos ACM, Ramalho CLG. Possibilidades restauradoras em dentes tratados endodonticamente. Rev Ibero-Am Humanid Ciênc Educ. 2025;11(9):4055.

10.70614/e86v9m11

Direitos autorais: © 2024 pelos autores. Creative Commons Attribution (CC BY) (https://creativecommons.org/licenses/by/4.0/).