IAES
Revista Clínica de Odontologia

Split mouth cirúrgicas com implante unitário em diferentes zonas da maxila: relato de caso

Surgical split-mouth approach with single implants in different maxillary zones: a case report

Recebido: 18-12-2025 | Aceito: 29-12-2025 | Publicado: 20-02-2026

Blendow Félix de Melo Pereira
E-mail: blendowfex@gmail.com
Faculdade do Amazonas - IAES

Márcio Langbeck Castelo Branco
E-mail: marcio.langbeck@gmail.com
Faculdade do Amazonas - IAES

Fernando dos Santos Gonçalves Junior
E-mail: nando.contato92@gmail.com
Faculdade do Amazonas – IAES

Alberto Tadeu do Nascimento Borges
E-mail: atadeuborges@gmail.com
Faculdade do Amazonas – IAES

Zobélia Maria de Souza Lopes
E-mail: zobelialopes@gmail.com
Faculdade do Amazonas – IAES

Como citar: Pereira BFM, Castelo Branco ML, Gonlaçves Junior FS, Borges ATN, Lopes ZMS. Revista Clínica de Odontologia. Split mouth cirúrgicas com implante unitário em diferentes zonas da maxila: relato de caso. 2025(2):29-52.

RESUMO

Na implantodontia contemporânea, as variações técnicas na colocação de implantes na maxila refletem avanços voltados à previsibilidade, funcionalidade e estética. A escolha da técnica depende da anatomia local, condições sistêmicas, quantidade e qualidade óssea do paciente. A osseointegração ocorre, em média, entre dois e três meses, seguida da instalação protética. O implante unitário é indicado para reposição de um único dente, preservando estruturas adjacentes. Em situações selecionadas, o implante pode ser instalado imediatamente após a exodontia. Quando há deficiência óssea, procedimentos de enxertia são necessários para garantir estabilidade. A elevação do seio maxilar é indicada em regiões posteriores com perda óssea acentuada. O uso de PRF pode favorecer a cicatrização e a integração óssea. Condições sistêmicas, como hipertensão e sinusite, aumentam o risco de complicações cirúrgicas. Contudo, o objetivo deste trabalho foi relatar um caso desafiador destacando a importância de um diagnóstico preciso, tratamento adequado, demostrando as variações técnicas e a habilidade cirúrgica como determinantes do sucesso terapêutico.

Palavras-chave: Osseointegração. Implantação dentária endóssea. Implantes dentários. Levantamento do assoalho do seio maxilar. Fibrina rica em plaquetas

ABSTRACT

In contemporary implantology, technical variations in placing implants in the maxilla reflect advancements aimed at predictability, functionality, and aesthetics. The choice of technique depends on local anatomy, systemic conditions, and the quantity and quality of the patient's bone. Osseointegration occurs on average between two and three months, followed by prosthetic installation. A single implant is indicated for replacing a single tooth, preserving adjacent structures. In selected situations, the implant can be placed immediately after tooth extraction. When there is bone deficiency, grafting procedures are necessary to ensure stability. Sinus lift is indicated in posterior regions with significant bone loss. The use of PRF can promote healing and bone integration. Systemic conditions, such as hypertension and sinusitis, increase the risk of surgical complications. However, the aim of this work was to report a challenging case, highlighting the importance of an accurate diagnosis and appropriate treatment, demonstrating the technical variations and surgical skill as determinants of therapeutic success.

Keywords: Osseointegration. Dental implantation endosseous. Dental implants. Sinus floor augmentation. Platelet-rich fibrin.

INTRODUÇÃO

Em meio a vários estudos in vivo sobre a medula óssea feita pelo professor, médico e pesquisador Per-Ingvar Brånemark, durante 1950 a 1965, surgiu a possibilidade do que foi denominado de "osseointegração", cuja sua definição é a conexão estrutural entre o osso vivo e a superfície do implante[1]. Essa observação foi feita pós a câmera de titânio usada em sua pesquisa estar incorporada ao osso vivo, de modo, que histologicamente foi possível ver a interação do osso entre os micros espaços da câmera de titânio[1].

Partindo desta descoberta originou-se o protocolo de Brånemark, na qual afirma a necessidade de duas etapas cirúrgicas, uma para extração do elemento dentário que requer um tempo de cicatrização de 6 a 8 meses e outro para a inserção do implante de titânio usinado em condições estéreis que também exige um período de 3 a 6 meses, demandando muito tempo e consequentemente a

10.70614/agnmgd69

Direitos autorais: © 2024 pelos autores. Creative Commons Attribution (CC BY) (https://creativecommons.org/licenses/by/4.0/).

utilização de um elemento provisório para que não tenha contato direto com o implante, assim evitando micromovimentações que empatariam na osseointegração.

Biologicamente a consolidação da técnica cirúrgica endóssea com base na revolucionaria osseointegração, consiste em um fenômeno multifatorial complexo, envolvendo eventos, tais como, moleculares, celulares e biomecânicos, tendo vidências de estudos histológicos compreendem uma análise em três fases interligadas[2].

Inicialmente denominada de osteocondução, que desenvolve um papel fundamental para as fases seguintes devido a formação coagular ao redor da superfície do implante, exercendo a função de uma matriz bioativa rica em fibrina, plaquetas e proteínas plasmáticas, que auxiliam células osteoprogenitoras na diferenciação celular[2].

Durante a segunda fase ocorre a formação óssea, as células osteoprogenitoras que são células-tronco mesenquimatosas que têm a capacidade de se diferenciar em osteoblastos, são as células responsáveis pela formação do tecido ósseo, que iniciam a deposição de matriz osteóide sobre a superfície do implante, sendo essa matriz crucial, pois ela sofre mineralizações que originam osso, porém, não tão resistente, vulnerável a micromovimentações, cargas precoces e más distribuídas[2].

A fase final dessa tríade, a remodelação óssea envolve processos mais lentos, porém, contínuo e longevo, o osso que era imatura é gradativamente substituído pelo osso lamelar, por meio de mutações da ação dos osteoclastos e osteoblastos que pode ocorrer por longos anos[2].

A osseointegração, deve ser compreendida como fundamento biológico principal que auxilia todas as decisões cirúrgicas na implantodontia e partindo desse princípio, Misch, enfatiza que as técnicas cirúrgicas unitárias não podem ser abordadas de forma padronizadas, pois em diferentes zonas da maxila

10.70614/agnmgd69
Direitos autorais: © 2024 pelos autores. Creative Commons Attribution (CC BY) (https://creativecommons.org/licenses/by/4.0/).

apresentam-se quadros e condições anatômicas, biológicas e biomecânicas diferentes[3].

A criação da técnica cirúrgica de implante imediata, inicialmente desenvolvida por Schulte em 1970, com a colocação do implante no mesmo ato cirúrgico da extração, ainda não estava baseada nos estudos de Brånemark, que anos antes estava a consolidar a osseointegração[4]. Eles acreditavam que o alvéolo recém-operado oferecia um leito ósseo anatomicamente favorável a implantação, devido a geometria compatível com a do implante[4].

Essa técnica surgiu da necessidade e do intuito de otimizar o tempo do paciente em relação ao ato cirúrgico, preservar o volume ósseo alveolar e devolver esteticamente a autoestima do sorriso ao paciente[4].

Os implantes confeccionados por Schulte para essa técnica eram de cerâmica ou ligas metálicas não padronizadas, não possuíam superfícies tratas como as atuais, dependendo mais de adaptação mecânica ao alvéolo do que da própria estabilidade primária por roscas, consequentemente tendo mais falhas do que sucessos em seus casos[4].

Por outro lado, Richard J. Lazzara em 1980, consolidou a técnica cirúrgica de implante imediato, aplicando o conceito sob a ótica da osseointegração, utilizando implantes rosqueados de titânio, além disso ele sistematizou o racional da técnica transformando-a de fato em um protocolo clínico previsível[5]. Ele descreveu o conceito de estabilidade primária como fator crítico e principal para o sucesso do implante imediato, ou seja, do implante ancorar-se em osso além do alvéolo em áreas de maior densidade óssea, paredes palatinas/linguais[5].

Outro detalhe importante, foi a preservação da arquitetura alveolar, na qual retrata que o implante imediato contribui para a redução do rebordo alveolar, favorecendo o perfil de emergência protética, especialmente em áreas anteriores da maxila, dando ênfase também nos espaços que ficam entre o osso o implante, que posteriormente associada anados de jumping gap, ressaltando que

10.70614/agnmgd69
Direitos autorais: © 2024 pelos autores. Creative Commons Attribution (CC BY) (https://creativecommons.org/licenses/by/4.0/).

espaços menores cicatrizam espontaneamente, enquanto espaços maiores exigiam intervenções adicionais como o uso de enxertos ósseos ou biomateriais, de tal modo que essa observação contribuiu para o desenvolvimento da técnica de regeneração óssea guiada associada a implantes imediatos[6].

A reabilitação com implantes osseointegrados na maxila posterior sempre foi um grande desafio, principalmente pelo da pneumatização do seio maxilar após a perda o elemento dentário e da reabsorção óssea alveolar vertical, resultando em baixo volume anatômico ósseo o que causa a insuficiência de volume para a instalação do implante[3].

Diante desse contexto, Hilt Tatum, em 1970, foi o idealizador da técnica de elevação do seio maxilar, propondo o método de descolamento cuidadoso superior da membrana sinusal (membrana de Schneider), com o objetivo de criar um espaço subsinusal na cavidade do seio para a inserção de enxerto ósseo para aumentar a altura óssea na região posterior da maxila que posteriormente receberia o implante[7].

Boyne e James em 1980, consolidaram a técnica de forma científica publicando o primeiro artigo que descrevia de forma sistematizada o enxerto no seio maxila através da técnica de janela lateral utilizando osso autógeno, que estabeleceu de fato a técnica como um protocolo cirúrgico da implantodontia[8].

Com a criação da elevação do seio maxila, a técnica cirúrgica teve novos desdobramentos e aprimoramentos, refinando o desenho da janela, o manejo da membrana (que é uma das causas de maior intercorrência nessa técnica), protocolos de enxertia e a instalação dos implantes simultaneamente ao colocar o enxerto ou em um outro ato cirúrgico[9].

O interesse pelo uso de concentrados plaquetários na implantodontia surgiu a partir de uma convergência entre achados da biologia óssea, da cirurgia reconstrutiva e das limitações clínicas observadas nos enxertos tradicionais, especialmente em áreas de baixa qualidade óssea, como a maxila posterior[10].

10.70614/agnmgd69
Direitos autorais: © 2024 pelos autores. Creative Commons Attribution (CC BY) (https://creativecommons.org/licenses/by/4.0/).

O Plasma Rico em Plaquetas – PRP, obtido através da coleta sanguínea e centrifugado com anticoagulante como trombina bovina ou cloreto de cálcio, ganhou espaço na implantodontia com o conceito de regeneração tecidual por meio da liberação de fatores de crescimento derivados das plaquetas, Marx em 1990, demonstrou que o PRP aumenta a concentração local de fatores de crescimento como, proteínas sinalizadoras endógenas que regulam a proliferação celular, quimiotaxia, diferenciação e reparo tecidual como: PDGF, TGF-β, IGF, acelerando a maturação óssea em enxertos autógenos, que levou sua associação com procedimentos de enxertia[10].

Porém, estudos clínicos passaram a testar o PRP como coadjuvante em enxertos sinusais, com resultados potencializados na fase inicial e velocidade de neoformação óssea, porém com resultados inconsistentes quanto ao ganho ósseo final, em função da variabilidade nos protocolos de obtenção e ativação do PRP[11].

Essa margem de limitação, levou Choukroun em 2001, desenvolver a Fibrina Rica em Plaquetas – PRF, concentrados plaquetários de segunda geração, que contrário ao PRP, o PRF não faz uso de anticoagulantes nem ativadores externos. O PRF forma uma matriz tridimensional de fibrina autóloga, rica em plaquetas e leucócitos, com liberação lenta e sustentada de fatores de crescimento[12].

Biologicamente estudos demonstram que o PRP e o PRF podem influenciar diretamente as fases iniciais da osseointegração, porém, o PRF pode atuar como material exclusivo quanto como adjuvante a enxertos ósseos[13].

O osso autógeno, por muitos anos foi considerado o padrão ouro no levantamento de seio maxilar, devido às suas propriedades osteogênicas, osteoindutoras e osteocondutoras[13]. Mesmo com toda sua eficácia ele ainda apresenta desvantagens, como a morbidade área doadora, maior tempo cirúrgico e reabsorções imprevisíveis, oque levou ao desenvolvimento de biomateriais substitutos[13].

10.70614/agnmgd69
Direitos autorais: © 2024 pelos autores. Creative Commons Attribution (CC BY) (https://creativecommons.org/licenses/by/4.0/).

Estudos histológicos retratam o sucesso da utilização de biomateriais substitutos, isolados ou combinados, contando que haja uma boa e adequada técnica cirúrgica e controle biomecânico[14]. Os materiais xenógenos de origem bovina se destacam devida a microarquitetura porosa e resistência à reabsorção que o torna ideal[14].

Ensaios clínicos comparando enxertos autógenos e biomateriais indicam que, embora o osso autógeno apresente maior taxa inicial de formação óssea, os biomateriais demonstram maior estabilidade volumétrica a médio e longo prazo, fator crítico para a manutenção da altura óssea obtida no seio maxilar[15].

Outras revisões sistemáticas reforçam que a escolha do biomaterial exerce influência limitada sobre a taxa de sobrevivência dos implantes, sendo a manutenção do espaço e a estabilidade do enxerto os fatores mais determinantes para o sucesso clínico[16].

O objetivo desse estudo foi relatar um caso clínico descrevendo 03 (três) técnicas cirúrgicas de implantes unitários em diferentes regiões da maxila.

RELATO DE CASO

Paciente M.M.P.C., 58 anos, gênero feminino, compareceu a Faculdade do Amazonas – IAES, na clínica de Especialização de Implantodontia, com a queixa principal "meu dente da frente está mole e estou sem os dentes do lado".

Na história médica pregressa, a paciente relatou ser hipertensa, diabética, ser bariátrica e ter sinusite. No exame clínico e físico intrabucal observou-se a ausência dos elementos 14 (Figura 1) e 25 (Figura 2), e também mobilidade aparente no elemento 21 (Figura 3).

10.70614/agnmgd69
Direitos autorais: © 2024 pelos autores. Creative Commons Attribution (CC BY) (https://creativecommons.org/licenses/by/4.0/).



Figura 1: Seta indicando área do elemento 14.

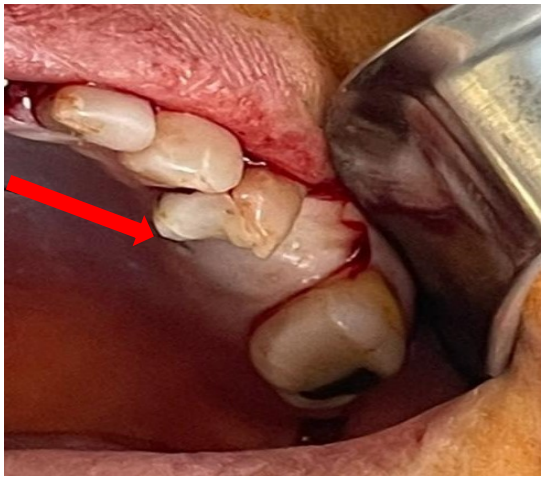

Figura 2: Seta indicando área do elemento 15.



Figura 3: Seta indica o elemento 21.

Solicitado o exame de imagem panorâmico (Figura 4), observou-se que havia altura óssea desejada na região do elemento 14 (Primeiro Pré-Molar Superior Direito), e que no elemento 21 (Incisivo Central Superior), havia um pino metálico, com coroa de material metalocerâmica aparente, cimentada, na região do elemento 25 (Segundo Pré-Molar Superior Esquerdo), observou-se uma perda óssea significante, sendo assim indicado o levantamento de seio maxilar + preenchimento com PRF (Fibrina Rica em Plaquetas).



Figura 4: Imagem de exame radiográfico panorâmico demostrando áreas edêntulas e elemento 21 com um pino metálico.

10.70614/agnmgd69

Direitos autorais: © 2024 pelos autores. Creative Commons Attribution (CC BY) (https://creativecommons.org/licenses/by/4.0/).

Montou-se um protocolo de procedimento para o caso da paciente e proposto a instalação de três implantes unitários, 2 Cone Morse de 3.5 x 11.5mm (Profile, B-fix)® e 1 Cone Morse de 3.75 x 11.5mm (Groove Tx, E – fix)®, ambas da Titanium Fix, sendo um implante tardio, na região do elemento 14, um implante imediato, pós a exodontia do elemento 21 e outro implante tardio, na região do elemento 25, sendo necessário fazer o levantamento de seio maxilar associado a enxerto com PRF – Plasma Rico em Fibrina, devido a reabsorção e remodelação natural do osso.

Esclarecida e orientada de forma detalhada sobre o tratamento e sobre o objetivo da pesquisa, a mesma deu o consentimento de sua participação, assinou o Termo de Consentimento Livre e Esclarecido e a autorização de Uso de Imagem. Este presente relato foi submetido à Plataforma Brasil.

Manteve-se a medicação em uso pela paciente no pré-operatório:

- Atenolol® 50 mg – 150 mg por dia – 100 de manhã e 50 a noite;
- Gliclazida® 30mg – 60 mg por dia – 30 de manhã e 30 à tarde;
- Cloridato de Amitriptilina® 25 mg – 1 comprimido por dia;
- Suplementação.

Realizou- a punção periférica venosa (Figura 5), para a coleta de 4 tubos de ensaio sanguínea da própria paciente, para serem centrifugadas e assim serem produzidas o L-PRF – Plasma Rico em Fibrina e Leucócitos.

Após a coleta, iniciou-se a antissepsia extra oral da paciente com Iodopovidona® 10% - PVPI (Figura 6), continuamente sendo feita a anestesia local do Nervo Alveolar Superior Médio – NASM/infiltrativas envolvimento do rebordo palatino, com Articaína® 4%, 1:1000 (Figura 7), foi feito a incisão mesiodistal na crista do rebordo alveolar em área do elemento 14 (Figura 8), com cabo de bisturi N°3 + lâmina de bisturi N°15 e foi feito o descolamento total do retalho com Molt duplo N°2 - 4, para a exposição óssea.

10.70614/agnmgd69
Direitos autorais: © 2024 pelos autores. Creative Commons Attribution (CC BY) (https://creativecommons.org/licenses/by/4.0/).



Figura 5: Punção periférica venosa para coleta dos tubos de ensaio sanguíneos.

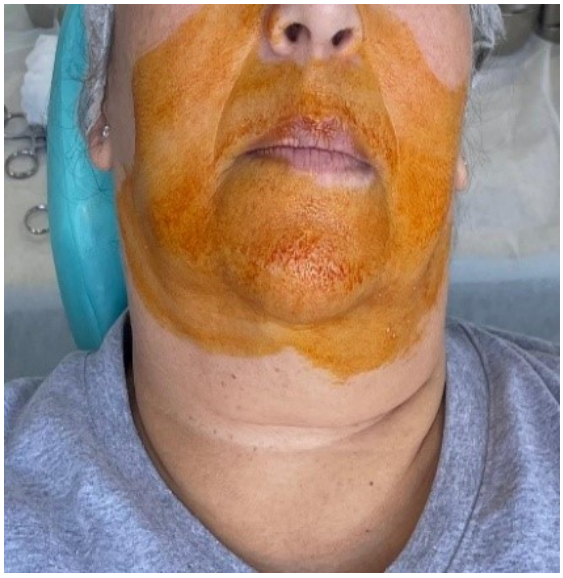

Figura 6: Antissepsia extra oral com Iodopovidona® 10%.



Figura 7: Anestesia do NASM – Nervo Alveolar Superior Médio Direito – NASMD + infiltrativas + envolvimento do rebordo palatino.

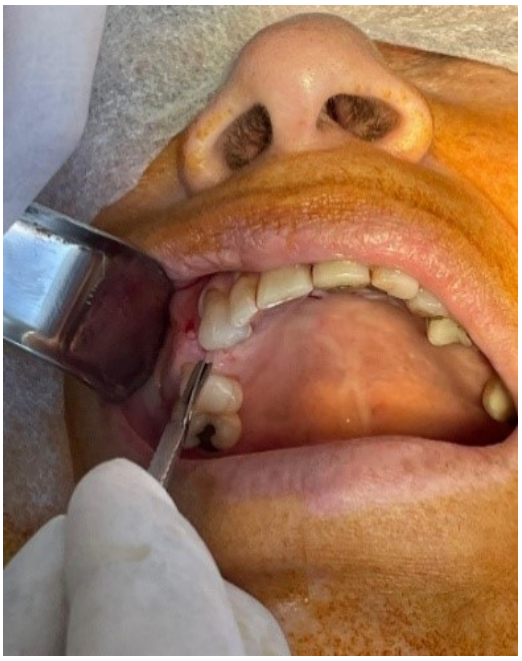

Figura 8: incisão mesio-distal na crista do rebordo alveolar em área do elemento 14.

Iniciou-se a fresagem com a técnica endo-óssea (Figura 9 e 10), respeitando a sequência cirúrgica do kit do fabricante (Titanium Fix)®, lança starter drill, 2.0, 2.5, 2.8, 3.0, 3.2, sobre constante irrigação com soro fisiológico e feito a instalação do implante Cone Morse de 3.5 x 11.5mm (Profile, B-fix)®, da Titanium Fix (Figura 11,12 e13).

10.70614/agnmgd69

Direitos autorais: © 2024 pelos autores. Creative Commons Attribution (CC BY) (https://creativecommons.org/licenses/by/4.0/).



Figura 9: Fresagem inicial.



Figura 10: Demostração da cavida feita pronta para inserção do implante.

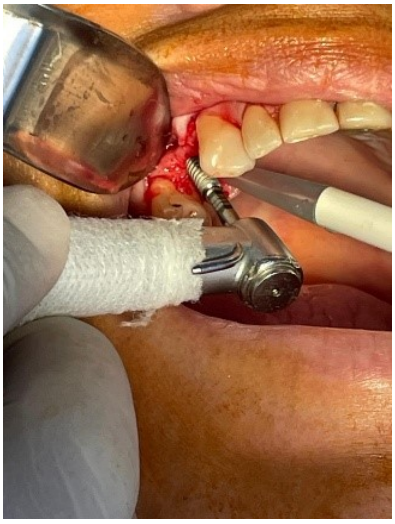

Figura 11: Cone Morse de 3.5 x 11.5mm (Profile, B-fix) ®, sendo implantado.



Figura 12: Verificando a posição para posterior coroa.

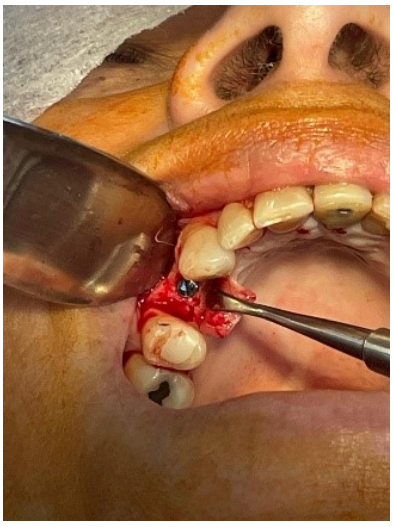

Figura 13: Implante com técnica cirúrgica tardia, implantado.

Na continuidade do procedimento, foi feito a anestesia local do Nervo Infraorbitário – NI/Nasopalatino/infiltrativas (Figura 14 e 15), optando-se em fazer também a anestesia local do Nervo Alveolar Superior Médio – NASM.

Iniciou-se logo após a anestesia, o procedimento cirúrgico para extração do elemento 21, de forma cuidadosa para que não ocorresse danificações as paredes do alvéolo fresco. Sendo feito o retalho de Neumann Modificado (Figura 16 e 17), seguido do descolamento do periósteo (Figura 18).

No ato cirúrgico da extração, foi perceptível a mobilidade da coroa que com facilidade saiu (Figura 19), ficando somente o resto radicular (Figura 20).

10.70614/agnmgd69

Direitos autorais: © 2024 pelos autores. Creative Commons Attribution (CC BY) (https://creativecommons.org/licenses/by/4.0/).

Manobras técnicas como luxação e o uso do fórceps 69 (Figura 21 e 22), que é específico para esses casos, facilitaram a extração do resto de radicular de forma simples, evitando assim, danos as paredes alveolares de forma que as preservassem.



Figura 14: Anestesia local do NIE - Nervo Infraorbitário Esquerdo + infiltrativas.



Figura 15: Anestesia local do Nasopalatino + infiltrativas.



Figura 16: Inicio do retalho de Neumann Modificado.



Figura 17: Retalho de Neumann Modificado.



Figura 18: Descolamento do retalho.

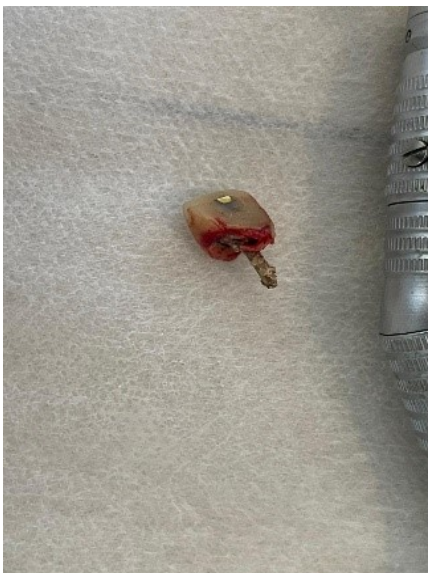

Figura 19: Coroa com pino metálico, do elemento 21.

10.70614/agnmgd69

Direitos autorais: © 2024 pelos autores. Creative Commons Attribution (CC BY) (https://creativecommons.org/licenses/by/4.0/).



Figura 20: Resto radicular do elemento 21.



Figura 21: Exodontia com o uso do fórceps 69.



Figura 22: Resto radicular.

Notou-se no fundo do alvéolo a presença de um tecido granulomatoso (Figura 23 e 24), uma indicativa de início de lesão, na qual foi feita a curetagem com a cureta de Lucas N° 86 e a remoção do mesmo, podendo ser observado também após a irrigação com soro fisiológico e limpeza da região, a preservação do alvéolo, devido a boa técnica de exodontia (Figura 25 e 26).



Figura 23: Presença de tecido granulomatoso no fundo do alvéolo, indicando início de lesão.



Figura 24: Tecido Granulomatoso removido.

10.70614/agnmgd69

Direitos autorais: © 2024 pelos autores. Creative Commons Attribution (CC BY) (https://creativecommons.org/licenses/by/4.0/).

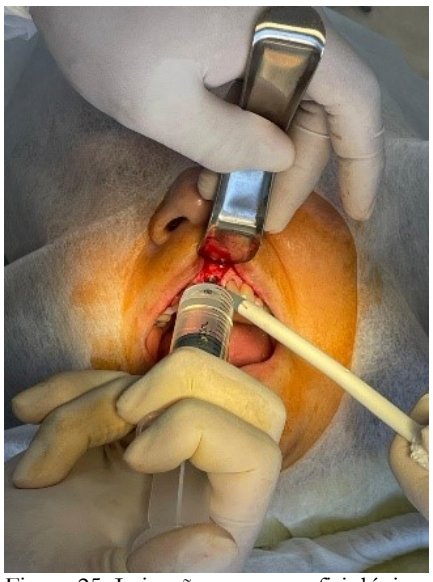

Figura 25: Irrigação com soro fisiológico do alvéolo.

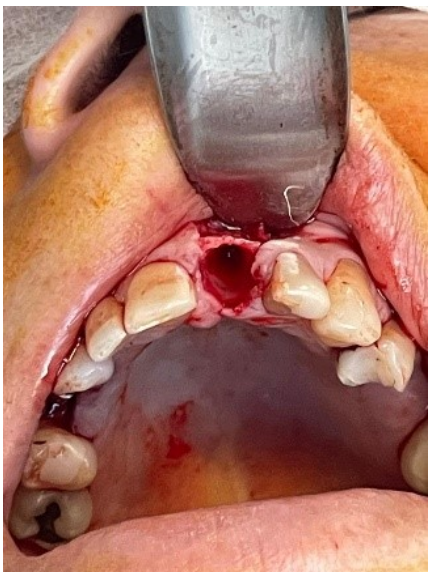

Figura 26: Alvéolo com todas as suas paredes preservadas.

Ato contínuo, foi feito a instalação do segundo implante de forma imediato, sendo utilizado a técnica de Approach em alvéolo fresco, com a fresa lança starter drill, em 45°, voltado para a parede palatina (Figura 27), feito o ponto de trepanação no terço médio imaginário do alvéolo, seguindo do mesmo movimento contínuo, colocando a fresa em sentido do longo eixo, ou seja, redirecionado a broca para 180° (Figura 28), de forma que ela fique alinhada ao longo eixo dos dentes vizinhos (Figura 29), especificadamente como se estivesse na direção do cíngulo dentário, fresagem inicial feita, seguiu-se a sequência das fresas 2.0, 2.5, 2.8, 3.0, 3.2, também em constante irrigação, seguindo da implantação do Cone Morse de 3.75 x 11.5 mm (Groove Tx, E – fix)® (Figura 30).

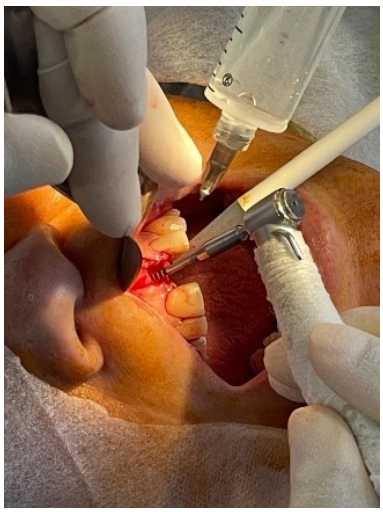

Figura 27: Técnica de Approach em alvéolo fresco, com a fresa lança starter drill, em 45°, voltado para a parede palatina.



Figura 28: Seguindo do mesmo movimento contínuo, colocando a fresa em sentido do longo eixo, ou seja, redirecionado a broca para 180°.

10.70614/agnmgd69

Direitos autorais: © 2024 pelos autores. Creative Commons Attribution (CC BY) (https://creativecommons.org/licenses/by/4.0/).



Figura 29: Verificando a posição do implante.

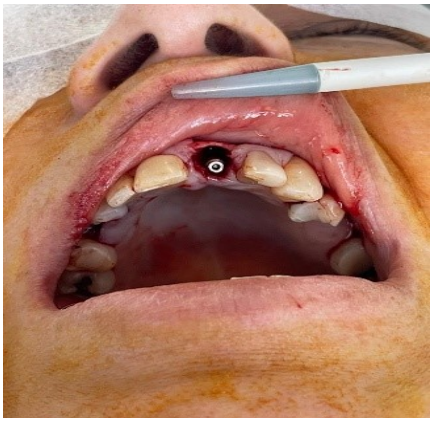

Figura 30: Implante com técnica imediata implantado.

Durante o processo de instalação do segundo implante, realizou-se a centrifugação dos tubos de ensaios, tempo esse adequado para a centrifugação e descanso dos concentrados, para posteriormente o preparo do Stick Bone, para a utilização na terceira implantação. (Figura 31, 32, 33, 34, 35 e 36).



Figura 31: Centrifugação dos tubos de ensaios.



Figura 32: Concetrados pós centrifugação.



Figura 33: Manipulação do material biológico.



Figura 34: Adicionando Bio-Oss® ao L-PRF.

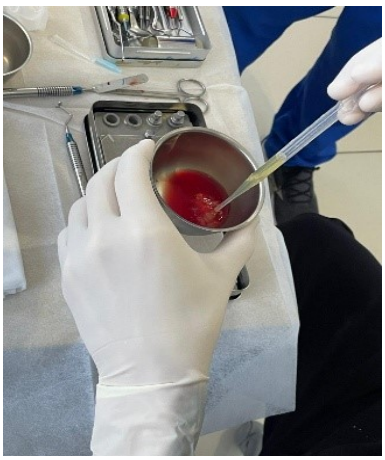

Figura 35: Manipulação do L-PRF e Bio-Oss®.

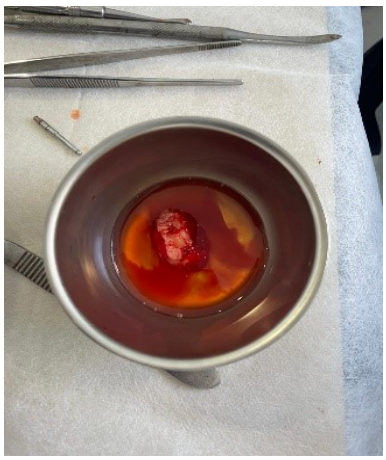

Figura 36: Stick bone preparado.

10.70614/agnmgd69

Direitos autorais: © 2024 pelos autores. Creative Commons Attribution (CC BY) (https://creativecommons.org/licenses/by/4.0/).

Na última técnica cirúrgica, foi realizado o implante tardio com levantamento de seio maxilar e preenchimento com PRF (Fibrina Rica em Plaquetas), reforçado a anestesia local somente com infiltrativas ao redor do rebordo alveolar em região do elemento 25 (Figura 37), optando-se também pelo retalho de Neumann Modificado (Figura 38 e 39), sendo feito o descolamento total do periósteo com o descolador de Molt duplo N°2 – 4 (Figura 40), para uma boa exposição óssea (Figura 41).



Figura 37: Reforço da anestesia local somente com infiltrativas ao redor do rebordo alveolar em região do elemento 25.

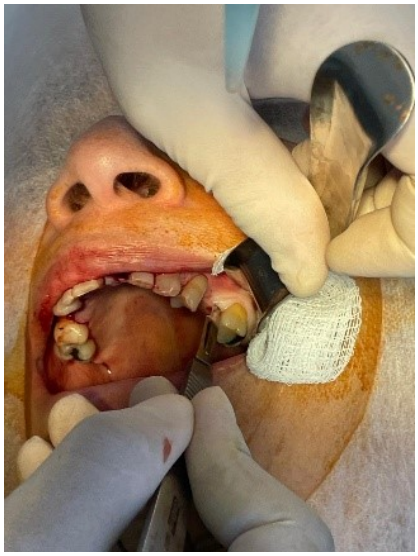

Figura 38: Inicio do retalho mesio-distal no rebordo.

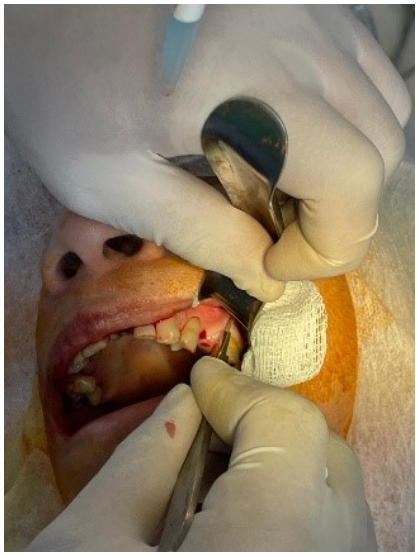

Figura 39: Retalho de Neumann Modificado.



Figura 40: Descolamento do periósteo.



Figura 41: Exposição óssea.

10.70614/agnmgd69

Direitos autorais: © 2024 pelos autores. Creative Commons Attribution (CC BY) (https://creativecommons.org/licenses/by/4.0/).

Tecido ósseo desejado exposto, foi feito a convecção da janela óssea com peça reta de mão e uma broca N° 6 KG Sorensen (Figura 42 e 43), esse procedimento também é feito sobre constante irrigação de soro fisiológico, depois disso foi feito a remoção da janela.

Com bastante cuidado foi feito o descolamento da membrana sinusal (Membrana de Schneider), para que não ocorresse nem um tipo de obstrução da mesma (Figura 44), assim preservando-a para um melhor pós-operatório e inserção do Stick Bone (Figura 45).



Figura 42: Convecção da janela óssea com peça reta de mão e uma broca N° 6 KG Sorensen.



Figura 43: Janela confeccionada de forma circular.

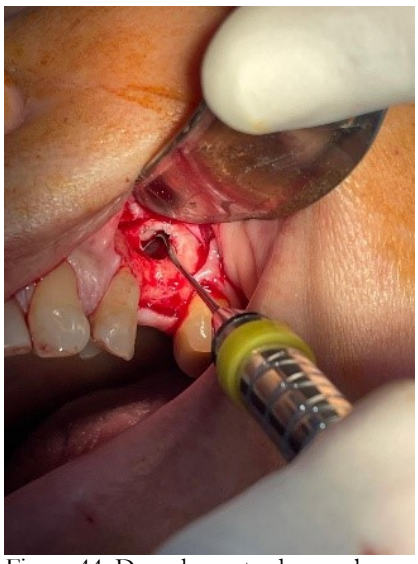

Figura 44: Descolamento da membrana sinusal (Membrana de Schneider).

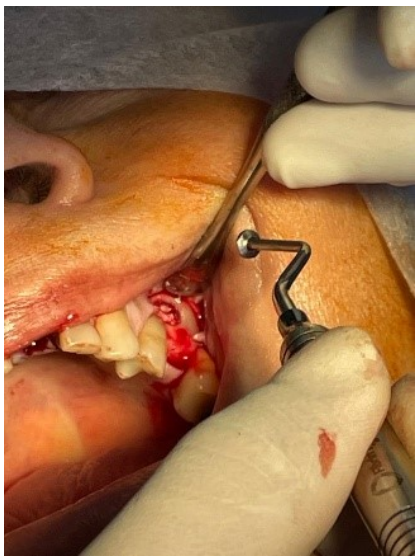

Figura 45: Inserção do Stick Bone

10.70614/agnmgd69

Direitos autorais: © 2024 pelos autores. Creative Commons Attribution (CC BY) (https://creativecommons.org/licenses/by/4.0/).

Após inserção do Stick Bone, iniciou-se a fresagem (Figura 46), respeitando também a sequência cirúrgica do kit do fabricante (Titanium Fix)®, lança starter drill, 2.0, 2.5, 2.8, 3.0, 3.2, também sobre constante irrigação com soro fisiológico e feito a instalação do implante Cone Morse de 3.5 x 11.5mm (Profile, B-fix)®, da Titanium Fix (Figura 47).

Feito a implantação e a inserção do Stick Bone, colocou-se a membrana colágena em cima da janela, feito o vedamento do gap (Figura 48,49 e 50), reposicionado o retalho (Figura 51) e feito a sutura com ponto simples com fio de Nylon® 3.0 (Figura 52).



Figura 46: Início de fresagem

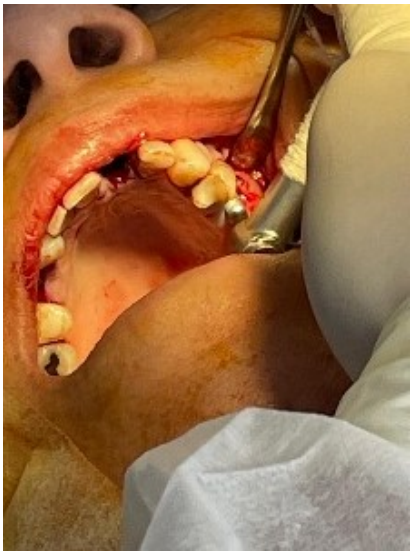

Figura 47: instalação do implante Cone Morse de 3.5 x 11.5mm (Profile, B-fix) ®.



Figura 48: Implante com técnica de levantamento de seio maxilar associado à enxerto ósseo implantado.

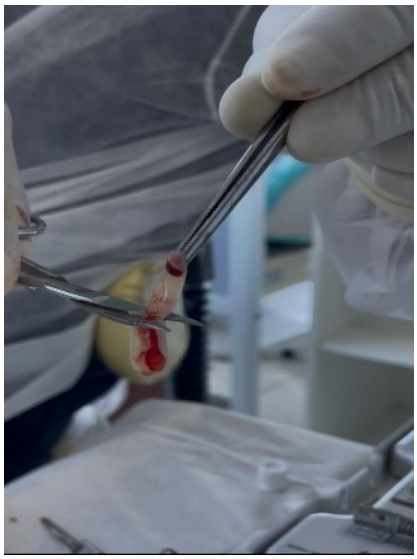

Figura 49: Membrana para fazer o vedamento da janela.



Figura 50: Membrana sobre a janela.



Figura 51: Reposicionado o retalho.

10.70614/agnmgd69

Direitos autorais: © 2024 pelos autores. Creative Commons Attribution (CC BY) (https://creativecommons.org/licenses/by/4.0/).

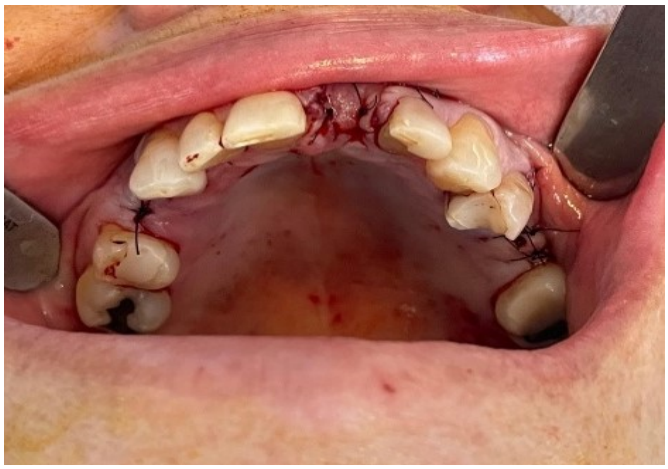

Figura 52: Sutura ponto simples com fio de Nylon® 3.0, feito em todas as áreas implantadas.

No pós-operatório foi prescrito:

- Amoxicilina® 500 mg – 15 cápsulas, tomar 01 (uma) cápsula de 08/08 (oito em oito) horas por 03 (três) dias.

A paciente voltou para colocar a prótese implanto suportada, porém, optou-se em colocar um provisório (pôntico), sem desgastar os dentes adjacentes somente com resina e fio ortodôntico N° 07, em região do elemento 21, até a confecção das próteses (Figura 53).

Seguindo a proservação e acompanhamento, após 4 meses ela retornou para a colocação do pilar de cicatrização (54, 55 e 56).



Figura 53: Duas semanas pós cirúrgia, optando-se pelo dente provisório do elemento 21, pois a prótese não havia ficado adequada.

10.70614/agnmgd69

Direitos autorais: © 2024 pelos autores. Creative Commons Attribution (CC BY) (https://creativecommons.org/licenses/by/4.0/).



Figura 54: Pós 4 meses e 6 dias, colocou o pilar de cicatrização.



Figura 55: Pós 4 meses e 6 dias, com o pilar e o provisório do elemento 21.



Figura 56: Imagem de exame radiográfica panorâmica, demostrando bom possionamento dos implantes e técnicas eficazes em cada área.

DISCUSSÃO

Trindade et al. 2016, redefine a osseointegração como uma reação controlada do corpo diante de um agente externo e não como uma ligação direta do osso ao agente[17]. Dando ênfase em fatores sistêmicos, como tabagismo, doenças crônicas e envelhecimento, que influenciam diretamente a cicatrização interface osso-implante[17].

Nesse contexto, é válido reconhecer que o fato de a paciente estar sistemicamente compensada reduz significamente o risco biológico, porém, não descarta a condição vulnerável descrita por Trindade et al. 2016, no qual a

10.70614/agnmgd69

Direitos autorais: © 2024 pelos autores. Creative Commons Attribution (CC BY) (https://creativecommons.org/licenses/by/4.0/).

osseointegração não é um evento garantido, mas um estado de equilíbrio biológico continuamente desafiado, reforçando a necessidade de uma abordagem individualizada baseada na biologia do hospedeiro, e não apenas em parâmetros técnicos[17].

Ao comparar o relato com evidências por Chene e Buser 2014, encontra-se uma coerência conceitual importante entre a conduta clínica adotada e os princípios biológicos defendidos na literatura, a coroa com pino metálico visível e com mobilidade já indicava um comprometimento funcional e estético do dente, tornando a exodontia inevitável[18].

Chen e Buser destacam que a extração atraumática, com preservação das paredes alveolares, sobretudo da tábua vestibular, é um pré-requisito fundamental para qualquer abordagem imediata ou precoce na região anterior da maxila e eles reforçam que resultados estéticos futuro não depende apenas da osseointegração, mas principalmente da manutenção do arcabouço ósseo, do tecido mole que sustenta o perfil de emergência e arquitetura gengival[18].

Por outro lado, técnicas cirúrgicas em posterior de maxila continuam sendo muito desafiadoras, ainda mais quando se tem a necessidade de ganho ósseo vertical de 3-4 mm, devido a reabsorção/pneumatização da área edêntula, na qual essas áreas geralmente apresentam um osso de baixa densidade tipo D3/D4, equiparado a área do elemento 15.[19] E a escolha dessa técnica mediando ao caso, foi de extrema concordância literária baseada nos princípios biomecânicos descritos por Valentini e Artzi 2023, que tratam também que implantes posteriores estão sujeitos a maiores cargas oclusais, exigindo uma base óssea reconstruída adequada para o sucesso a longo prazo[19].

Do ponto de vista sistêmico, a sinusite é o fator de risco que está ligado diretamente a técnica de cirúrgica de elevação do seio maxilar. Estudos mostram que a sinusite controlada associada a uma boa qualidade técnica cirúrgica permitem a realização do caso[20].

10.70614/agnmgd69
Direitos autorais: © 2024 pelos autores. Creative Commons Attribution (CC BY) (https://creativecommons.org/licenses/by/4.0/).

Além disso, o PRF associado ao procedimento é um ótimo adjuvante, ele atua como modulador inflamatório e estimulador da angiogênese, que contribui para a cicatrização da membrana de Schneider manipulada, para redução de complicações infecciosas e também em quadros sistêmicos como o do relato de diabéticos e com histórico de sinusite[21].

Assim como estudos clínicos mostram que a combinação do PRF junto ao osso bovino desproteinizado (Bio-Oss®), favorece maior organização do coágulo e mantém volume estável a longo prazo, enquanto o Bio-Oss®, biologicamente fornece a osteocundção lenta, o que se torna ótimo para a estabilidade volumétrica exigida em regiões posteriores de maxila[22]. Essa técnica consiste na mistura de (PRF + stick bone + Bio-Oss®), melhora a manejabilidade do enxerto, sua coesão e a retenção do coágulo, reduzindo dispersão das partículas durante o preenchimento[22].

CONCLUSÃO

Conclui-se que a abordagem individualizada não só do paciente, mas também dos protocolos cirúrgicos individualizados, ainda é um fator determinante para o sucesso da reabilitação na implantodontia. Cada área foi abordada conforme a sua necessidade anatômica, qualidade óssea, estética e funcionalidade. O conhecimento associado a uma boa técnica cirúrgica, teve resultados incríveis, que em quatro meses após o procedimento, os implantes apresentavam ótima estabilidade e uma boa neoformação óssea radiográfica, reforçando ainda mais a certeza do individualismo cirúrgico na abordagem do paciente quando se trata de reabilitação com implantes em diferentes áreas de forma unitária.

REFERÊNCIAS

10.70614/agnmgd69

Direitos autorais: © 2024 pelos autores. Creative Commons Attribution (CC BY) (https://creativecommons.org/licenses/by/4.0/).

1. Jayesh RS, Dhinakarsamy V. Osseointegration. J Pharm Bioallied Sci. 2015 Apr;7(Suppl 1):S226-9. doi: 10.4103/0975-7406.155917. PMID: 26015719; PMCID: PMC4439679.

2. Davies JE. Entendendo a cicatrização endóssea peri-implantal. J Dent Educ. 2003 Aug;67(8):932-49. PMID:12959168.

3. Misch CE. Contemporary implant dentistry. 3rd ed. St. Louis: Mosby Elsevier; 2008.

4. Sulugodu SR, Patil M, Mehta DS. Evaluation of implants placed in fresh extraction sockets in the anterior maxilla: a clinico-radiographic study. J Dent Implants. 2011 Jul-Dec;1(2):58-63. doi: 10.4103/0974-6781.91281.

5. Lazzara RJ. Immediate implant placement into extraction sites: surgical and restorative advantages. Int J Periodontics Restorative Dent. 1989;9(5):332-43. PMID: 2640210.

6. Ebenezer V, Balakrishnan K, Asir RV, Sragunar B. Immediate placement of endosseous implants into extraction sockets. J Pharm Bioallied Sci. 2015 Apr;7(Suppl 1):S234-7. doi: 10.4103/0975-7406.155926.

7. Tatum H Jr. Maxillary and sinus implant reconstructions. Dent Clin North Am. 1986 Apr;30(2):207-29.

8. Boyne PJ, James RA. Grafting of the maxillary sinus floor with autogenous marrow and bone. J Oral Surg. 1980 Aug;38(8):613–6.

9. Wallace SS, Froum SJ. Effect of maxillary sinus augmentation on the survival of endosseous dental implants. Ann Periodontol. 2003;8(1):328–43.

10. Marx RE, Carlson ER, Eichstaedt RM, Schimmele SR, Strauss JE, Georgeff KR. Platelet-rich plasma: Growth factor enhancement for bone grafts. Oral Surg Oral Med Oral Pathol Oral Radiol Endod. 1998;85(6):638–646.

11. Xu J, Gou L, Zhang P, Li H, Qiu S. Platelet-rich plasma and regenerative dentistry. Aust Dent J. 2020;65:131-42. doi:10.1111/adj.12754.

12. Choukroun J, Adda F, Schoeffler C, Vervelle A. An opportunity in perio-implantology: The PRF. Implantodontie. 2001;42:55–62.

13. Choukroun J, Diss A, Simonpieri A, Girard MO, Schoeffler C, Dohan SL, et al. Platelet-rich fibrin (PRF): A second-generation platelet concentrate. Oral Surg Oral Med Oral Pathol Oral Radiol Endod. 2006;101(3):e37–e44.

10.70614/agnmgd69

Direitos autorais: © 2024 pelos autores. Creative Commons Attribution (CC BY) (https://creativecommons.org/licenses/by/4.0/).

14. Tarnow DP, Wallace SS, Froum SJ, Cho SC, Zadeh HH. Histologic and clinical comparison of bilateral sinus floor elevations with different grafting materials. J Periodontol. 2000;71(7):1097–1102

15. Johansson B, Grepe A, Wannfors K, Hirsch JM. A clinical study of changes in the volume of bone grafts in the maxillary sinus floor after reconstruction. Int J Oral Maxillofac Implants. 2001;16(3):403–412.

16. Nkenke E, Stelzle F. Clinical outcomes of sinus floor augmentation for implant placement using autogenous bone or bone substitutes: A systematic review. Clin Oral Implants Res. 2009;20 Suppl 4:124–133.

17. Trindade R, Albrektsson T, Tengvall P, Wennerberg A. Reação de Corpos Estranhos a Biomateriais: Sobre Mecanismos para Acúmulo e Quebra da Osseointegração. Resolução Relacionada com Implante de Clin Res. 2016 Fev; 18(1):192-203. doi: 10.1111/cid.12274. Epub 25 de setembro de 2014. PMID: 25257971

18. Chen ST, Buser D. Esthetic outcomes following immediate and early implant placement in the anterior maxilla: a systematic review. Int J Oral Maxillofac Implants. 2014;29(Suppl):186-215. doi: 10.11607/jomi.2014suppl.g3.3. PMID: 24660198

19. Valentini P, Artzi Z. Sinus augmentation procedure via the lateral window technique: reducing invasiveness and preventing complications. Periodontol 2000. 2023;91(1):167–181. doi:10.1111/prd.12443.

20. Pignataro L, Torretta S, Capaccio P, Esposito S. The management of maxillary sinusitis following sinus augmentation. Clin Oral Implants Res. 2008;19(7):703–709. doi:10.1111/j.1600-0501.2008.01530.x.

21. Simonpieri A, Del Corso M, Sammartino G, Ehrenfest DM. The relevance of Choukroun's platelet-rich fibrin in bone and soft tissue regeneration. Curr Pharm Biotechnol. 2012;13(7):1231–1256.

22. Feng M, Wang Y, Wei Y, Zhang X, Xiao L, Gong Z, et al. Preparation, characterization and biological properties of a novel bone block composed of platelet rich fibrin and a deproteinized bovine bone mineral. Fundam Res. 2021;2(2):321–8. doi: 10.1016/j.fmre.2021.08.003. PMID: 38933158; PMCID: PMC11197745.

10.70614/agnmgd69

Direitos autorais: © 2024 pelos autores. Creative Commons Attribution (CC BY) (https://creativecommons.org/licenses/by/4.0/).