RCO
Revista Clínica de Odontologia

Lesão endoperiodontal: relato de caso clínico

Endoperiodontal lesion: a clinical case report

Matheus Leme Lopes
Fundação para o Desenvolvimento Científico e Tecnológico da Odontologia (FUNDECTO).

Luciana Munhoz, DDS, PhD
Fundação para o Desenvolvimento Científico e Tecnológico da Odontologia (FUNDECTO).
Departamento de Imagens Médicas, Hematologia e Oncologia, Faculdade de Medicina de Ribeirão Preto, Universidade de São Paulo.
Email: dra.lucimunhoz@gmail.com

Aurea do Carmo Pepe de Freitas, DDS, PhD
Fundação para o Desenvolvimento Científico e Tecnológico da Odontologia (FUNDECTO).

Claudio Fróes de Freitas, DDS, PhD
Fundação para o Desenvolvimento Científico e Tecnológico da Odontologia (FUNDECTO).
Departamento de Estomatologia, Faculdade de Odontologia, Universidade de São Paulo.

Como citar: Lopes ML, Munhoz L, Freitas ACP, Freitas CF. Lesão endoperiodontal: relato de caso clínico. Revista Clínica de Odontologia. 2026;8(1):17-27.

RESUMO

O presente relato de caso discorre sobre a intervenção clínica multidisciplinar e acompanhamento após 3 anos de uma paciente de 52 anos que apresentava uma lesão endoperiodontal (LEP) no elemento dental 46. A LEP é incomum na prática diária da maioria dos consultórios dos cirurgiões-dentistas e necessita uma especial atenção do profissional, precisando este estar atento às condições clínicas do paciente, bem como das necessidades de intervenções multiprofissionais. O paciente de 52 anos procurou o serviço odontológico com queixa de dor no elemento dental 46, apresentando edema gengival, fístula na região de furca, rarefação óssea ao longo do espaço pericementário e região interradicular evidenciados radiograficamente, com exuberante perda de suporte periodontal no referido elemento dental. Foi realizado tratamento endodôntico, previamente à terapia periodontal, a qual consistiu em raspagem e alisamento radicular subgengival sob anestesia, com remissão da fístula e e edema gengival após 2 semanas. Em conclusão, o correto diagnóstico, iniciando-se as intervenções pertinentes ao tratamento o mais precocemente possível, foram de extrema importância para o sucesso e manutenção do elemento dental afetado pela LEP.

Palavras-chave: Periodontite crônica. Perda de inserção periodontal. Debridamento periodontal. Alisamento radicular. Terapia endodôntica.

ABSTRACT

The present case report describes a multidisciplinary clinical intervention and a 3-year follow-up of a 52-year-old patient presenting with an endo-periodontal lesion (EPL) affecting tooth 46. EPLs are uncommon in the daily clinical practice of most dental offices and require special attention from the clinician, who must be attentive to the patient's clinical conditions as well as the need for multiprofessional interventions. The 52-year-old patient sought dental care complaining of pain in tooth 46, with clinical findings of gingival edema and a sinus tract in the furcation region. Radiographic examination revealed bone rarefaction along the periodontal ligament space and in the interradicular area, with extensive loss of periodontal support associated with the affected tooth. Endodontic treatment was performed prior to periodontal therapy, which consisted of subgingival scaling and root planing under local anesthesia, resulting in resolution of the sinus tract and gingival edema after two weeks. In conclusion, an accurate diagnosis and the early initiation of appropriate therapeutic interventions were of paramount importance for the successful management and long-term preservation of the tooth affected by the endo-periodontal lesion.

Keywords: Chronic periodontitis. Periodontal attachment loss. Periodontal debridement. Root planing. Root canal therapy.

INTRODUÇÃO

Os canais radiculares e o ligamento periodontal são complexos biológicos com uma proximidade muito grande, com pequenos detalhes anatômicos que podem gerar a comunicação entre ambos, por meio de pequenos túbulos dentinários, canais laterais ou acessórios e pelo forame apical. O acometimento periodontal e endodôntico pode se dar individualmente ou em uma associação de ambos, caracterizando então a lesão endoperiodontal (LEP). A lesão é bastante complexa e possui uma patogênese diversa, podendo iniciar-se a partir do trauma sobre o tecido pulpar mediante a presença de cárie, irrigação química, procedimentos restauradores invasivos, injúria térmica, levando a uma inflamação, edema e aumento da pressão intrapulpar, resultando em morte celular[1]. Esse aumento da pressão intrapulpar pode fazer com que agentes tóxicos atinjam o espaço do ligamento periodontal por meio dos túbulos dentinários, forame apical ou pelos canais laterais ou acessórios[2].

10.70614/zntvg347

Direitos autorais: © 2026 pelos autores. Creative Commons Attribution (CC BY) (https://creativecommons.org/licenses/by/4.0/).

Outra patogênese possível da LEP é por intermédio da formação de biofilme calcificado ao longo da superfície radicular, levando a uma reabsorção da crista óssea alveolar, com consequente destruição do periodonto de sustentação, afetando secundariamente os canais radiculares. As toxinas presentes no ligamento periodontal, por meio dos túbulos dentinários, canais acessórios e forame apical, podem atingir o tecido pulpar, ocasionando sua injúria, processo inflamatório crônico com consequente morte celular[2]. Ambas as situações citadas podem ocorrer de maneira isolada ou uma associação de ambos os mecanismos[3].

Além dessas possibilidades, outra alternativa que não pode ser descartada é a presença de trincas ou fraturas coronorradiculares, não identificadas clínica ou radiograficamente, que podem ocasionar áreas de grande rarefação óssea ao longo do espaço pericementário, levando o profissional a um falso diagnóstico de LEP.

Independente da especialidade em que atua, o profissional deve estar atento aos mínimos sinais clínicos para poder encaminhar corretamente o paciente à atenção multiprofissional especializada o quanto antes, não podendo-se descartar a possibilidade de exodontia, caso não haja cooperação por parte do paciente, se houver algum impedimento do tratamento endodôntico, como dilaceração radicular e calcificação dos canais radiculares, ou no caso de dentes com grande comprometimento do periodonto de sustentação, gerando grande mobilidade dentária.

O objetivo deste relato de caso foi descrever a evolução clínica e radiográfica de uma LEP em molar inferior, com exuberante neoformação dos tecidos periodontais de suporte, remissão do processo inflamatório e normalização do periodonto de proteção.

10.70614/zntvg347
Direitos autorais: © 2026 pelos autores. Creative Commons Attribution (CC BY) (https://creativecommons.org/licenses/by/4.0/).

RELATO DE CASO

Paciente do sexo feminino, leucoderma, de 52 anos, procurou pelo serviço odontológico com queixa de dor no dente 46. Clinicamente, observou-se a presença de fístula interradicular vestibular no referido dente, mobilidade grau I, profundidade de sondagem vestibular de 5mm nos sítios mesial, distal e lesão de furca grau II, face lingual com profundidade de sondagem de 3mm. Radiograficamente constatou-se área de rarefação óssea exuberante na região periapical e interradicular, com envolvimento das cristas ósseas alveolares mesial e distal (Figura 1).

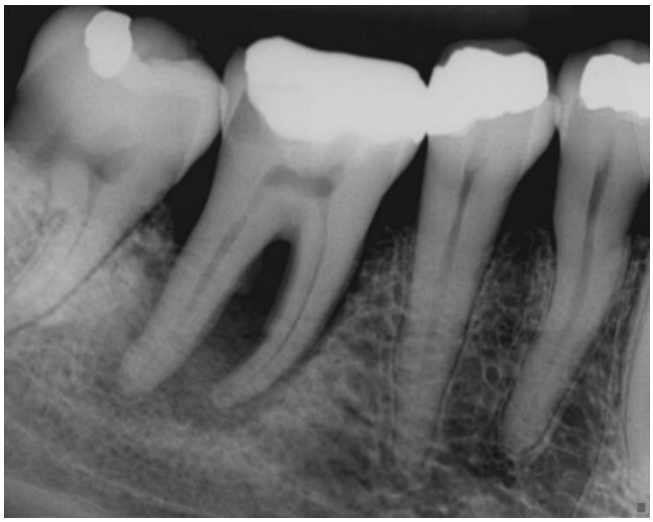

Figura 1 - Radiografia periapical inicial

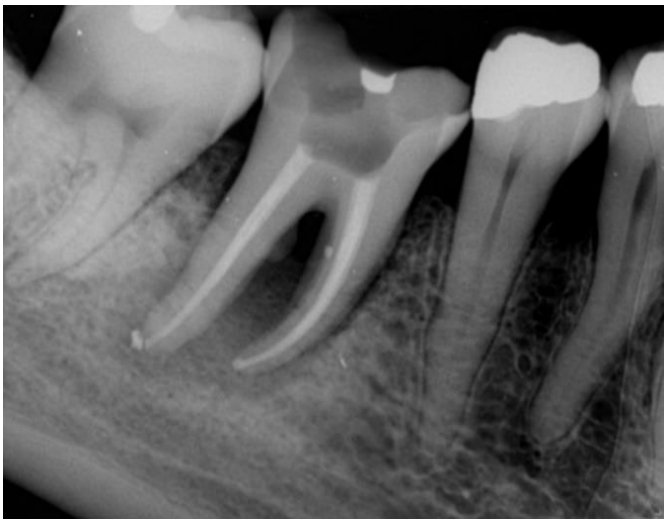

Figura 2 - Tratamento endodôntico realizado e identificação de canal lateral localizado na face distal da raiz mesial do elemento dental 26

Na primeira etapa, foi realizado o tratamento endodôntico, com administração prévia de amoxicilina para controle da fase aguda da infecção. Radiograficamente, observa-se completo preenchimento de biomaterial nos condutos radiculares, e descoberta de um canal lateral localizado na face distal da raiz mesial do referido dente, provavelmente ocasionando a grande destruição do tecido ósseo interradicular (Figura 2).

Após uma semana da finalização do tratamento endodôntico, realizou-se intervenção periodontal, com raspagem e alisamento radicular sob anestesia

10.70614/zntvg347

Direitos autorais: © 2026 pelos autores. Creative Commons Attribution (CC BY) (https://creativecommons.org/licenses/by/4.0/).

infiltrativa, remoção de biofilme calcificado e de tecido de granulação presente na região da furca do referido dente, sem, entretanto, realizar-se cirurgia à retalho. Após duas semanas, observou-se a remissão da fístula e do edema gengival na região do dente 46. Após 2 meses, constatou-se a profundidade de sondagem de 3 milímetros em todos os sítios do referido dente. Por meio da radiografia periapical de controle realizada após 3 anos, observamos a neoformação óssea na região periapical, interproximal e interradicular (Figura 3).



Figura 3 - Radiografia periapical de controle do dente 46, mostrando neoformação óssea na região periapical, interproximal e interradicular do referido dente

DISCUSSÃO

Chen *et al.*[4], em seu compilado de achados mais recentes sobre etiologia, patogênese, características clínicas, terapia e prognóstico das lesões endoperiodontais, demonstrou que tais lesões envolvem tanto os tecidos pulpares quanto os tecidos periodontais e, quanto antes realizado o diagnóstico, melhor será a decisão de conduta clínica, obtendo-se melhor prognóstico no tratamento, o que observamos também no presente relato. Ardila e Vivares[5] realizaram uma revisão sistemática para avaliar a eficácia clínica das intervenções utilizadas no tratamento das lesões endoperiodontais, na qual todos os estudos analisados mostraram melhora na profundidade de sondagem, sendo que na maioria deles houve um aumento no preenchimento de tecido ósseo nas

10.70614/zntvg347
Direitos autorais: © 2026 pelos autores. Creative Commons Attribution (CC BY) (https://creativecommons.org/licenses/by/4.0/).

áreas afetadas pelo quadro infeccioso, o que foi evidenciado na radiografia de controle após 3 anos da finalização das intervenções clínicas do presente relato. O uso simultâneo de terapia endodôntica e periodontal pareceu ser uma alternativa de tratamento aceitável. Alshawwa et al.[6] apresentaram um relato de caso no qual o paciente apresentava o dente 36 com necrose pulpar e defeito ósseo periodontal associado, com profundidade de sondagem de 6mm na face mesiovestibular. Após tratamento endodôntico e sem intervenção periodontal, com um acompanhamento de 3 meses houve restabelecimento do tecido ósseo circunjacente ao dente 36, bem como foi observado no presente caso.

Aksel e Serper[7] relataram diferentes tipos de lesões endoperiodontais, com o intuito de aprofundar os conhecimentos do tratamento endodôntico e da cicatrização dos tecidos periodontais e o intervalo adequado entre as duas intervenções clínicas. O acompanhamento radiográfico mostrou completa cicatrização de tecidos moles e duros da lesão, e que o espaço de tempo de 3 meses entre a intervenção endodôntica e periodontal não mostrou efeito prejudicial. Observamos, porém, que o intervalo entre as intervenções endodôntica e periodontal, quando realizadas em curto intervalo de tempo, pode trazer maior taxa de sucesso. Os autores ressaltaram a importância de uma avaliação clínica meticulosa, em termos de trincas ou fraturas, especialmente em região de furcas, para um bom prognóstico a longo prazo. Shiggaon *et al*.[8] realizaram um estudo com o objetivo primário de avaliar os fatores de risco das lesões endoperiodontais na população Indiana. O estudo demostrou que tabagismo, idade, tipo de dente, restaurações fraturadas com tratamento endodôntico, presença de cáries, patologia periapical, periodontite, perda óssea e vitalidade pulpar foram significantemente associadas com lesão endoperiodontal, sendo vitalidade pulpar e perda óssea dois fatores predisponentes.

No presente relato, a paciente apresentava focos de doença periodontal em outros sítios de outros elementos dentais, porém o restabelecimento do periodonto de suporte foi bastante satisfatório. Tewari et al.[9] realizaram uma

10.70614/zntvg347
Direitos autorais: © 2026 pelos autores. Creative Commons Attribution (CC BY) (https://creativecommons.org/licenses/by/4.0/).

revisão sistemática randomizada para avaliar o intervalo de tempo entre tratamento endodôntico não-cirúrgico e o desbridamento com retalho aberto, na cicatrização periodontal em lesão endoperiodontal combinada com comunicação apical. Dois grupos de pacientes foram avaliados, sendo o primeiro com intervenção cirúrgica periodontal após 21 dias do tratamento endodôntico, e o segundo grupo após 3 meses do tratamento endodôntico. Os autores concluíram que a cirurgia periodontal imediatamente após a finalização do tratamento endodôntico não afetou o resultado do tratamento de lesões endoperiodontais, com comunicação apical combinada.

Singh [1], em seu artigo, faz uma revisão das diversas técnicas de tratamento endodôntico, periodontal, identificação das origens da lesão endoperiodontal para uma melhor definição do plano de intervenção, conclui que o resultado do tratamento depende da severidade da doença periodontal e da resposta ao tratamento, bem como identificar precocemente a vitalidade pulpar, que foram parâmetros imprescindíveis para o sucesso do presente caso. Dwiyant [2], em seu relato de caso, discorre sobre acompanhamento de longo prazo de um paciente de 66 anos, do sexo masculino, que teve uma lesão combinada endoperiodontal.

Paciente com histórico de dor inespecífica e abscesso em maxila esquerda, passou por tratamento odontológico inicial de curetagem e prescrição medicamentosa de AINE e antibiótico. Na persistência dos sintomas, foram realizados tratamento endodôntico e periodontal. O autor enfatiza a dificuldade do manejo no começo da sintomatologia clínica devido ao teste de vitalidade positivo e persistência do abscesso circunjacente ao dente. Após tratamento endodôntico e periodontal, incluindo cirurgia de regeneração tecidual guiada, houve normalização do quadro. Ressalta-se a necessidade de terapia periodontal de suporte, a qual está sendo realizada até o presente momento no caso relatado. Chen *et al.*[10] faz uma revisão detalhada sobre a anatomia periodontal e endodôntica, com suas especificidades e possíveis fatores complicadores. O artigo discute a potencial influência do tratamento endodôntico nas cirurgias periodontais de regeneração tecidual guiada, e seus resultados à longo prazo,

10.70614/zntvg347
Direitos autorais: © 2026 pelos autores. Creative Commons Attribution (CC BY) (https://creativecommons.org/licenses/by/4.0/).

mostrando que não há evidência de que o material utilizado no tratamento endodôntico tenha influência negativa sobre os procedimentos cirúrgicos periodontais de regeneração tecidual guiada.

Sunitha *et al.*[11] fazem uma revisão e ilustração da anatomia periodontal, periapical e endodôntica, com a patogênese e evolução dos quadros de infecção periodontal, endodôntica e suas combinações. O artigo separa os fatores contribuintes, etiológicos e considerações anatômicas da região afetada. Também inclui a classificação de Simon, além de manobras clínicas para melhor delimitar o quadro infeccioso, seus fatores e as melhores condutas a serem seguidas, facilitando a tomada de decisão com relação à conduta clínica e melhorando o prognóstico. No presente caso, observou-se a presença de canal lateral, o qual foi totalmente preenchido por material obturador, melhorando a regeneração óssea.

Kambale *et al.*[12] realiza um relato de caso para elaboração de protocolo para diagnóstico e tratamento de lesão endoperiodontal, sendo o envolvimento endodôntico primário e o periodontal secundário. O autor conclui que o diagnóstico de dentes com lesão endoperiodontal pode ser difícil de ser estabelecido. Assim, deve-se utilizar dos mais diversos recursos clínicos, de imagem e histórico do paciente, iniciar o tratamento endodôntico e periodontal concomitante, sendo que alternativas cirúrgicas podem se fazer necessárias.

Gautam *et al.*[13] analisaram as mudanças do tecido pulpar, frente ao avanço da doença periodontal. No estudo, observou-se a presença de calcificação pulpar, necrose parcial da polpa, inflamação de moderada a severa e fibrose pulpar. No caso relatado, não é possível identificar se periodontite ou doença pulpar ocorreu primeiro, dadas as características de grande rarefação óssea e presença de grande quantidade de material restaurador. Das *et al.*[14] correlacionaram patógenos periodontais em lesões endoperiodontais. Demonstrou-se correlação dos níveis de espécies bacterianas alvo de doença endoperiodontal, provenientes tanto do periodonto quando do endodonto, sugerindo que os túbulos dentinários podem ser a via de dispersão bacteriana, o que pode ter ocorrido no caso relatado.

10.70614/zntvg347
Direitos autorais: © 2026 pelos autores. Creative Commons Attribution (CC BY) (https://creativecommons.org/licenses/by/4.0/).

Al-Fouzan *et al*.[15] propõem uma nova classificação na inter-relação endoperiodontal, baseada na doença primária com seus efeitos secundários. Os autores afirmam ser de extrema importância que o profissional saiba como diferenciar as origens das lesões endoperiodontais, incluindo as vias de comunicação entre a polpa e o periodonto, que podem servir como ponte para os microrganismos. Shenoy e Shenoy[3] discutem diversos aspectos clínicos a serem considerados para um diagnóstico mais preciso no tratamento de lesões endoperiodontais e concluem que o tratamento de lesões endoperiodontais não diferem do tratamento executado quando as duas situações acontecem separadamente (doença periodontal e infecção endodôntica).

CONCLUSÃO

A lesão endoperiodontal exige do profissional um grande conhecimento de sua etiopatogenia, sua correlação com as características clínicas e o correto direcionamento do paciente à atenção especializada pertinente. No presente caso, a sequência de tratamento, bem como o curto de intervalo de tempo para início e entre as intervenções especializadas, mostrou-se crucial para um pronto restabelecimento dos tecidos periapicais e periodontais de sustentação e proteção. Terapia periodontal de suporte mostrou-se crucial para a manutenção da saúde do elemento dental.

REFERÊNCIAS

1. Singh P. Endo-perio dilemma: a brief review. Dent Res J (Isfahan). 2011;8(1):39-47.

2. Dwiyanti S. A Multi-Disciplinary Approach in the Management of Endo-Perio Lesions: A 4-year Follow-Up Case Report. Case Rep Dent. 2023;2023:3024231.

10.70614/zntvg347

Direitos autorais: © 2026 pelos autores. Creative Commons Attribution (CC BY) (https://creativecommons.org/licenses/by/4.0/).

3. Shenoy N, Shenoy A. Endo-perio lesions: diagnosis and clinical considerations. Indian J Dent Res. 2010;21(4):579-85.

4. Chen B, Zhu Y, Lin M, Zhang Y, Li Y, Ouyang X, et al. Expert consensus on the diagnosis and therapy of endo-periodontal lesions. Int J Oral Sci. 2024 Sep 01;16(1):55.

5. Ardila CM, Vivares-Builes AM. Clinical Efficacy of Treatment of Endodontic-Periodontal Lesions: A Systematic Scoping Review of Experimental Studies. Int J Environ Res Public Health. 2022 Oct 21;19(20).

6. Alshawwa H, Wang JF, Liu M, Sun SF. Successful management of a tooth with endodontic-periodontal lesion: A case report. World J Clin Cases. 2020 Oct 26;8(20):5049-56.

7. Aksel H, Serper A. A case series associated with different kinds of endo-perio lesions. J Clin Exp Dent. 2014 Feb;6(1):e91-5.

8. Shiggaon LB, Kingaonkar A, Kour T, Bhavsar S, Ayaz M, Chaudhary A, et al. Assessment of Risk Factors and Prognostic Predictors for Endo-Perio Lesions in Indian Cohorts: An Observational Study. Cureus. 2024 Sep;16(9):e69598.

9. Tewari S, Sharma G, Mittal S, Bansal S. Effect of immediate periodontal surgical treatment on periodontal healing in combined endodontic-periodontal lesions with communication-A randomized clinical trial. J Oral Biol Craniofac Res. 2018;8(2):105-12.

10. Chen SY, Wang HL, Glickman GN. The influence of endodontic treatment upon periodontal wound healing. J Clin Periodontol. 1997 Jul;24(7):449-56.

11. Sunitha V R, Emmadi P, Namasivayam A, Thyegarajan R, Rajaraman V. The periodontal - endodontic continuum: A review. J Conserv Dent. 2008 Apr;11(2):54-62.

12. Kambale S, Aspalli N, Munavalli A, Ajgaonkar N, Babannavar R. A sequential approach in treatment of endo-perio lesion a case report. J Clin Diagn Res. 2014 Aug;8(8):ZD22-4.

13. Gautam S, Galgali SR, Sheethal HS, Priya NS. Pulpal changes associated with advanced periodontal disease: A histopathological study. J Oral Maxillofac Pathol. 2017;21(1):58-63.

14. Das AC, Sahoo SK, Parihar AS, Bhardwaj SS, Babaji P, Varghese JG. Evaluation of role of periodontal pathogens in endodontic periodontal diseases. J Family Med Prim Care. 2020 Jan;9(1):239-42.

10.70614/zntvg347

Direitos autorais: © 2026 pelos autores. Creative Commons Attribution (CC BY) (https://creativecommons.org/licenses/by/4.0/).

15. Al-Fouzan KS. A new classification of endodontic-periodontal lesions. Int J Dent. 2014;2014:919173.

10.70614/zntvg347

Direitos autorais: © 2026 pelos autores. Creative Commons Attribution (CC BY) (https://creativecommons.org/licenses/by/4.0/).