RCO
Revista Clínica de Odontologia

Delaminação do cemento (cemental tear): desafios diagnósticos, aspectos imaginológicos e classificação

Cemental tear: diagnostic challenges, imaging features and classification

Lucas Honorato Espindola
Fundação para o Desenvolvimento Científico e Tecnológico da Odontologia (FUNDECTO).

Luciana Munhoz, DDS, PhD
Departamento de Imagens Médicas, Hematologia e Oncologia, Faculdade de Medicina de Ribeirão Preto, Universidade de São Paulo.
Email: dra.lucimunhoz@gmail.com

Aurea do Carmo Pepe de Freitas, DDS, PhD
Fundação para o Desenvolvimento Científico e Tecnológico da Odontologia (FUNDECTO).

Claudio Fróes de Freitas, DDS, PhD
Fundação para o Desenvolvimento Científico e Tecnológico da Odontologia (FUNDECTO).
Departamento de Estomatologia, Faculdade de Odontologia, Universidade de São Paulo.

Como citar: Espindola LH, Munhoz L, Freitas ACP, Freitas CF. Delaminação do cemento (cemental tear): desafios diagnósticos, aspectos imaginológicos e classificação. Revista Clínica de Odontologia. 2026;8(1):5-16.

RESUMO

O cemental tear, ou delaminação do cemento, ocorre quando há uma fratura na junção cemento-dentinária da raiz, ou seja, um pequeno fragmento cementário se desprende da raiz parcial ou totalmente, permanecendo no espaço do ligamento periodontal, causando uma área de reabsorção óssea. Os fatores etiológicos dessa condição ainda são desconhecidos, porém alguns autores que apontam fatores que podem ser predisponentes, dentre eles estão idade, sexo, histórico de traumas dentários, hábitos parafuncionais e vitalidade pulpar. O cemental tear é considerado de difícil diagnóstico, devido as suas características clínicas se assemelharem a outras afecções. No entanto, os autores afirmam que o diagnóstico precisa ser precoce e preciso, para que ocorra um tratamento efetivo e com bom prognóstico. Por este motivo, propuseram uma classificação para os cemental tears e defendem o uso da tomografia computadorizada de feixe cônico (TCFC), que permite uma avaliação mais precisa do elemento dental em qualquer plano de imagem, levando assim ao correto diagnóstico e determinando o plano de tratamento, que por sua vez tem como o objetivo principal a remoção total do fragmento cementário.

Palavras-chave: Cemental tear. Delaminação do cemento. Fragmento cementário.

ABSTRACT

Cemental tear, or cementum delamination, occurs when there is a fracture at the cementum-dentin junction of the root, meaning a small fragment of cementum detaches from the root partially or completely, remaining in the periodontal ligament space, and potentially causing an area of bone resorption. The etiological factors of this condition are still unknown, however, some authors have suggested predisposing factors, including age, sex, history of dental trauma, parafunctional habits, and pulp vitality. Cemental tears are considered difficult to diagnose due to its clinical characteristics resembling those of other pathologies. Nevertheless, the authors emphasize that the diagnosis must be early and accurate to ensure effective treatment with a good prognosis. For this reason, they proposed a classification for cemental tears and advocate for the use of cone-beam computed tomography (CBCT), which allows for a more precise evaluation of the dental element in any imaging plane, leading to an accurate diagnosis and determining a treatment plan whose main objective is the complete removal of the cemental fragment.

Keywords: Cemental tear. Cementum delamination. Cemental fragment.

INTRODUÇÃO

Para entendermos melhor sobre como acontece a delaminação do cemento, precisamos primeiro saber sobre a anatomia do cemento, trata-se de um tecido conjuntivo mineralizado que recobre a dentina radicular. Sua principal função é ajudar na fixação das fibras do ligamento periodontal na superfície da raiz, garantindo a estabilidade, suporte e contato oclusal. Ele é composto por 50% de matriz inorgânica, com cristais de hidroxiapatita, e 50% de matriz orgânica, que são fibras de colágeno. Apesar de parecer com o tecido ósseo, o cemento se diferencia por ser um tecido sem vasos sanguíneos, que depende do ligamento periodontal para se nutrir[1-3].

O que chamamos de cemental tear, ou delaminação do cemento, é pouco conhecido entre os dentistas, principalmente porque é difícil de diagnosticar. Como raramente acontece, fica difícil entender bem as causas, os tratamentos e o que esperar do resultado. Por isso, até mesmo os dentistas mais experientes podem ter dificuldade em identificar[2]. Além disso, por ser uma condição que

10.70614/kdwqbc67

Direitos autorais: © 2026 pelos autores. Creative Commons Attribution (CC BY) (https://creativecommons.org/licenses/by/4.0/).

muitas vezes não recebe o devido diagnóstico, às vezes é confundida ou negligenciada, sendo tratada como uma lesão periapical ou periodontal comum. Em alguns casos, o diagnóstico só é feito após a extração do dente, pois a lesão não melhora mesmo após tratamentos[3].

Desta forma, o objetivo desta revisão da literatura é elucidar as características imaginológicas e a classificação da delaminação do cemento.

METODOLOGIA

A revisão de literatura foi realizada utilizando-se como base de pesquisas PubMed e Google Scholar (selecionando artigos entre os anos 2006 até 2025), visando as características radiográficas, clínicas e tratamento para o Cemental tear.

RESULTADOS

A revisão da literatura identificou estudos que abordam a delaminação do cemento sob os aspectos clínicos, radiográficos, tomográficos, terapêuticos e classificatórios. Os trabalhos analisados descrevem o cemental tear como uma condição rara e frequentemente subdiagnosticada, com predileção por dentes anteriores e pré-molares unirradiculares, principalmente em indivíduos adultos, muitas vezes com polpa vital. Radiograficamente, os fragmentos cementários foram descritos como estruturas radiopacas delgadas, geralmente associadas a áreas localizadas de reabsorção óssea alveolar, com maior frequência nos terços médio e apical da raiz. A tomografia computadorizada de feixe cônico mostrou-se superior às radiografias bidimensionais na detecção, localização e caracterização dos fragmentos, permitindo avaliação tridimensional da extensão da lesão e do número de superfícies radiculares envolvidas. Os estudos também

10.70614/kdwqbc67
Direitos autorais: © 2026 pelos autores. Creative Commons Attribution (CC BY) (https://creativecommons.org/licenses/by/4.0/).

destacam a proposta de classificação em classes e estágios, baseada em critérios clínicos e imaginológicos, com impacto direto no planejamento terapêutico e no prognóstico dos casos analisados.

DISCUSSÃO

Na literatura, o cemental tear é descrito como uma fratura superficial da raiz, que pode ser parcial ou total, ou seja, o cemento se desprende da superfície da raiz, às vezes atingindo também a dentina radicular[3]. Essa condição é muito importante tanto para Endodontia quanto para Periodontia, porque ela pode iniciar uma destruição periodontal rápida e localizada, que não é devida ao acúmulo de biofilme calcificado, sendo considerada uma patologia separada[4].

Diagnosticar o cemental tear é complicado, já que seus sinais clínicos podem parecer com outras doenças. Pode apresentar bolsa periodontal extensa, dor localizada, edema, secreção, fístula, mobilidade do dente, reabsorção óssea ou periapical, e até abscessos. A delaminação do cemento pode expor os túbulos dentinários, facilitando a entrada de bactérias do sulco gengival que podem alcançar a polpa, causando necrose. Isso pode levar a confusões no diagnóstico e no tratamento, por parecer com outras patologias[5,6]. Por isso, é importante realizar exames de imagem detalhados, como radiografias periapicais, tomografias e testar a vitalidade do elemento dental, além de sondagem periodontal, para tentar identificar e diferenciar o cemental tear[6].

Radiograficamente, podemos observar fragmentos radiopacos delgados, pontiagudos, verticais, adjacentes à superfície radicular, semelhantes ao cemento e geralmente estão associados a reabsorção óssea alveolar. Podem localizar-se nos terços cervical, médio e apical da raiz[5]. Alguns autores relataram em seus estudos que 45,3% dos fragmentos de cemento estavam localizados no terço médio e 41,5% no terço apical. E que para serem visíveis radiograficamente, estes deveriam estar localizados nas faces mesial ou distal do elemento dental

10.70614/kdwqbc67
Direitos autorais: © 2026 pelos autores. Creative Commons Attribution (CC BY) (https://creativecommons.org/licenses/by/4.0/).

acometido pela patologia. Outros autores por sua vez, indicaram aquisições radiográficas em angulações variadas, com a finalidade de detectar os fragmentos de cemento[7].

Porém, segundo os estudos, a região mais acometida pela delaminação do cemento são os dentes anteriores da maxila e mandíbula e pré-molares unirradiculares. Logo, alguns casos de cemental tear não podem ser observados em radiografias periapicais convencionais, por terem sua localização na face vestibular e/ou lingual, tornando essas técnicas radiográficas limitadas quanto à localização e visão dos fragmentos de cemento, devido à sobreposição radiográfica[3,4,7].

Quando há a suspeita de delaminação do cemento, os autores defendem o uso da tomografia computadorizada de feixe cônico, visto que esta permite uma observação detalhada dos fragmentos, tanto quanto a sua localização quanto sua característica, além de fornecer informações quanto ao padrão de ruptura e uma visão tridimensional sobre o elemento dental e o fragmento de cemento[1,5,6]. Ao realizar a tomografia, os cortes devem ser analisados detalhadamente e com muita atenção, principalmente a superfície radicular, com a finalidade de identificar irregularidades na raiz, que possam sugerir o descolamento do cemento da raiz[3].

Os estudos ainda não conseguiram determinar prevalência, incidência e a etiologia do cemental tear, visto que tal condição é subnotificada e, muitas vezes, mal diagnosticada. Porém, alguns autores relatam diversos fatores que podem ser predisponentes, dentre eles estão a idade, que indica mudanças no cemento durante o envelhecimento. Sexo, porém, não há um estudo detalhado e afirmativo sobre esta relação. O trauma dental, por sua vez, também pode ser considerado um dos fatores, visto que uma força excessiva aplicada sobre o elemento dental pode levar as fibras colágenas do ligamento periodontal a provocar uma ruptura do cemento. Trauma por oclusão, incluindo os hábitos parafuncionais. Próteses que podem aumentar a carga oclusal sobre os elementos

10.70614/kdwqbc67
Direitos autorais: © 2026 pelos autores. Creative Commons Attribution (CC BY) (https://creativecommons.org/licenses/by/4.0/).

dentais pilares. E por fim, a vitalidade dentária, uma vez que a delaminação do cemento é encontrada principalmente em elementos dentais com a polpa vital e não tratados endodonticamente[1,3,6,7].

Há também uma proposta de classificação para o cemental tear, realizada pelos autores Lee et al.[8], com o objetivo de facilitar futuras pesquisas, permitir comparação ao longo do tempo; facilitar a comunicação entre os profissionais e otimizar a avaliação (clínica, radiográfica e tomográfica), o diagnóstico, o tratamento e determinar um prognóstico para o elemento dental acometido.

A classificação foi realizada com base nos seguintes parâmetros: localização e acessibilidade do fragmento cementário, padrão e extensão da reabsorção óssea em relação ao comprimento da raiz, e número de superfícies radiculares afetadas e reabsorção óssea associada. Podendo ser categorizadas em "classes" e subcategorizadas em "estágios". A ilustração da classificação categorizada em "classes" se encontra na figura 1 e a ilustração dos "estágios" se encontra na figura 2.

CLASSE 0: Podemos observar a presença do fragmento cementário inteiro recoberto por crista óssea alveolar sadia, sem reabsorção óssea associada. Clinicamente não é possível ver e nem sondar nenhuma parte do fragmento. Radiograficamente observamos o osso alveolar sem nenhuma alteração (lesão radiolúcida/hipodensa), o fragmento inteiro está localizado no interior do espaço do ligamento periodontal, podendo ou não apresentar um aumento nesse espaço.

Classe 1: O fragmento cementário inteiro e a reabsorção óssea associada estão recobertos pela crista óssea alveolar sadia. Clinicamente não é possível constatar e nem sondar nenhuma parte do fragmento. Radiograficamente observamos presença de reabsorção óssea (lesão radiolúcida/hipodensa) com a crista óssea alveolar intacta, e o fragmento e a reabsorção óssea não envolvem ápice da raiz.

10.70614/kdwqbc67
Direitos autorais: © 2026 pelos autores. Creative Commons Attribution (CC BY) (https://creativecommons.org/licenses/by/4.0/).

Classe 2: O fragmento cementário inteiro e a reabsorção óssea associada estão recobertos pela crista óssea alveolar sadia. Clinicamente não podemos identificar e nem sondar nenhuma parte do fragmento. Radiograficamente observamos a presença de reabsorção óssea (lesão radiolúcida/hipodensa) com a crista óssea alveolar intacta, e o fragmento, ou reabsorção óssea, ou até mesmo ambos, envolvem o ápice da raiz.

Classe 3: Observamos a delaminação do cemento com reabsorção da crista óssea alveolar, reabsorção intraóssea e/ou deiscência óssea. Clinicamente não podemos ver e nem sondar nenhuma parte do fragmento cementário. Radiograficamente podemos observar a presença de lesão radiolúcida/hipodensa associada à reabsorção óssea vertical/angular da crista óssea alveolar, e nem o fragmento e nem a lesão envolvem o ápice da raiz.

Classe 4: A delaminação do cemento com reabsorção da crista óssea alveolar, reabsorção intraóssea e/ou deiscência óssea. Clinicamente não podemos observar e nem sondar nenhuma parte do fragmento cementário. Radiograficamente podemos observar a presença de lesão radiolúcida/hipodensa associada à reabsorção óssea vertical/angular da crista óssea alveolar, e o fragmento, ou a reabsorção óssea, ou até mesmo ambos, envolvem o ápice da raiz.

Classe 5: A parte coronária do cemental tear estende-se até o sulco ou bolsa periodontal, com reabsorção intraóssea e/ou deiscência. Clinicamente o fragmento cementário pode ser identificado ou sondado. Radiograficamente observamos presença de lesão radiolúcida/hipodensa associada à reabsorção óssea vertical/ angular da crista óssea alveolar adjacente, e nem a parte apical do fragmento e nem a reabsorção óssea envolvem o ápice da raiz.

Classe 6: A parte coronária do cemental tear estende-se até o sulco ou bolsa periodontal, com reabsorção intraóssea e/ou deiscência. Clinicamente o fragmento cementário pode ser visto ou sondado. Radiograficamente observamos presença de lesão radiolúcida/hipodensa associada à reabsorção

10.70614/kdwqbc67
Direitos autorais: © 2026 pelos autores. Creative Commons Attribution (CC BY) (https://creativecommons.org/licenses/by/4.0/).

óssea vertical/ angular da crista óssea alveolar correspondente, e a parte apical do fragmento, ou a reabsorção óssea, ou até mesmo amos, envolvem o ápice da raiz.

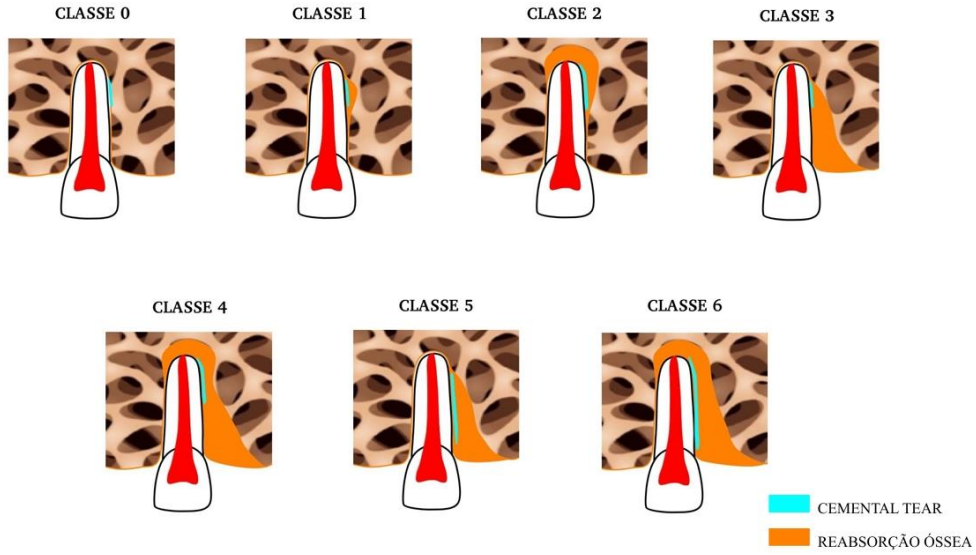

Figura 1: Ilustração das classes da delaminação do cemento

Como já mencionado anteriormente o cemental tear também pode ser subcategorizado nos seguintes "estágios":

Estágio A: O cemental tear e a reabsorção óssea envolvem uma superfície da raiz.

Estágio B: O cemental tear e a reabsorção óssea envolvem duas superfícies da raiz.

Estágio C: O cemental tear e a reabsorção óssea envolvem três superfícies da raiz.

Estágio D: O cemental tear e a reabsorção óssea envolvem quatro ou todas as superfícies da raiz.

10.70614/kdwqbc67
Direitos autorais: © 2026 pelos autores. Creative Commons Attribution (CC BY) (https://creativecommons.org/licenses/by/4.0/).



Figura 2 - Ilustração dos estágios da delaminação do cemento

A classificação do cemental tear pode ser realizada por meio de radiografia periapical (bidimensional) que determinará a Classe ou por meio de tomografia computadorizada de feixe cônico (3D) que determinará a Classe e o Estágio[8].

A avaliação por meio de tomografia computadorizada de feixe cônico (TCFC) é mais precisa e recomendada, visto que evita que o profissional subestime a gravidade da lesão. Isso porque a análise 3D proporciona ao profissional uma visão em qualquer plano de imagem, permitindo a avaliação da profundidade do fragmento, número de superfícies acometidas, o tamanho e o tipo de reabsorção óssea[8].

Os cemental tears são frequentemente mal diagnosticados como lesão endodôntica ou periodontal, dependendo da vitalidade pulpar e da classe da lesão observada na radiografia periapical, o que dificulta a realização do tratamento correto[8].

O tratamento para o cemental tear tem como objetivo remover o agente causador da patologia, com o intuito de reestabelecer e restaurar a função dos tecidos afetados. Remover completamente os fragmentos do cemento fraturado é de suma importância para o sucesso do tratamento[3]. Embora ainda não exista um protocolo terapêutico para o tratamento da patologia em questão, a

10.70614/kdwqbc67
Direitos autorais: © 2026 pelos autores. Creative Commons Attribution (CC BY) (https://creativecommons.org/licenses/by/4.0/).

abordagem terapêutica deve considerar o estado pulpar e estrutura óssea perirradicular do elemento dental acometido, a presença de sinais e sintomas, a mobilidade dentária, o trauma oclusal, além da extensão, localização e a acessibilidade ao fragmento de cemento[7].

Vários métodos de tratamento têm sido propostos por autores, todos levam em consideração a extensão da reabsorção óssea e a localização do fragmento de cemento. Dentre eles estão procedimentos não invasivos bem como a raspagem e o alisamento radicular, e procedimentos invasivos, como cirurgias periodontais e/ou extração dentária.

Em casos que o fragmento do cemento se encontra no terço cervical da raiz, a abordagem por meio de raspagem e alisamento radicular pode remover o fragmento, não necessitando de abordagem cirúrgica. Porém, quando o fragmento se encontra em uma área mais profunda, o tratamento não cirúrgico pode falhar, necessitando assim de uma cirurgia periodontal com retalho para expor toda a área afetada. E em casos de envolvimento periapical com acometimento da vitalidade pulpar, indica-se o tratamento endodôntico, com cirurgia parendodôntica (apicectomia), com o objetivo de remover os fragmentos de cemento do terço apical. Somente o tratamento endodôntico, sem a remoção do fragmento cementário, teria resultados indesejáveis. E há casos em que a extração dentária é indicada, devido ao tamanho da reabsorção óssea, visando não comprometer tecido ósseo, para uma futura reabilitação com implante[2,3,6].

A abordagem cirúrgica mostrou-se mais efetiva no tratamento da delaminação do cemento, do que o tratamento endodôntico isolado e/ou raspagem e alisamento radicular. Visto que ao expor cirurgicamente os fragmentos de cemento, fica mais fácil de identificá-los e removê-los. Após a remoção dos fragmentos, é possível que seja realizada uma regeneração tecidual guiada, com ou sem enxerto ósseo, a fim de reparar os defeitos ósseos periodontais[3,6].

10.70614/kdwqbc67
Direitos autorais: © 2026 pelos autores. Creative Commons Attribution (CC BY) (https://creativecommons.org/licenses/by/4.0/).

Para o sucesso do tratamento é importante remover todo os fragmentos de cemento, bem como um bom planejamento e diagnóstico, por meio de exames radiográficos, principalmente tomografia computadorizada, que localizará o fragmento de cemento e permitirá um planejamento com a melhor abordagem terapêutica.

CONCLUSÃO

Embora seja difícil diagnosticarmos um caso de cemental tear, devido a sua semelhança a outras patologias periapicais e/ou periodontais, o diagnóstico precisa ser precoce e correto, a fim de evitar tratamentos desnecessários para o paciente e preservarmos a maior quantidade de tecido ósseo sadio.

Atualmente temos recursos imaginológicos, que nos permitem chegar a um diagnóstico diferencial e muitas vezes correto. Elegendo-se a tomografia computadorizada de feixe cônico como um exame principal para tal diagnóstico, uma vez que ela determinará a localização do fragmento de cemento e permitirá ao Cirurgião-Dentista, planejar a sua abordagem terapêutica necessária, visando a total remoção do fragmento e assim ter sucesso em seu tratamento.

REFERÊNCIAS

1. Kuwada C, Kikuchi T, Kato A, Naitoh M, Kise Y, Mitani A, et al. Unusual imaging appearance of cemental tear in the maxillary first molar on cone-beam computed tomography: A case report. Aust Endod J. 2024 Apr;50(1):157-62.

2. Zhao S, Yuan Z, Zhou X, Yang X. Clinical, radiographic features and prognosis of cemental tear: A retrospective study of 63 teeth. Heliyon. 2024 May 30;10(10):e30999.

3. Ong TK, Harun N, Lim TW. Cemental Tear on Maxillary Anterior Incisors: A Description of Clinical, Radiographic, and Histopathological Features of Two Clinical Cases. Eur Endod J. 2019;4(2):90-5.

10.70614/kdwqbc67

Direitos autorais: © 2026 pelos autores. Creative Commons Attribution (CC BY) (https://creativecommons.org/licenses/by/4.0/).

4. Nagata M, Kanie T, Shima K. Cemental Tear in an Autotransplanted Tooth That Had Been Functioning for 15 Years. Clin Adv Periodontics. 2016 Aug;6(3):111-7.

5. Pedercini A, Weitz DF, Heyse JD, Pedercini C, Kormas I, Koutlas IG, et al. Cemental tear: An overlooked finding associated with rapid periodontal destruction. A case series. Aust Dent J. 2021 Mar;66 Suppl 1:S82-S7.

6. Nagahara T, Takeda K, Inoue S, Wada K, Shiba H. Successful regenerative response of a severe bone defect in a right lower central incisor affected by a cemental tear. Clin Case Rep. 2022 Nov;10(11):e6472.

7. Lin HJ, Chan CP, Yang CY, Wu CT, Tsai YL, Huang CC, et al. Cemental tear: clinical characteristics and its predisposing factors. J Endod. 2011 May;37(5):611-8.

8. Lee AHC, Neelakantan P, Dummer PMH, Zhang C. Cemental tear: Literature review, proposed classification and recommendations for treatment. Int Endod J. 2021 Nov;54(11):2044-73.

10.70614/kdwqbc67

Direitos autorais: © 2026 pelos autores. Creative Commons Attribution (CC BY) (https://creativecommons.org/licenses/by/4.0/).